УДК 616.212.2-001.5-007.29+616.212.5]-089.843
https://doi.org/10.18692/1810-4800-2021-4-43-47

Способ хирургического лечения седловидной деформации спинки носа

Д. С. Пшенников[1,2], З. М. Абдулаев[1]

[1] *Рязанский государственный медицинский университет им. академика И. П. Павлова, Рязань, 390026, Россия*

[2] *Областная клиническая больница имени Н. А. Семашко, Рязань, 390005, Россия*

Method of surgical treatment of the saddle nose deformity

D. S. Pshennikov[1,2], Z. M. Abdulaev[1]

[1] *Pavlov Ryazan State Medical University, Ryazan, 390026, Russia*

[2] *Semashko Ryazan Regional Clinical Hospital, Ryazan, 390005, Russia*

Седловидная деформация наружного носа, которая является следствием травмы, обычно сочетается с искривлением перегородки носа и довольно широко распространена в популяции. Проблема хирургического лечения данной группы пациентов заключается не только в технической сложности, травматичности предложенных способов, но и в необходимости проведения значительных по объему вмешательств под общим обезболиванием, что ограничивает применение имеющихся методик широким числом ЛОР-хирургов, увеличивает продолжительность операции, сроки восстановления и временной нетрудоспособности пациента. Целью изобретения является улучшение хирургического лечения больных с седловидной деформацией носа с обеспечением стойкого косметического и функционального результатов. Материалы и методы. Предложенный способ хирургического лечения седловидной деформации спинки носа включает несколько этапов. Хрящевой аутотрансплантат, взятый из носовой перегородки во время септопластики, измельчают до 0,5–1,0 мм, перемешивают с 0,5 мл латексного тканевого клея (ЛТК), обладающего гемостатическим и антисептическим свойствами за счет содержания аминокапроновой кислоты и диоксидина соответственно. Данную смесь выдерживают в течение 5 мин и доставляют в сформированный под SMAS-слоем карман в мягких тканях спинки наружного носа, после чего моделируют окончательную форму носа и фиксируют гипсовой лангетой в течение недели. Результаты. В ГБУ РО «ОКБ имени Н. А. Семашко» г. Рязани, на базе ЛОР-отделения, за период с 2012 по 2019 г. пролечено 17 пациентов с диагнозом: седловидная деформация наружного носа, искривление носовой перегородки. Всем больным выполнена риносептопластика под местной анестезией по вышеописанной методике с использованием ЛТК. В послеоперационном периоде осложнений не наблюдали. За время наблюдения от 7 до 24 месяцев у пациентов сохраняются стойкие функциональный и косметический результаты. Выводы. Данный способ является простым, малотравматичным методом хирургического лечения седловидной деформации спинки носа, позволяющим сократить время операции, выполнить ее под местной анестезией и получить хорошие косметический и функциональный результаты. Техническая простота и доступность способа позволяют использовать его в стационарах, занимающихся хирургическим лечением заболеваний носа.

Ключевые слова: седловидная деформация носа, искривление перегородки носа, риносептопластика.

Для цитирования: Пшенников Д. С., Абдулаев З. М. Способ хирургического лечения седловидной деформации спинки носа. *Российская оториноларингология.* 2021;20(4):43–47. https://doi.org/10.18692/1810-4800-2021-4-43-47

Saddle deformity of the external nose, which is a consequence of trauma, is usually combined with a nasal septal deviation and is quite widespread in the population. The problem of surgical treatment of this group of patients lies not only in the technical complexity, trauma of the proposed methods but also in the need to carry out significant interventions under general anesthesia, which limits the use of available techniques by a wide number of ENT surgeons, increases the duration of the operation, recovery time and temporary disability of the patient. The invention aims to improve surgical treatment of patients with saddle nasal deformity by providing stable cosmetic and functional results. Materials and methods: The proposed method of surgical treatment of saddle deformity of nasal dorsum includes several stages. Cartilage autograft taken from nasal septum during septoplasty is milled to 0,5–1,0 mm, mixed with 0,5 ml of latex tissue glue (LTG) having hemostatic and antiseptic properties due to aminocaproic acid and dioxidine content, respectively. This mixture is kept for

© Коллектив авторов, 2021

5 minutes and delivered to the pocket formed under the SMAS (superficial musculoaponeurotic system) layer in the soft tissues of the dorsum of the external nose, after which the final shape of the nose is simulated and fixed with a plaster splint for a week. Results: Based on the department of otolaryngology of Semashko Ryazan Regional Clinical Hospital, for the period from 2012 to 2019, 17 patients were treated with a diagnosis: saddle deformity of the external nose and nasal septum deviation. All patients underwent rhinoseptoplasty under local anesthesia using LTG as described above. No complications were observed in the postoperative period. During follow-up from 7 to 24 months, patients retain constant functional and cosmetic results. Conclusions. This method is a simple, low-traumatic one of surgical treatment of saddle deformity of the nasal dorsum, which allows reducing the operation time, performing it under local anesthesia and obtaining good cosmetic and functional results. The technical simplicity and accessibility of the method make it possible to use it in hospitals engaged in the surgical treatment of nasal diseases.
Keywords: saddle nose deformity, nasal septum deviation, rhinoseptoplasty.

For citation: Pshennikov D. S., Abdulaev Z. M. Method of surgical treatment of the saddle nose deformity. *Rossiiskaya otorinolaringologiya*. 2021;20(4):43-47. https://doi.org/10.18692/1810-4800-2021-4-43-47

Седловидный нос – один из видов деформации наружного носа. Он характеризуется западением спинки в хрящевом или одновременно в хрящевом и костном отделах [1]. Протяженность и глубина западения, как правило, зависит от причины, вызвавшей деформацию. При врожденной седловидной деформации отмечаются недоразвитие и низкое расположение носовых костей и верхних латеральных хрящей [2]. Посттравматический седловидный нос развивается вследствие перелома и смещения костных структур [3]. Западение спинки носа происходит также после слишком высокого иссечения четырехугольного хряща при выполнении подслизистой резекции перегородки носа по Киллиану [4, 5]. Седловидный нос образуется после гнойного расплавления четырехугольного хряща при абсцессах перегородки носа. Исправление формы носа при его седловидной деформации состоит в заполнении запавшей части трансплантатом, размеры и форма которого должны соответствовать степени западения и состоянию кожных покровов в области спинки носа [2, 6].

В связи с актуальностью данной проблемы хирургами, занимающимися ринопластикой, разрабатываются различные пути ее решения. В качестве «наполнителя» используют как ауто-, так и аллогенные материалы.

Применение аутогенных трансплантатов предпочтительнее ввиду их объективно большей биосовместимости и меньшего риска отторжения импланта в послеоперационном периоде. К примеру, имеющийся дефект четырехугольного хряща предлагали заполнить аутотрансплантатами реберного хряща, аутохряща, покрытого аутобелком либо измельченного до размера 0,5–1,2 мм^3 и смешанного с 1 мл цельной крови больного в виде «турецкого лакомства» [7–9]. Но при этом количество источников достаточных по размеру фрагментов аутологичных материалов для реконструктивной ринопластики весьма ограничено, а использование реберного хряща часто связано с его скручиванием и резорбцией [10, 12].

Наиболее часто используемыми аллопластическими материалами являются силикон, уплощенный политетрафторэтилен (ПТФЭ) (Gore-Tex) и пористый полиэтилен высокой плотности (Medpor) [11, 13–16]. Подобные импланты сразу готовы к использованию, легко вырезаются и моделируются, разнообразны по размеру и превосходят аутологичные материалы с эстетической точки зрения. Кроме того, они не подвержены резорбции и скручиванию, хотя зачастую имеют и некоторые недостатки в использовании, такие как истончение кожи, воспаление, инфицирование тканей и экструзия импланта. Поэтому хирургу необходимо хорошо представлять себе особенности операции и применять адекватную хирургическую технику [10, 12].

На сегодняшний день с учетом характеристики имплантируемых тканей, биологической совместимости и вероятности развития послеоперационных осложнений наиболее оптимальным материалом для реконструктивной ринопластики является аутохрящ [17]. Наиболее рационально использовать аутохрящ перегородки носа при его наличии как наиболее удобного для получения при ринопластике. При вторичных операциях и отсутствии хряща перегородки носа приходится использовать реберный хрящ и хрящ ушной раковины, что причиняет значительные неудобства как пациенту, так и хирургу, увеличивая время операции.

Таким образом, проблема хирургического лечения пациентов с седловидной деформацией наружного носа заключается не только в технической сложности, травматичности предложенных способов, но и в необходимости проведения вмешательства под общим обезболиванием, что ограничивает применение имеющихся методик широким числом ЛОР-хирургов, а также увеличивает продолжительность операции, сроки восстановления и временной нетрудоспособности пациента, что, в свою очередь, требует разработки более простой и универсальной методики оперативного вмешательства у данной группы пациентов.

Цель исследования

Улучшение хирургического лечения больных с седловидной деформацией носа с обеспечением стойкого косметического и функционального результатов.

Пациенты и методы исследования

При данном способе хирургического лечения больных с седловидной деформацией носа на первом этапе проводится септопластика с забором искривленной части четырехугольного хряща в качестве трансплантата. У всех больных с седловидной деформацией носа имелось искривление носовой перегородки различной степени выраженности.

Операция начинается с проведения местной инфильтрационной анестезии носовой перегородки и области седловидной деформации спинки носа, затем проводится полупроникающий разрез слизистой оболочки в преддверии полости носа на стороне искривления носовой перегородки, через который распатором выделяют четырехугольный хрящ и костный отдел носовой перегородки в искривленной части. Далее через транссептальный разрез в переднем отделе искривленного четырехугольного хряща выделяют всю деформированную часть перегородки носа на противоположной стороне. Искривленные части носовой перегородки удаляются и реимплантируются после выпрямления скальпелем и «крушилкой». Необходимую часть хряща сохраняют, измельчают скальпелем (лезвие № 11) на фрагменты размером 0,5–1,0 мм, перемешивают в 0,5 мл ЛТК. Полученный таким образом хрящевой аутотрансплантат помещают в инсулиновый шприц с обрезанным наконечником, после чего выдерживают в течение 5 мин для загустевания массы трансплантата.

Далее через межхрящевой внутриносовой ринопластический доступ в 6–7 мм с одной стороны максимально медиально создается карман в области спинки носа под SMAS-слоем, ограниченный объемом седловидной деформации. Таким образом в подготовленное ложе помещается нужное количество измельченного хрящевого аутотрансплантата, для доставки которого используется инсулиновый шприц с обрезанным наконечником.

Далее хирург пальпаторно моделирует окончательную форму носа. Наложения швов не требуется. Операция заканчивается наложением пластырной повязки на наружный нос с использованием Steri-strip и четырехслойной гипсовой лангеты, фиксирующих окончательную форму носа на одну неделю. В полость носа на 24 ч вводятся стерильные тампоны из перчаточной резины и поролона. Для профилактики бактериальных осложнений в послеоперационном периоде до удаления тампонов из полости носа и нормализации температуры тела проводят антибиотикотерапию в течение недели. Гемостатический и антисептический эффекты изобретения достигаются за счет содержания в составе латексного тканевого клея диоксидина и аминокапроновой кислоты.

Описанный метод ограничен в применении при значительных седловидных и комбинированных деформациях наружного носа, требующих более сложной реконструктивной риносептопластики.

Результаты и их обсуждение

В ГБУ РО «КБ имени Н. А. Семашко» г. Рязани, на базе ЛОР-отделения пролечено за период с 2012 по 2019 г. 17 пациентов с диагнозом: седловидная деформация наружного носа, искривление носовой перегородки. Всем больным выполнена риносептопластика под местной анестезией по вышеописанной методике с использованием ЛТК. В послеоперационном периоде осложнений, включая травмы кожи при формировании кармана под SMAS, кровотечений и других, связанных с техническим исполнением операции в условиях местной анестезии, не наблюдали. За время наблюдения от 7 до 24 месяцев у пациентов сохраняется стойкий функциональный и косметический результат. Вероятно, отсутствие осложнений можно связать с выборкой пациентов, так как сложные посттравматические деформации требуют более сложных реконструктивных операций, которые в данной работе исключены.

Пример № 1. Больная Т., 58 лет, обратилась в клинику с жалобами на западение спинки носа, затруднение носового дыхания. Из анамнеза выяснено, что 1 год назад получила травму спинки носа при падении, до травмы имелась горбинка в костно-хрящевом отделе спинки носа. При осмотре определяется западение хрящевого отдела спинки носа. При риноскопии носовая перегородка S-образно равномерно искривлена влево. На компьютерной томографии околоносовых пазух пневматизация их не нарушена. Больной под местной анестезией проведена операция – риносептопластика по вышеописанной методике. Гипсовую повязку сняли через 7 суток после операции. Нос правильной формы. Больная выписана в удовлетворительном состоянии. При осмотре через 1 год форма носа удовлетворительная, носовое дыхание свободное. На рис. 1 показан профиль больной Т. до и через 1 год соответственно после хирургического лечения.

Пример № 2. Больной М., 32 лет, обратился в клинику с жалобами на деформацию носа, затруднение носового дыхания. В анамнезе многочисленные спортивные травмы носа. При осмотре определяется западение спинки носа в костно-хрящевой части. При риноскопии носовая

Рис. 1
Fig. 1

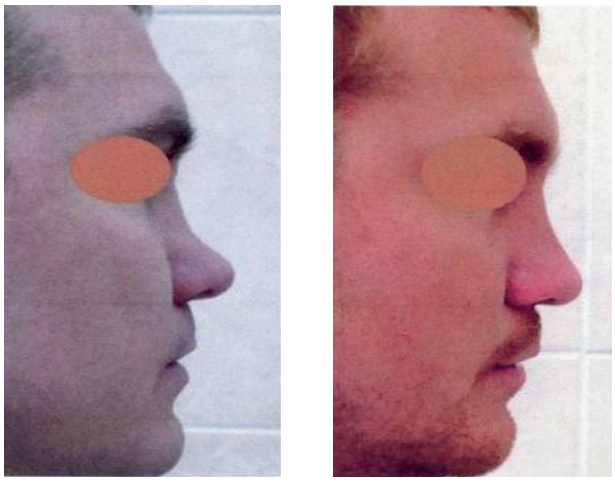

Рис. 2
Fig. 2

перегородка резко искривлена влево в виде массивного гребня, соприкасающегося с медиальной поверхностью нижней носовой раковины. На компьютерной томографии околоносовых пазух пневматизация их не нарушена. Больному под местной анестезией проведена операция – риносептопластика по вышеописанной методике. Гипсовую повязку сняли через 7 суток после операции. Нос правильной формы. Больной выписан в удовлетворительном состоянии. При осмотре через 8 месяцев форма носа удовлетворительная, носовое дыхание свободное. На рис. 2 показан профиль больного М. до и через 8 месяцев соответственно после хирургического лечения.

Выводы

Данный способ является простым, малотравматичным методом хирургического лечения седловидной деформации спинки носа, позволяющим сократить время операции, выполнить ее под местной анестезией и получить хорошие косметический и функциональный результаты. Техническая простота и доступность способа позволяют использовать его в стационарах, занимающихся хирургическим лечением носа.

Авторы заявляют об отсутствии конфликтов интересов.

ЛИТЕРАТУРА/REFERENCES

1. Рахманов Х. С. Сравнительная оценка методов коррекции седловидной деформации носа. *Медицина в Кузбассе.* 2017;2 [Rakhmanov K. S. Comparative evaluation of methods for correcting saddle nose deformity. *Meditsina v Kuzbasse*. 2017;2. (In Russ.)] https://cyberleninka.ru/article/n/sravnitelnaya-otsenka-metodov-korrektsii-sedlovidnoy-deformatsii-nosa
2. Пискунов Г. З., Пискунов С. З. Клиническая ринология. 3-е изд., доп. М.: Медицинское информационное агентство, 2017. 750 с. [Piskunov G. Z., Piskunov S. Z. *Klinicheskaya rinologiya*. 3-e izd., dop. Moscow: Meditsinskoe informatsionnoe agentstvo, 2017. 750 p. (In Russ.)]
3. Русецкий Ю. Ю. Функциональные и эстетические аспекты диагности-ки и реконструктивного хирургического лечения свежих травм наружного носа: автореф. дис. … докт. мед. наук. М., 2009. 45 с. [Rusetskii Yu. Yu. *Funktsional'nye i esteticheskie aspekty diagnosti-ki i rekonstruktivnogo khirurgicheskogo lecheniya svezhikh travm naruzhnogo nosa*: avtoref. dis. … dokt. med. nauk. Moscow, 2009. 45 s.]
4. Killian G. Die submucose Fensterresektion der Nasenscheidewand. *Arch Laryngol Rhinol.* 1904. 16: 362-87.
5. Phillipps J. J. The cosmetic effects of submucous resection. *Clin. Otolaryngol.* 1991. 16: 179-181.
6. Пшениснов К. П. Курс пластической хирургии: руководство для врачей: в 2 т. Ярославль–Рыбинск: Рыбинский дом печати, 2010. 1432 с. [Pshenisnov K. P. *Kurs plasticheskoi khirurgii: rukovodstvo dlya vrachei*: v 2 t. Yaroslavl'–Rybinsk: Rybinskii dom pechati, 2010. 1432 p. (In Russ.)]
7. Gunter J. P., Rohrich R. J. Augmentation rhinoplasty: dorsal onlay grafting using shaped autogenous septal cartilage. *Plast Reconstr Surg.* 1990;86:39-45.
8. Дайхес Н. О., Липский К. Б., Сидоренков Д. А., Аганесов Г. А., Пимачев П. В., Стрелкова Н. К. Восстановление опороспособности носовой перегородки при вторичной ринопластике. *Медицинский совет.* 2015;(15):92-96 [Daikhes N. O., Lipskii K. B., Sidorenkov D. A., Aganesov G. A., Pimachev P. V., Strelkova N. K. Restoring support ability of the nasal septum in secondary rhinoplasty. *Meditsinskii sovet.* 2015;(15):92-96. (In Russ.)] https://doi.org/10.21518/2079-701X-2015-15-90-91
9. Ahn J., Honrado C., Horn C. Combined silicone and cartilage implants: augmentation rhinoplasty in Asian patients. *Arch Facial Plast Surg.* 2004;6(2):120-123. https://doi.org/10. 1001/archfaci.6.2. 120
10. Rettinger G. Risks and complications in rhinoplasty. *GMS Curr Top Otorhinolaryngol Head Neck Surg.* 2007. 6:Doc08. Epub 2008 Mar 14.

11. Constantian M. B. Indication and use of composite grafts in 100 consecutive secondary and tertiary rhinoplasty patients: introduction of the axial orientation. *Plast Reconstr Surg.* 2002;110:1116-1133.
12. Ким И.-С., Махамбетова Э. А., Русецкий Ю. Ю., Спиранская О. А., Решетов И. Г. Особенности применения аллопластических материалов при коррекции азиатского носа. *Российская ринология.* 2017;(2):21–29 [Kim I.-S., Makhambetova E. A., Rusetskii Iu. Iu., Spiranskaya O. A., Reshetov I. G. The peculiar features of the application of the alloplastic materials for the correction of the Asian nose. *Russian Rhinology.* 2017;25(2):21-29. (In Russ.)] https://doi.org/10.17116/rosrino201725221-29].
13. Фетисов И. С., Грачев Н. С., Наседкин А. Н., Морозов И. И. Импланты в реконструктивной хирургии носа. *Head&Neck.* 2014;(4):58-63 [Fetisov I. S., Grachev N. S., Nasedkin A. N., Morozov I. I. Implants in reconstructive surgery of nose. *Head&Neck.* 2014;(4):58-63. (In Russ.)] https://hnj.science/wp-content/uploads/2020/08/2014_%D1%8C4.pdf
14. Peled Z. M., Warren A. G., Johnston P., Yaremchuk M. J. The use of alloplastic materials in rhinoplasty surgery: a meta- analysis. *Plast Reconstr Surg.* 2008;121(3):85e-92e. https://doi.org/10. 1097/01.prs.0000299386.73127.a7
15. Ahn J., Honrado C., Horn C. Combined silicone and cartilage implants: augmentation rhinoplasty in Asian patients. *Arch Facial Plast Surg.* 2004;6(2):120-123. https://doi.org/10. 1001/archfaci.6.2.120
16. Lam S. M., Kim Y. K. Augmentation rhinoplasty of the Asian nose with the «bird» silicone implant. *Ann Plast Surg.* 2003;51(3):249-256. https://doi.org/10.1097/01.SAP.0000063756.49634.70
17. Курбанов У. А., Давлатов А. А., Джанобилова С. М., Саидов И. З., Сарфарози М. Н. Использование реберного аутохряща в реконструктивно-пластической хирургии. *Вестник Авиценны.* 2011;4:7–18 [Kurbanov U. A., Davlatov A. A., Dzhanobilova S. M., Saidov I. Z., Sarfarozi M. N. The use of costal autologous cartilage in reconstructive and plastic surgery. *Avicenna Bulletin.* 2011;4:7-18]. doi: 10.25005/2074-0581-2011-13-4-7-18

Информация об авторах

✉ **Пшенников Дмитрий Сергеевич** – кандидат медицинских наук, доцент кафедры хирургической стоматологии и челюстно-лицевой хирургии с курсом ЛОР-болезней, Рязанский государственный медицинский университет им. акад. И. П. Павлова (390026, Рязань, Россия, Высоковольтная ул., д. 9); e-mail: pshennikovd@mail.ru

Абдулаев Зиявутдин Максудович – ординатор второго года кафедры хирургической стоматологии и челюстно-лицевой хирургии с курсом ЛОР-болезней, Рязанский государственный медицинский университет им. акад. И. П. Павлова (390026, Рязань, Россия, Высоковольтная ул., д. 9); e-mail: doctor.abdulaev@gmail.com

Information about authors

✉ **Dmitrii S. Pshennikov** – MD Candidate, Associate Professor of the Department of Surgical Dentistry and Maxillofacial Surgery with a course of ENT diseases, Pavlov Ryazan State Medical University (9, Vysokovoltnaya st., Russia, Ryazan, 390026); e-mail: pshennikovd@mail.ru

Ziyavutdin M. Abdulaev – resident of the second year of the Department of Surgical Dentistry and Maxillofacial Surgery with a course of ENT diseases, Pavlov Ryazan State Medical University (9, Vysokovoltnaya st., Russia, Ryazan, 390026); e-mail: doctor.abdulaev@gmail.com