

I S S N 1810-4800



РОССИЙСКАЯ ОТОРИНОЛАРИНГОЛОГИЯ

Медицинский научно-практический журнал

Основан в 2002 году

(Выходит один раз в два месяца)

*Решением Президиума ВАК издание включено в перечень
рецензируемых журналов, входящих в бюллетень ВАК*

*Для физических лиц индекс 41225 в каталоге «Пресса России» (годовая подписка)
Для юридических лиц индекс 41223 в каталоге «Пресса России» (годовая подписка)*

Совместное издание

**Федеральное государственное бюджетное учреждение
«Научно-клинический центр оториноларингологии» ФМБА России**

**Федеральное государственное бюджетное учреждение
«Санкт-Петербургский научно-исследовательский институт
уха, горла, носа и речи» Минздрава России**

Национальная медицинская ассоциация оториноларингологов



РЕДАКЦИОННАЯ КОЛЛЕГИЯ

Ю. К. Янов – главный редактор
Н. А. Дайхес – зам. главного редактора
С. В. Рязанцев – зам. главного редактора
**В. Н. Тулкин – ответственный секретарь,
научный редактор**

Абдулкеримов Х. Т. (Екатеринбург)

Аникин И. А. (Санкт-Петербург)

Антонив В. Ф. (Москва)

Арефьева Н. А. (Уфа)

Артюшкин С. А. (Санкт-Петербург)

Богомильский М. Р. (Москва)

Борзов Е. В. (Иваново)

Волков А. Г. (Ростов-на-Дону)

Гаджимирзаев Г. А. (Махачкала)

Гаращенко Т. И. (Москва)

Дворянчиков В. В. (Санкт-Петербург)

Егоров В. И. (Москва)

Заболотный Д. И. (Киев, Украина)

Завалий М. А. (Симферополь)

Карнеева О. В. (Москва)

Карпищенко С. А. (Санкт-Петербург)

Киселев А. С. (Санкт-Петербург)

Кокорина В. Э. (Хабаровск)

Коноплев О. И. (Санкт-Петербург)

Кочеровец В. И. (Москва)

Кошель В. И. (Ставрополь)

Крюков А. И. (Москва)

Кунельская Н. Л. (Москва)

Лиленко С. В. (Санкт-Петербург)

Левченко О. В. (Москва)

Мальцева Г. С. (Санкт-Петербург)

Накатис Я. А. (Санкт-Петербург)

Осипенко Е. В. (Москва)

Отвагин И. В. (Смоленск)

Пальчун В. Т. (Москва)

Панкова В. Б. (Москва)

Пацинин А. Н. (Санкт-Петербург)

Пискунов Г. З. (Москва)

Попадюк В. И. (Москва)

Свистушкин В. М. (Москва)

Староха А. В. (Томск)

Степанова Ю. Е. (Санкт-Петербург)

Таварткиладзе Г. А. (Москва)

Шахов А. В. (Нижний Новгород)

Шукурян А. К. (Ереван, Армения)

Юнусов А. С. (Москва)

№ 6(97) 2018 г.

РЕДАКЦИОННЫЙ СОВЕТ

Абабий И. И. (Кишинев, Молдова)	Золотарева М. В. (Симферополь)	Петров А. П. (Якутск)
Алиметов Х. А. (Казань)	Иванов Н. И. (Сыктывкар)	Петрова Л. Г. (Минск, Беларусь)
Амонов Ш. Э. (Ташкент)	Игнатъева Е. Л. (Петрозаводск)	Пискунов В. С. (Курск)
Боджоков А. Р. (Майкоп)	Извин А. И. (Тюмень)	Полякова С. Д. (Воронеж)
Беляев В. М. (Вологда)	Калинин М. А. (Архангельск)	Портенко Г. М. (Тверь)
Блоцкий А. А. (Благовещенск)	Карпова Е. П. (Москва)	Портнов В. Г. (Ленинградская обл.)
Бобошко М. Ю. (Санкт-Петербург)	Киселев А. Б. (Новосибирск)	Пудов В. И. (Санкт-Петербург)
Бойко Н. В. (Ростов-на-Дону)	Клочихин А. Л. (Ярославль)	Радциг Е. Ю. (Москва)
Бойко С. Г. (Сыктывкар)	Козлов В. С. (Москва)	Русецкий Ю. Ю. (Москва)
Бойкова Н. Э. (Москва)	Коркмазов М. Ю. (Челябинск)	Семенов Ф. В. (Краснодар)
Бокучава Т. А. (Мурманск)	Кравцова Е. Н. (Петрозаводск)	Сергеев М. М. (Краснодар)
Бороньев С. А. (Улан-Удэ)	Кравчук А. П. (Ижевск)	Сергеев С. В. (Пенза)
Быковский В. Н. (Псков)	Красножен В. Н. (Казань)	Статьюха В. С. (Усурийск)
Вахрушев С. Г. (Красноярск)	Кржечковская Г. К. (Ставрополь)	Субботина М. В. (Иркутск)
Виницкий М. Е. (Ростов)	Кротов Ю. А. (Омск)	Тимен Г. Е. (Киев, Украина)
Вишняков В. В. (Москва)	Кузовков В. Е. (Санкт-Петербург)	Тулебаев Р. К. (Астана, Казахстан)
Гиляфанов Е. А. (Владивосток)	Лавренова Г. В. (Санкт-Петербург)	Уханова Е. А. (Великий Новгород)
Гуляева Л. В. (Симферополь)	Лопатин А. С. (Москва)	Фанта И. В. (Санкт-Петербург)
Гусейнов Н. М. (Баку, Азербайджан)	Макарина-Кибак Л. Е. (Минск, Беларусь)	Фридман В. Л. (Владимир)
Гюсан А. О. (Черкесск)	Мареев О. В. (Саратов)	Хакимов А. М. (Ташкент, Узбекистан)
Давудов Х. Ш. (Москва)	Маркова Т. Г. (Москва)	Хоров О. Г. (Гродно, Беларусь)
Джандаев С. Ж. (Астана, Казахстан)	Машкова Т. А. (Воронеж)	Храбриков А. Н. (Киров)
Джамалудинов Ю. А. (Махачкала)	Меркулова Е. П. (Минск, Беларусь)	Храппо Н. С. (Самара)
Джапаридзе Ш. В. (Тбилиси, Грузия)	Михайлов Ю. Х. (Чебоксары)	Худиев А. М. (Баку, Азербайджан)
Дроздова М. В. (Санкт-Петербург)	Нажмудинов И. И. (Москва)	Чернушевич И. И. (Санкт-Петербург)
Еловиков А. М. (Пермь)	Назарочкин Ю. В. (Астрахань)	Шабалдина Е. В. (Кемерово)
Енин И. П. (Ставрополь)	Никонов Н. А. (Воронеж)	Шантуров А. Г. (Иркутск)
Еремина Н. В. (Санкт-Петербург)	Носуля Е. В. (Москва)	Шахова Е. Г. (Волгоград)
Завадский А. В. (Симферополь)	Овчинников А. Ю. (Москва)	Шидловская Т. В. (Киев, Украина)
Захарова Г. П. (Санкт-Петербург)	Павлов П. В. (Санкт-Петербург)	Шульга И. А. (Оренбург)
	Панин В. И. (Рязань)	Шустова Т. И. (Санкт-Петербург)

Журнал зарегистрирован Государственным комитетом РФ по печати.

Регистрационное свидетельство ПИ № 77-13147 от 15 июля 2002 г.

Журнал издается по согласованию с Министерством здравоохранения Российской Федерации и Российской академией медицинских наук.

Учредители:

Федеральное государственное бюджетное учреждение
«Научно-клинический центр оториноларингологии
ФМБА России»

Федеральное государственное бюджетное учреждение
«Санкт-Петербургский научно-исследовательский институт
уха, горла, носа и речи» Минздрава России

Издатель:

ООО «Полифорум Групп»

Все права на данное издание зарегистрированы. Перепечатка отдельных статей и журнала в целом без разрешения издателя запрещена.

Ссылка на журнал «Российская оториноларингология» обязательна.

Редакция и издатель журнала не несут ответственности за содержание и достоверность рекламной информации.

Ответственные за выпуск: С. В. Рязанцев, В. Н. Тулкин, С. М. Ермольчев

Адрес редакции:

190013, Россия, Санкт-Петербург,
ул. Бронницкая, д. 9.
Тел./факс: (812) 316-29-32,
e-mail: tulkin@pfco.ru; text@pfco.ru
сайт: <http://entru.org>

Компьютерная верстка: Т. М. Каргапольцева

Подписано в печать 06.12.2018 г.

Формат: 60×90¹/₈. Объем: усл. печ. л. 19,0.

Тираж: 3000 экз. (1-й завод – 500 экз.)

Отпечатано с готовых диапозитивов

в типографии «Политехника-принт».

Санкт-Петербург, Измайловский пр., 18-д.

Лицензия ПЛД № 69 291 от 19.10.1998 г.

Зак. тип. 2569.

© СПбНИИ уха, горла, носа и речи Минздрава России,
2018

© Научно-клинический центр оториноларингологии
ФМБА России, 2018

I S S N 1810-4800



RUSSIAN OTORHINOLARYNGOLOGY

Medical scientific journal

Founded in 2002

(Published once every two months)

*By the decision of the State Commission for Academic Degrees and Titles Presidium
The edition is entered in the list of peer-reviewed journals included
in the newsletter of the State Commission for Academic Degrees and Titles
For individuals, the index 41225 in the catalog „The Russian Press“ (annual subscription)
For legal entities index 41223 in the catalog „The Russian Press“ (annual subscription)*

Joint publication

Federal State Institution

„Research and Clinical Center of Otorhinolaryngology“ FMBA of Russia

Federal State Institution

„St. Petersburg Research Institute of

Ear, Nose and Throat and Speech“ Ministry of Health of the Russian Federation

National Medical Association of otolaryngologists



EDITORIAL BOARD

*Yu. Yanov – chief editor
N. Daykhes – deputy chief editor
S. Ryazancev – deputy chief editor
V. Tulkin – executive secretary, science editor*

Abdulkerimov H. (*Yekaterinburg*)

Anikin I. (*St. Petersburg*)

Antoniv V. (*Moscow*)

Arefeva N. (*Ufa*)

Artyushkin S. (*St. Petersburg*)

Bogomilsky M. (*Moscow*)

Borzov E. (*Ivanovo*)

Volkov A. (*Rostov-on-Don*)

Gadzhimirzaev G. (*Makhachkala*)

Garashchenko T. (*Moscow*)

Dvorjanchikov V. (*St. Petersburg*)

Egorov V. (*Moscow*)

Zabolotnyi D. (*Kiev, Ukraine*)

Zavali M. (*Simferopol'*)

Karneeva O. (*Moscow*)

Karpischenko S. (*St. Petersburg*)

Kiselev A. (*St. Petersburg*)

Kokorina V. (*Khabarovsk*)

Konoplev O. (*St. Petersburg*)

Kocherovets V. (*Moscow*)

Koshel V. (*Stavropol*)

Kryukov A. (*Moscow*)

Kunelskaya N. (*Moscow*)

Lilenko S. (*St. Petersburg*)

Levchenko O. (*Moscow*)

Maltseva G. (*St. Petersburg*)

Nakatis Y. (*St. Petersburg*)

Osipenko E. (*Moscow*)

Otvagin I. (*Smolensk*)

Palchun V. (*Moscow*)

Pankova V. (*Moscow*)

Paschinin A. (*St. Petersburg*)

Piskunov G. (*Moscow*)

Popadyuk V. (*Moscow*)

Svistushkin V. (*Moscow*)

Staroha A. (*Tomsk*)

Stepanova Y. (*St. Petersburg*)

Tavartkiladze G. (*Moscow*)

Shahov A. (*Nizhny Novgorod*)

Shukuryan A. (*Yerevan, Armenia*)

Yunusov A. (*Moscow*)

N 6 (97) 2018

EDITORIAL COUNCIL

Ababii I. (<i>Chishinev, Moldova</i>)	Zolotareva M. (<i>Simferopol</i>)	Petrov A. (<i>Yakutsk</i>)
Alimetov H. (<i>Kazan</i>)	Ivanov N. (<i>Syktvykar</i>)	Petrova L. (<i>Minsk, Belarus</i>)
Amonov Sh. (<i>Tashkent</i>)	Ignatieva E. (<i>Petrozavodsk</i>)	Piskunov V. (<i>Kursk</i>)
Bodzhokov A. (<i>Maikop</i>)	Izvin A. I. (<i>Tyumen</i>)	Polyakova S. (<i>Voronezh</i>)
Belyaev V. (<i>Vologda</i>)	Kalinin M. (<i>Arkhangelsk</i>)	Portenko G. (<i>Tver</i>)
Blotskii A. (<i>Blagoveshchensk</i>)	Karpova E. (<i>Moscow</i>)	Portnov V. (<i>Leningrad region</i>)
Boboshko M. (<i>St. Petersburg</i>)	Kiselev A. (<i>Novosibirsk</i>)	Pudov V. (<i>St. Petersburg</i>)
Boyko N. (<i>Rostov-on-Don</i>)	Klochikhin A. (<i>Yaroslavl</i>)	Radtsig E. (<i>Moscow</i>)
Boyko S. (<i>Syktvykar</i>)	Kozlov V. (<i>Moscow</i>)	Rusetsky Yu. (<i>Moscow</i>)
Boikova N. (<i>Moscow</i>)	Korkmazov M. (<i>Chelyabinsk</i>)	Semenov F. (<i>Krasnodar</i>)
Bokuchava T. (<i>Murmansk</i>)	Kravtsova E. (<i>Petrozavodsk</i>)	Sergeev M. (<i>Krasnodar</i>)
Boronev S. (<i>Ulan-Ude</i>)	Kravchuk A. (<i>Izhevsk</i>)	Sergeyev S. (<i>Penza</i>)
Bykovskii V. (<i>Pskov</i>)	Krasnozhen V. (<i>Kazan</i>)	Statyuha V. (<i>Ussurijsk</i>)
Vakhrouchev S. (<i>Krasnoyarsk</i>)	Krzhechkovskaya G. (<i>Stavropol</i>)	Subbotina M. (<i>Irkutsk</i>)
Vinitskii M. (<i>Rostov</i>)	Krotov Yu. (<i>Omsk</i>)	Timen G. (<i>Kiev, Ukraine</i>)
Vishnjakov V. (<i>Moscow</i>)	Kuzovkov V. (<i>St. Petersburg</i>)	Tulebayev R. (<i>Astana, Kazakhstan</i>)
Gilifanov E. (<i>Vladivostok</i>)	Lavrenova G. (<i>St. Petersburg</i>)	Ukhanova E. (<i>Veliky Novgorod</i>)
Gulyaeva L. (<i>Simferopol</i>)	Lopatin A. (<i>Moscow</i>)	Fanta I. (<i>St. Petersburg</i>)
Guseynov N. (<i>Baku, Azerbaijan</i>)	Makarina-Kibak L. (<i>Minsk, Belarus</i>)	Fridman V. (<i>Vladimir</i>)
Gyusan A. (<i>Vladikavkaz</i>)	Mareev O. (<i>Saratov</i>)	Khakimov A. (<i>Tashkent, Uzbekistan</i>)
Davudov H. (<i>Moscow</i>)	Markova T. (<i>Moscow</i>)	Chorov O. (<i>Grodno, Belarus</i>)
Dzandaev S. (<i>Astana, Kazakhstan</i>)	Mashkova T. (<i>Voronezh</i>)	Hrabrikov A. (<i>Kirov</i>)
Dzhamaludinov Y. (<i>Makhachkala</i>)	Merkulova E. (<i>Minsk, Belarus</i>)	Hrappo N. (<i>Samara</i>)
Dzaparidze S. (<i>Tbilisi, Georgia</i>)	Mikhailov Yu. (<i>Cheboksary</i>)	Hudiev A. (<i>Baku, Azerbaijan</i>)
Drozdova M. (<i>St. Petersburg</i>)	Nazarochkin V. (<i>Astrakhan</i>)	Chernushevich I. (<i>St. Petersburg</i>)
Elovikov A. (<i>Perm</i>)	Nazhmudinov (<i>Moscow</i>)	Shabaldina E. (<i>Kemerovo</i>)
Enin I. (<i>Stavropol</i>)	Nikonov N. (<i>Voronezh</i>)	Shanturov A. (<i>Irkutsk</i>)
Eremina N. (<i>St. Petersburg</i>)	Nosulya E. (<i>Moscow</i>)	Shahova E. (<i>Volgograd</i>)
Zawadzki A. (<i>Simferopol</i>)	Ovchinnikov A. (<i>Moscow</i>)	Shidlovskaya T. (<i>Kiev, Ukraine</i>)
Zakharova G. (<i>St. Petersburg</i>)	Pavlov P. (<i>St. Petersburg</i>)	Shulga I. (<i>Orenburg</i>)
	Panin V. (<i>Ryazan</i>)	Shustova T. (<i>St. Petersburg</i>)

The journal is registered by the State Press Committee of the Russian Federation.

Registration certificate N 77-13147 PI, July 15, 2002

The journal is published in coordination with the Ministry of Health of the Russian Federation and the Russian Academy of Medical Sciences.

Founders:

Federal State Institution

„Research and Clinical Center of Otorhinolaryngology

FMBA of Russia“

Federal State Institution „Saint-Petersburg Research Institute of Ear, Throat, Nose and Speech“ Ministry of Health of the Russian Federation

Publisher:

Ltd. „Poliforum Group“

All rights in this publication are registered. Reprinting of individual articles and journal without the permission of the publisher is prohibited.

Link to the journal «Russian otorhinolaryngology» is obligatory.

The editors and publisher are not responsible for the content or accuracy of the advertisements.

Responsible for the production: S. Ryazancev, V. Tulkin, S. Ermolchev

Editorial address:

190013, Russia, St. Petersburg,

Str. Bronnitskaya Str., 9.

Tel./Fax: (812) 316-29-32,

e-mail: tulkin@pfco.ru; text@pfco.ru

<http://entru.org>

Computer makeup: T. Kargapoltseva

Approved 06.12.2018.

Format: 60×90¹/₈. Conventional sheets: 19.0.

No of printed copies: 3000.

Printed in Publishing „Politechnika-print“.

St. Petersburg, Izmailovskiy Ave., 18 d.

© St. Petersburg Research Institute of Ear, Nose and Throat and Speech, Ministry of Health of the Russian Federation, 2018

© Research and Clinical Center of Otorhinolaryngology FMBA of Russia, 2018



Содержание

Научные статьи

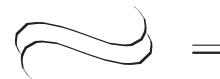- Артюшкин С. А., Еремина Н. В., Андрианов А. В., Алексеенко С. И., Барашкова С. В.**
Значение цитологического исследования отделяемого из носа у детей в практике оториноларинголога 9
- Дайхес Н. А., Аденинская Е. Е., Мачалов А. С., Сапожников Я. М., Симонова Н. И.**
Взаимосвязь аудиологических характеристик членов летных экипажей с возрастом и основными производственными факторами 15
- Добрынин К. Б., Портенко Г. М.**
Совершенствование тактики лечения полипозного риносинусита 22
- Донская О. С., Рязанцева Е. С., Маргиева В. Д.**
Линейный дискриминантный анализ показателей лазерной корреляционной спектроскопии сыворотки крови и ротоглоточного смыва у пациентов с биоминералопатиями 28
- Икромов М. К.**
Обоснованность временной перевязки наружной сонной артерии при хирургическом лечении юношеской ангиофибромы основания черепа в условиях ограниченных ресурсов здравоохранения 32
- Портенко Г. М., Портенко Е. Г., Плетнева И. Е., Шматов Г. П.**
О вазомоторном рините по данным информационных технологий. 38
- Савлевич Е. Л., Козлов В. С., Анготоева И. Б.**
Современные представления о роли небных миндалин в системе иммунитета и анализ применения иммуностропных препаратов при хроническом тонзиллите. 48
- Свиштушкин В. М., Амелина Е. Л., Шумкова Г. Л., Красовский С. А., Синьков Э. В.**
Ведение взрослых больных муковисцидозом с полипозным риносинуситом. 56
- Шабалдина Е. В., Ахтямов Д. Р., Горшкова С. В., Деева Н. С., Шабалдин А. В., Филипенко М. Л.**
Клинико-anamнестические особенности детей раннего и дошкольного возраста с гипертрофией глоточной миндалины и локальной экспрессией ДНК-маркера *Streptococcus pyogenes* 64

Обзоры

- Абдулкеримов Х. Т., Давыдова Н. С., Лещенко Р. Е., Пионтэк А. Э.**
Современный взгляд на септопластику и возможности анестезиологической защиты 72
- Вахрушев С. Г., Кузовков В. Е., Голофаев Д. О.**
Обзор методов эндоскопического внутрипросветного исследования слуховой трубы. 83
- Гафурова А. И.**
Возможности УЗ-диагностики органов головы и шеи 91
- Гилифанов Е. А., Фомина С. Л., Ардеева Л. Б., Таранова С. В., Клемешова Т. П., Прохоренко А. В.**
Симуляционные технологии в отохирургии. Современное состояние проблемы 98
- Мейтель И. Ю., Сотникова Л. С., Русецкий Ю. Ю., Спиранская О. А.**
Применение эндоскопа на этапах хирургического лечения хронического гнойного среднего отита 104
- Полунин М. М., Солдатский Ю. Л., Иваненко А. М., Кульмаков С. А.**
Врожденная холестеатома среднего уха у детей. 111

Из практики

- Аникин И. А., Хамгушкеева Н. Н.**
Клинический случай устранения обтурирующих наружный слуховой проход экзостозов и врожденной холестеатомы среднего уха. 119
- Инкина А. В., Мустафаев Д. М.**
Посттравматическая ретрофарингеальная гематома: клиническое наблюдение 124
- Диаб Х. М., Дайхес Н. А., Пашинина О. А., Зухба А. Г., Панина О. С.**
Комбинированная техника в хирургии холестеатомы с инфралабиринтным и инфралабиринтным апикальным распространением: сравнение двух клинических случаев 130

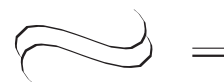

Махмудназаров М. И., Шоев М. Д., Ахророва З. А., Муродов Ш. Д. Эффективность шалфея лекарственного в послеоперационной терапии у больных с искривлением перегородки носа, сочетанным с гипертрофическим ринитом	139
Исторический раздел	
Киселев А. С., Попов В. Л. Академик Н. П. Симановский в жизни царской семьи, и не только.....	144
Некролог	
Михайлов Юрий Харистанфович	150
Памяти Нины Степановны Храппо	151



Contents

Artyushkin S. A., Eremina N. V., Andrianov A. V., Alekseenko S. I., Barashkova S. V. The value of cytological examination of nasal discharge in children in the practice of otolaryngologist	9
Daikhes N. A., Adeninskaya E. E., Machalov A. S., Sapozhnikov Ya. M., Simonova N. I. The interrelation of audiological characteristics of flight crew members with age and the main workplace factors	15
Dobrynin K. B., Portenko G. M. The improvement of polypous rhinosinusitis management	22
Donskaya O. S., Ryazantseva E. S., Margieva V. D. Linear discriminant analysis of indicators of blood serum laser correlation spectroscopy and oropharyngeal washings in patients with biomineralopathology	28
Ikromov M. K. Substantiation of temporary ligation of the external carotid artery in surgical treatment of juvenile skull base angiofibroma under the conditions of limited healthcare resources	32
Portenko G. M., Portenko E. G., Pletneva I. E., Shmatov G. P. About vasomotor rhinitis based on the information technology data	38
Savlevich E. L., Kozlov V. S., Angotoeva I. B. The present-day views of the role of palatine tonsils in the immune system and analysis of application of immunotropic drugs in chronic tonsillitis	48
Svistushkin V. M., Amelina E. L., Shumkova G. L., Krasovskii S. A., Sin'kov E. V. The management of adult patients with mucoviscidosis associated with polypous rhinosinusitis	56
Shabaldina E. V., Akhtyamov D. R., Gorshkova S. V., Deeva N. S., Shabaldin A. V., Filipenko M. L. Clinical and anamnestic features of children of early and preschool age with hypertrophy of the pharyngeal tonsil and local expression of DNA marker of <i>Streptococcus pyogenes</i>	64
Reviews	
Abdulkerimov Kh. T., Davydova N. S., Leshchenko R. E., Piontek A. E. A modern view of the septoplasty and the possibility of anesthetic protection.	72
Vakhrushev S. G., Kuzovkov V. E., Golofaev D. O. The review of the auditory tube endoscopic intraluminal examination methods.	83
Gafurova A. I. The opportunities of ultrasonic diagnostics of head and neck organs	91
Gilifanov E. A., Fomina S. L., Ardeeva L. B., Taranova S. V., Klemeshova T. P., Prokhorenko A. V. Simulation techniques in otosurgery. The current state of the problem	98
Meitel' I. Yu., Sotnikova L. S., Rusetskii Yu. Yu., Spiranskaya O. A. The use of endoscope for surgical treatment of chronic otitis media	104
Polunin M. M., Soldatskii Yu. L., Ivanenko A. M., Kul'makov S. A. Congenital middle ear cholesteatoma in children	111
From practice	
Anikin I. A., Khamgushkeeva N. N. A clinical case of removal of exostoses, obturating the external auditory canal, and congenital cholesteatoma of the middle ear.	119
Inkina A. V., Mustafaev D. M. Post-injury retropharyngeal hematoma: a case study	124
Diab Kh. M., Daikhes N. A., Pashchinina O. A., Zukhba A. G., Panina O. S. A combined approach in the surgery of infra-labyrinthine and infra-labyrinthine apical cholesteatoma: the comparison of two clinical cases.	130



Makhmudnazarov M. I., Shoev M. D., Akhrorova Z. A., Murodov Sh. D. The efficacy of garden sage (<i>salvia officinalis</i>) in postoperative therapy of patients with deviated nasal septum combined with hypertrophic rhinitis	139
Historical section	
Kiselev A. S., Popov V. L. Academian N. P. Simamovsky in the life of royal family, and not only.....	144
Necrologue	
Mikhailov Yurii Kharistanfovich	150
Nina Stepanovna Khrappo	151



УДК 616.211-002.193-056.3-018-053.2

DOI: 10.18692/1810-4800-2018-6-9-14

ЗНАЧЕНИЕ ЦИТОЛОГИЧЕСКОГО ИССЛЕДОВАНИЯ ОТДЕЛЯЕМОГО ИЗ НОСА У ДЕТЕЙ В ПРАКТИКЕ ОТОРИНОЛАРИНГОЛОГА

Артюшкин С. А.¹, Еремина Н. В.¹, Андрианов А. В.^{1,2}, Алексеенко С. И.^{1,2}, Барашкова С. В.²

¹ Северо-Западный государственный медицинский университет имени И. И. Мечникова
Минздрава России, Санкт-Петербург, 191015, Россия
(Ректор – докт. мед. наук С. А. Сайганов)

² Детский городской многопрофильный клинический центр высоких медицинских технологий
им. К. А. Раухфуса, Санкт-Петербург, Россия
(Главный врач – заслуженный врач РФ, докт. мед. наук В. Ю. Детков)

THE VALUE OF CYTOLOGICAL EXAMINATION OF NASAL DISCHARGE IN CHILDREN IN THE PRACTICE OF OTOLARYNGOLOGIST

Artyushkin S. A.¹, Eremina N. V.¹, Andrianov A. V.^{1,2}, Alekseenko S. I.^{1,2}, Barashkova S. V.²

¹ I. I. Mechnikov North-Western State Medical University, Ministry of Healthcare of Russia,
Saint Petersburg, 191015, Russia

² K. A. Rauhfus Children's City Multidisciplinary Clinical Center for High Medical Technologies,
Saint Petersburg, 191036, Russia

При обследовании пациентов детского возраста с патологией носа и околоносовых пазух используются различные методики, в том числе исследование отделяемого из полости носа. Основы метода были разработаны еще в начале XX века, метод достаточно прост, и несмотря на появление новых высокотехнологических методов обследования, продолжает широко использоваться различными специалистами, в том числе оториноларингологами при работе с детьми.

Ключевые слова: цитологическое исследование, аллергический ринит, риносинусит, педиатрия, дети.

Библиография: 22 источника.

Various methods are used during examination of pediatric patients with the nose and paranasal sinus pathology, including the nasal discharge analysis. The fundamentals of the method were developed in the early 20th century; the method is rather simple and, despite the emergence of new high-tech examination methods, it is still widely used by various specialists, including otorhinolaryngologists, when working with children.

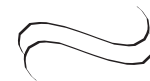Keywords: cytological examination, allergic rhinitis, rhinosinusitis, pediatrics, children.

Bibliography: 22 sources.

Существующие на данный момент методы исследования анатомических структур и функционального состояния полости носа и околоносовых пазух (ОНП) достаточно разнообразны. Одним из широко применяемых врачами разных специальностей: оториноларингологами, пульмонологами, аллергологами, педиатрами – является цито-

логическое исследование отделяемого из полости носа.

В нашей стране практические врачи чаще используют альтернативный термин «риноцитограмма». На наш взгляд, более правильным является термин «цитологическое исследование отделяемого из носа», так как именно он шире от-



ражает суть исследования и повсеместно используется в мировой практике. В нашей статье мы будем пользоваться именно термином «цитологическое исследование отделяемого из полости носа».

Первые исследования по данной проблеме были сделаны еще в 1889 году, когда Голлаш определил наличие многочисленных эозинофилов в выделениях из полости носа у пациентов с астматическими приступами и предположил, что эти клетки могут быть ключевыми элементами патогенеза болезни [1]. Эйерманн в 1927 году обнаружил присутствие эозинофилов в выделениях из полости носа у пациентов с аллергическими заболеваниями [2]. Это открытие дало большой толчок развитию мировой ринологии [3–5] и открыло путь к рутинному использованию носовой цитологии при изучении различных форм ринитов. Существуют различные предпосылки для заинтересованности различных специалистов в этой методике и ее широкого использования. В первую очередь техника выполнения данного исследования очень простая. Кроме того, преимуществом является его неинвазивность. Исследование может быть легко выполнено повторно у одного и того же пациента, что имеет важное значение как для наблюдения за заболеванием, так и для контроля эффективности медицинских и хирургических вмешательств. Исходя из того что этот метод прост, безопасен, неинвазивен и экономически малозатратен, его можно регулярно использовать в амбулаторной практике у людей всех возрастов, в том числе у детей [6].

Остановимся на способах получения материала для исследования. Существуют различные методики забора материала из полости носа.

Самым простым является забор материала путем высмаркивания на предметное стекло. У детей применяется нечасто, возможно, в связи с возрастными особенностями навыков сморкания. Кроме того, используют различные ручные приспособления, облегчающие забор материала:

- 1) разные методики исследования смыва [7] из полости носа;
- 2) разные виды щеточек для щеточной биопсии;
- 3) ватные тампоны на зонде – это наиболее часто используемые приспособления для забора материала, особенно в педиатрии;
- 4) разные ложечки или кюретки из различных материалов, наиболее частым вариантом является ложка Фолькмана [8];
- 5) аспирация содержимого из носа различными модификациями аспираторов или отсосов;
- 6) использование ваты или поролона в качестве впитывающего материала для забора содержимого из носа;
- 7) специальные полоски, смоченные 1% альбумином, которые помещают в полость носа.

Независимо от способов получения материала далее проводится высушивание материала на воздухе.

При проведении данного исследования у детей чаще используются различные варианты тампонов для забора материала из полости носа. Основой для данного выбора является распространенное мнение, что тампоны лучше переносятся детьми, при одинаковой результативности в сравнении с различными кюретками и ложечками. В то же время, по данным некоторых авторов, при заборе материала у детей все же предпочтительнее использовать ложечки и кюретки, как у взрослых пациентов, так как при использовании тампонов результативность исследования и качество материала ниже, а переносимость процедуры в обоих случаях не отличается [9].

В норме, а также при вазомоторном рините при оценке исследуемого материала присутствуют небольшое количество бактерий и нейтрофилов, эозинофилов; эпителий представлен малым количеством бокаловидных, реснитчатых и вставочных клеток. В норме соотношение реснитчатых и бокаловидных клеток 5 : 1.

При интерпретации полученных результатов используется количественное соотношение различных клеток. В случае аллергического ринита обычно повышение эозинофилов более 10% от общего количества клеток и возможно появление базофильных клеток.

При вирусной инфекции характерно наличие разнообразных клеток, а также много клеток слущенного мерцательного эпителия.

В случае развития острого бактериального воспалительного процесса в материале преобладают полинуклеарные нейтрофилы, также возможно наличие эритроцитов и множество бактерий, как свободных, так и фагоцитированных [10].

При хроническом инфекционном процессе появляется много лимфоцитов и макрофагов.

Наличие в материале мицелия или спор может указывать на грибковый процесс.

При атрофическом рините в материале мало эпителиальных клеток, но много метаплазированных клеток или плоского эпителия, нейтрофилов и бактерий.

Существуют различные показания для назначения данного вида цитологического исследования при обследовании детей. Чаще всего исследование слизистой оболочки носа проводится для выявления наличия или отсутствия аллергического компонента в течении многих заболеваний.

Достаточно распространенным заболеванием у детей является аллергический ринит. По данным литературы, большое значение в развитии аллергического ринита у детей имеет наличие атопиче-

ских заболеваний у родителей. Так, вероятность развития аллергического ринита составляет до 70% в случае наличия атопических заболеваний у родителей и около 50%, если определятся данная патология у одного из родителей [11].

Аллергический ринит в 28–30% является предпосылкой для развития хронического риносинусита, а в 20–24% – для развития острого и хронического среднего отита у детей. От 10 до 25% детей страдают аллергическим ринитом. Еще одним из частых заболеваний у детей является экссудативный отит, и в этиологии этого заболевания также установлено, что одной из причин его может являться аллергия [12]. Поэтому важно помнить, что при наличии рецидивирующего среднего или экссудативного отита у ребенка педиатру или оториноларингологу следует задуматься о возможности аллергического ринита у ребенка и назначить ребенку исследование цитологического отделяемого из носа.

По данным литературы, за последние несколько десятилетий количество пациентов с аллергическим ринитом увеличилось в 4–6 раз и прежде всего болеют люди молодого возраста [13].

По данным литературы, у 36% детей, имеющих храп, также выявляется аллергический ринит [14]. Проявлениями аллергического ринита у детей могут быть насморк, чихание, зуд, заложенность носа, что может ошибочно трактоваться как течение ОРЗ. Необходимо проводить дифференциальную диагностику между аллергическим, вазомоторным, медикаментозным, неаллергическим ринитом с эозинофильным синдромом. При диагностике аллергического ринита крайне важно собрать семейный анамнез, данные о наличии отягощенности по аллергии в семье, анамнез заболевания. Кроме того, в дифференциальной диагностике ринитов используют неспецифические методы: риноскопию, в том числе эндоскопию, оценку количества эозинофилов в клиническом анализе крови, цитологическое исследование отделяемого из носа, исследование общего IgE в сыворотке крови. Важную роль имеют специфические методы – различные методики аллергологического обследования: определение специфических IgE, кожные пробы, пробы с провокацией, хотя последние в педиатрии используются крайне редко.

Еще одним заболеванием носа, при котором характерна эозинофилия в риноцитограме, а также в клиническом анализе крови является NARES (неаллергический ринит с эозинофильным синдромом [15]). При этом заболевании характерно сочетание клинических проявлений длительного ринита и эозинофилии в риноцитограмме и клиническом анализе крови при нормальном уровне Ig E в сыворотке и отсутствие патологических изменений при проведении аллергологических

кожных проб. Протекание NARES также возможно и у детей [16].

В дифференциальной диагностике вазомоторного ринита и NARES достаточно надежным ориентиром может служить риноцитограмма.

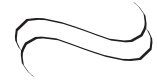По данным литературы, за последние несколько лет исследование цитологического отделяемого из носа позволило выявить новые формы ринитов, это, как мы уже упоминали, такие, как неаллергический ринит с эозинофильным синдромом (NARES) [17], неаллергический ринит с тучными клетками (NARMA), неаллергический ринит с нейтрофилами (NARNE), а также неаллергический ринит с эозинофилами и тучными клетками (NARESMA) [18]. Интересно, что NARESMA, недавно описанное расстройство, является заболеванием с наибольшей тенденцией к развитию осложнений: носового полипоза и (или) бронхиальной астмы), с наихудшим качеством жизни и тяжелыми нарушениями сна (непрерывное пробуждение, храп, апноэ во сне). И при всех этих патологических состояниях важная роль в диагностике, лечении, динамическом наблюдении отдается цитологическому исследованию отделяемого из носа [19].

Цитологическое исследование из носа также является одним из важных показателей эффективности лечения аллергического ринита, так как на фоне лечения достоверно снижается количество эозинофилов в отделяемом из полости носа.

У детей часто бывает достаточно сложно дифференцировать аллергический ринит от острого вирусного или бактериального ринита, особенно это касается детей дошкольного возраста. Интересно, что, по данным некоторых авторов, частые респираторные инфекции у детей раннего возраста уменьшают риск развития аллергических заболеваний в будущем [20]. Это осуществляется благодаря возможности развития Th1-клеток в результате частых перенесенных вирусных инфекций в раннем детском возрасте и блокированию Th2-ответа соответственно [21].

Крайне интересно и гораздо более перспективно более глубокое исследование отделяемого из носа – исследование функциональной активности клеток: индекс фагоцитарной активности нейтрофилов и фагоцитарной активности макрофагов. Также важно оценить степень деструкции некоторых клеток, например эпителия и нейтрофилов. Важны индекс цитолиза, индекс модуляции эпителия и процент метаплазии клеток.

Еще одним направлением является иммунологическое исследование отделяемого в полости носа, оно включает исследование уровня цитокинов интерлейкин-8 и фактора некроза опухоли- α (TNF α), IgG, IgM, IgA, IgE. Однако такое глубокое



исследование отделяемого из носа еще не стало рутинным.

Заключение. Таким образом, цитологическое исследование из полости носа хотя и не является определяющим, основным, при диагностике аллергического ринита, позволяет заподозрить аллергический ринит в сложных случаях, в случае рецидивирующих синуситов, помочь врачу, причем не только отоларингологу, но и специалистам смежных специальностей, направить диагностический поиск в нужное русло. Это позволяет избежать назначения ненужного обследования и лечения, что в последующем позволит вовремя выявить возможный аллергический ринит и избежать осложненного течения, прогрессирования заболевания, возможного развития более тяжелых заболеваний, прежде всего бронхиальной астмы. В амбулаторной практике данный метод исследования является одним из самых распространенных прежде всего благодаря доступности, забор материала можно произвести практически на любом рабочем месте врача-оториноларинголога. Методика абсолютно безболезненная, благодаря чему не вызывает негативного отношения к ней ребенка, что крайне важно при работе с детьми, что позволяет осуществить данное ис-

следование у любого ребенка вне зависимости от возраста и психоэмоционального состояния.

И хотя на данный момент цитологическое исследование не рекомендуется в качестве рутинного для диагностики аллергического ринита [22], важно помнить, что в современных условиях страховой медицины результаты цитологического исследования отделяемого из носа могут использоваться как скрининг и являться обоснованием для направления пациента к аллергологу и дальнейшего дорогостоящего аллергологического обследования ребенка, так как в реалиях современной медицины страховые компании требуют подтверждения целесообразности обследования пациента.

Говоря о цитологическом исследовании отделяемого из полости носа у ребенка, хотелось бы напомнить, что наличие эозинофилии в результате данного анализа совсем не говорит об обязательном аллергическом рините у ребенка и тем более не должно быть поводом для однозначной передачи пациента аллергологу для дальнейшего наблюдения. Да, это показание для консультации пациента аллергологом, но не основание для отказа отоларинголога от дальнейшего наблюдения ребенка.

Выводы

Таким образом, цитологическое исследование отделяемого из носа продолжает оставаться достаточно актуальным методом в работе с пациентами детского возраста благодаря своей простоте, доступности, информативности и экономической целесообразности.

ЛИТЕРАТУРА

1. Gollash H. Fortschr Med. 1889. P. 361–365.
2. Eyermann C. H. Nasal manifestations of allergy // Ann Otol. 1927. Vol. 36. P. 808–815.
3. Hansel F. K. Observation on the cytology of the secretions in allergy of the nose and paranasal sinuses // J Allergy. 1934. N 5. P. 357–366. DOI: 10.1016/S0021-8707(34)90159-3.
4. Bryan M. P., Bryan W. T. K. Cytologic diagnosis in allergic disorders // Otolaryngol Clin North Am. 1974. N 7. P. 637–666.
5. Gelardi M., Fiorella M. L., Marasco E., Passalacqua G., Porcelli F. Blowing a nose black and blue // Lancet. 2009. Vol. 373. P. 780. doi: 10.1016/S0140-6736(09)60444-X.
6. Gelardi M., Incorvaia C., Passalacqua G., Quaranta N., Frati F. The classification of allergic rhinitis and its cytological correlate // Allergy. 2011;66:1624–1625. DOI: 10.1111/j.1398-9995.2011.02741.x.
7. Naclerio R. M., Meier H. L., Kagey-Sobotka A. Mediator release after nasal airway challenge with allergen // Am. Rev. Respir. Dis. 1983. Vol. 128. P. 597–602.
8. Meltzer E. O., Jalowayski A. A. Nasal cytology in clinical practice // Am. J. Rhinol. 1988. N 2. P. 47–54.
9. Pipolo C., Bianchini S., Barberi S., Landi M., D'Auria E., Fuccillo E., Gaffuri M., Marchisio P., Rosazza C., Saibene A. M., Gelardi M., Torretta S. Nasal cytology in children: scraping or swabbing? // Rhinology. 2017. Sep. 1. Vol. 55, N 3. P. 242–250. DOI: 10.4193/Rhin16.287
10. Geraldi M. Atlas of nasal cytology. Torino: Centro Scientifico Editore, 2007.
11. Ревякина В. А. Современный взгляд на проблему аллергических ринитов у детей // Леч. врач. 2001. № 3. С. 22–27.
12. Kjellman N., Synnerstad B., Hansson O. Atopic allergy and immunoglobulins in children with adenoids and recurrent otitis media // Acta paediatrica. 1976. Oct. P. 51–59.
13. Ильина Н. И. Классификация и эпидемиология аллергического ринита // Materia Medica. 1999. N 3(23). P. 3–10.
14. McColley S. A. High prevalence of allergic sensitization in children with habitual snoring and obstructive apnea // Chest. 1997. Vol. 111. P. 170–173.
15. Mullarkey M. F. Eosinophilic nonallergic rhinitis // J. Allergy Clin. Immunol. 1988. Vol. 82(2). P. 941–949.
16. Rupp G. H., Friedman R. A. Eosinophilic nonallergic rhinitis in children // Pediatrics. 1982. Vol. 70. P. 437–439.

17. Jacobs R. L., Freedman P. M., Boswell R. N. Non allergic rhinitis with eosinophilia (NARES syndrome): clinical and immunologic presentation // *J Allergy Clin Immunol*. 1981. Vol. 67. P. 253–257. DOI: 10.1016/0091-6749(81)90019-1.
18. Gelardi M., Maselli Del Giudice A., Fiorella M. L., Fiorella R., Russo C., Soleti P., Di Gioacchino M., Ciprandi G. Non-allergic rhinitis with eosinophils and mast cells (NARESMA) constitutes a new severe nasal disorder // *Int J Immunopathol Pharmacol*. 2008. Vol. 23. P. 325–331.
19. Geraldi M., Lanuzzi L., Quaranta N., Landi M., Passalacqua G. *Clin. Exp. Allergy*. 2016 Jun. Vol. 46(6). P. 785–792.
20. Von-Mutius E., Martinez. F. D., Fritzsche C. [et al.]. Prevalence of asthma and atopy in two areas of West and East Germany // *Am. J. Respir. Crit. Care Med*. 1994. Vol. 149. P. 358–362.
21. Огородникова Л. М., Астафьева Н. Г. Факторы риска астмы // *Consillium medicum*. 2001. Приложение 4–8.
22. Вишнева Е. А., Намазова-Баранова Л. С., Селимзянова Л. Р., Алексеева А. А. Риниты у детей: современные аспекты диагностики и лечения // *Педиатрическая фармакология*. 2016. N 13(2). С. 149–157.

REFERENCES

1. Gollash H. *Fortschr Med*. 1889. 361–365.
2. Eyermann C. H. Nasal manifestations of allergy. *Ann Otol*. 1927;36:808-815.
3. Hansel FK. Dosage of allergies and paranasal sinuses. *J Allergy*. 1934;5:357-366. doi: 10.1016 / S0021-8707 (34) 90159-3.
4. Bryan M. P., Bryan W. T. K. Cytologic diagnosis in allergic disorders. *Otolaryngol Clin North Am*. 1974;7:637-666.
5. Gelardi M., Fiorella M. L., Marasco E., Passalacqua G., Porcelli F. Blowing a nose black and blue. *Lancet*. 2009;373:780. doi: 10.1016/S0140-6736 (09) 60444-X.
6. Gelardi M., Incorvaia C., Passalacqua G., Quaranta N., Frati F. The classification of allergic rhinitis and its cytological correlate. *Allergy*. 2011;66:1624-1625. doi: 10.1111 / j.1398-9995.2011.02741.x.
7. Naclerio R. M., Meier H. L., Kagey-Sobotka A. Mediator release after allergen challenge with allergen. *Am. Rev. Respir. Dis*. 1983; 128:597-602.
8. Meltzer E.O., Jalowayski A.A. Nasal cytology in clinical practice. *Am. J. Rhinol*. 1988;2:47-54.
9. Pipolo C., Bianchini S., Barberi S., Landi M., D'Auria E., Fuccillo E., Gaffuri M., Marchisio P., Rosazza C., Saibene A. M., Gelardi M., Torretta S. Nasal cytology in children: scraping or swabbing? *Rhinology*. 2017. Sep 1;55(3):242-250. doi: 10.4193 / Rhin16.287
10. Geraldi M. Atlas of nasal cytology. Torino: Centro Scientifico Editore, 2007.
11. Revyakina V. A. Sovremennyy vzglyad na problemu allergicheskikh rinitov u detei [A modern view on the problem of allergic rhinitis in children]. *Lechashchii vrach* [Attending doctor]. 2001;3:22-27 (in Russ.).
12. Kjellman N., Synnerstad B., Hansson O. Atopic allergy and immunoglobulins in children with adenoids and recurrent otitis media. *Acta paediatrica*. 1976; Oct: 51-59.
13. Ilina N. I. Classification and epidemiology of allergic rhinitis. *Materia Medica*. 1999;3(23):3-10.
14. McColely S. A. High prevalence of allergic sensation in children with habitual snoring and obstructive apnea. *Chest*. 1997;111:170-173.
15. Mullarkey M. F. Eosinophilic nonallergic rhinitis. *J. Allergy Clin. Immunol*. 1988;82(2):941-949.
16. Rupp G. H., Friedman R. A. Eosinophilic nonallergic rhinitis in children. *Pediatrics*. 1982;70:437-439.
17. Jacobs R. L., Freedman P. M., Boswell R. N. Non allergic rhinitis with eosinophilia (NARES syndrome): clinical and immunologic presentation. *J Allergy Clin Immunol*. 1981;67:253-257. doi: 10.1016 / 0091-6749 (81) 90019-1.
18. Gelardi M., Maselli del Giudice A., Fiorella M. L., Fiorella R., Russo C., Soleti P., Di Gioacchino M., Ciprandi G. Non-allergic rhinitis with eosinophils and mast cells (NARESMA) constitutes a new severe nasal disorder. *Int J Immunopathol Pharmacol*. 2008;23:325-331.
19. Geraldi M., Lanuzzi L., Quaranta N., Landi M., Passalacqua G. *Clin. Exp. Allergy*. 2016. Jun; 46(6):785-792.
20. Von-Mutius E., Martinez F. D., Fritzsche C. et al. Prevalence of West and East Germany. *Am. J. Respir. Crit. Care Med*. 1994;149:358-362.
21. Ogorodnikova L. M., Astaf'eva N. G. Faktory riska astmy [Risk factors for asthma]. *Consillium medicum*. 2001;Appendix 4-8 (in Russ.).
22. Vishneva E. A., Namazova-Baranova L. S., Selimzyanova L. R., Alekseeva A. A. Rinity u detei: Sovremennyye aspekty diagnostiki i lecheniya [Rhinitis in children: Modern aspects of diagnosis and treatment]. *Pediatricheskaya farmakologiya* [Pediatric Pharmacology]. 2016;13(2):149-157 (in Russ.).

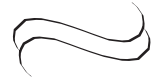Артюшкин Сергей Анатольевич – доктор медицинских наук, профессор, заведующий кафедрой оториноларингологии, проректор по учебной работе, Северо-Западный государственный медицинский университет имени И. И. Мечникова Минздрава России (Россия, 191015, Санкт-Петербург, Кирочная ул., д. 41); тел. 8 (812) 316-07-85.

Еремينا Наталья Викторовна – доктор медицинских наук, профессор кафедры оториноларингологии ФГБОУ ВПО «Северо-Западный государственный медицинский университет им. И. И. Мечникова» (Россия, 191015, Санкт-Петербург, Кирочная ул., д. 41); тел. 8 (812) 316-07-85.

Алексеев Светлана Иосифовна – кандидат медицинских наук, доцент кафедры оториноларингологии, Северо-Западный государственный медицинский университет имени И. И. Мечникова Минздрава России (Россия, 191015, Санкт-Петербург, Кирочная ул., д. 41); заведующая ЛОР-отделением, Детский городской многопрофильный клинический центр высоких медицинских технологий им. К. А. Раухфуса (Россия, 191036, Санкт-Петербург, Лиговский пр., д. 8); тел.: 8 (812) 316-07-85, e-mail: svolga-lor@mail.ru

Барашкова Светлана Валерьевна – заведующая патологоанатомическим отделением, Детский городской многопрофильный клинический центр высоких медицинских технологий им. К. А. Раухфуса (Россия, 191036, Санкт-Петербург, Лиговский пр., д. 8); тел. 8 (812) 578-75-64, e-mail: patanatomdgb19@yandex.ru

Андрянов Алексей Владимирович аспирант кафедры оториноларингологии, Северо-Западный государственный медицинский университет имени И. И. Мечникова Минздрава России (Россия, 191015, Санкт-Петербург, Кирочная ул., д. 41); врач-оториноларинголог, Детский городской многопрофильный клинический центр высоких медицинских технологий им. К. А. Раухфуса (Россия, 191036, Санкт-Петербург, Лиговский пр., д. 8); тел. 8-921-578-54-78; e-mail: andrianov.w@mail.ru



Sergei A. Artyushkin – MD, Professor, Head of the Chair of Otorhinolaryngology, vice-rector for academic work, I. I. Mechnikov North-Western State Medical University, Ministry of Healthcare of Russia (Russia, 191015, Saint Petersburg, 41, Kirochnaia str.); tel.: 8-812-316-07-85.

Natal'ya V. Eremina – MD, Professor of the Chair of Otorhinolaryngology, I. I. Mechnikov North-Western State Medical University, Ministry of Healthcare of Russia (191015, Saint Petersburg, 41, Kirochnaia str.); tel.: 8-812-316-07-85.

Svetlana I. Alekseenko – MD Candidate, Associate Professor of the Chair of Otorhinolaryngology I. I. Mechnikov North-Western State Medical University, Ministry of Healthcare of Russia (Russia, 191015, Saint Petersburg, 41, Kirochnaia str.), Head of ENT-Department of State Budgetary Institution of Healthcare, K. A. Rauhfus Children's City Multidisciplinary Clinical Center for High Medical Technologies (Russia, 191036, Saint Petersburg, 8, Ligovskii ave.); tel.: 8-812-316-07-85, e-mail: svolga-lor@mail.ru

Svetlana V. Barashkova – Head of Anatomic Pathology Department, K. A. Rauhfus Children's City Multidisciplinary Clinical Center for High Medical Technologies (Russia, 191036, Saint Petersburg, 8, Ligovskii ave.); tel.: 8-812-578-75-64, e-mail: patanatomdgb19@yandex.ru

Aleksei V. Andrianov – post-graduate student of the Chair of Otorhinolaryngology of North-Western State Medical University named after I. I. Mechnikov, otorhinolaryngologist, K. A. Rauhfus Children's City Multidisciplinary Clinical Center for High Medical Technologies (Russia, 191036, Saint Petersburg, 8, Ligovskii ave.), tel.: 8-921-578-54-78, e-mail: andrianov.w@mail.ru



ВЗАИМОСВЯЗЬ АУДИОЛОГИЧЕСКИХ ХАРАКТЕРИСТИК ЧЛЕНОВ ЛЕТНЫХ ЭКИПАЖЕЙ С ВОЗРАСТОМ И ОСНОВНЫМИ ПРОИЗВОДСТВЕННЫМИ ФАКТОРАМИ

Дайхес Н. А.¹, Аденинская Е. Е.^{1,2}, Мачалов А. С.¹, Сапожников Я. М.¹, Симонова Н. И.^{2,3}

¹ Научно-клинический центр оториноларингологии Федерального медико-биологического агентства России, Москва, 123182, Россия
(Директор – член-корр. РАН, проф. Н. А. Дайхес)

² Центральная клиническая больница гражданской авиации,
Москва, 125367, Россия
(Главный врач – докт. мед. наук Н. Б. Забродина)

³ Клинический институт охраны и условий труда,
г. Клин, Московская обл., 141607, Россия
(Директор – канд. физ.- мат. наук А. В. Москвичев)

THE INTERRELATION OF AUDIOLOGICAL CHARACTERISTICS OF FLIGHT CREW MEMBERS WITH AGE AND THE MAIN WORKPLACE FACTORS

Daikhes N. A.¹, Adeninskaya E. E.^{1,2}, Machalov A. S.¹, Sapozhnikov Ya. M.¹, Simonova N. I.^{2,3}

¹ Clinical Research Centre of Otorhinolaryngology, Federal Medico-Biological Agency of Russia,
Moscow, 123182, Russia

² Central clinical hospital of civil aviation, Moscow, 125367, Russia

³ Klin Institute of protection and working conditions, Klin, Moscow region, 141607, Russia

Факторы риска потери слуха, вызванной шумом, включают старение, повышенное артериальное давление, курение табака, шум и многое другое. Пресбиакузис и регулярное длительное шумовое воздействие на слуховой анализатор характеризуются неодинаковым вкладом в потерю слуха на протяжении всей жизни человека. Целью настоящей работы является анализ взаимодействия изменений фактических порогов слышимости работников шумовых профессий, связанных с возрастом и основными производственными факторами. Проведен анализ условий труда и исследование тональных порогов слышимости у 1350 членов летных экипажей гражданской авиации. Показано, что на слух работников влияет комплекс факторов, однако характер и степень влияния указанных факторов неодинаковы для частот 1 и 4 кГц, причем наиболее значимым фактором во всех случаях выступает возраст. Наиболее высокий показатель «качества слуха» характерен для пилотов воздушного судна Boeing (шум 74,1 дБА), у пилотов всех остальных летательных аппаратов качество слуха достоверно хуже. Это определяет целесообразность проведения более глубокого факторного анализа с одновременным учетом всех выделенных факторов, а также во всем диапазоне конвенциональных частот с учетом возрастной физиологической нормы слуха.

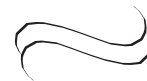Ключевые слова: шумовой пороговый сдвиг, возрастная потеря слуха, профессиональная потеря слуха.

Библиография: 5 источников.

Risk factors of noise-induced hearing loss include aging, high blood pressure, smoking, noise, etc. Presbycusis and the regular long-term noise impact on the auditory analyzer are characterized by unequal contributions to hearing loss throughout a person's life. The objective of this work is to analyze the interaction between the changes of actual thresholds of audibility of noise profession workers, related to age and the main workplace factors. The authors conducted the analysis of working conditions and the study of tonal hearing thresholds in 1350 civil aviation flight crew members. It is shown that the hearing of workers is affected by a number of factors, but the nature and the severity of exposure by these factors vary for frequencies 1 and 4 kHz, with the age being the most significant factor in all cases. The highest value of "hearing quality" is characteristic for pilots of Boeing (the noise of 74.1 dBA), in the pilots of all other aircraft the hearing quality is significantly lower. It determines the advisability of a deeper factor analysis with simultaneous consideration of all the selected factors, as well as in the entire range of conventional frequencies, taking into account the age physiological hearing norm.

Keywords: noise threshold shift, age-related hearing loss, occupational hearing loss.

Bibliography: 5 sources.



Система оценки риска воздействия вредных производственных факторов на человека и установления их гигиенических нормативов на рабочем месте базируется на общепринятых феноменах анализа экспозиции и эффекта. Вероятность повреждения слуха существенно зависит от фактического уровня шума [1–3]. По данным литературы, анализ зависимости «доза-эффект» при воздействии шума показывает, что уровень производственного шума, равный 80 дБ, является теоретическим минимальным уровнем воздействия, не приводящим к повышению риска развития потери слуха [4].

При оценке влияния того или иного фактора на организм работника необходимо проанализировать интенсивность его воздействия (уровень фактора на рабочем месте), длительность воздействия, а также иные, в том числе индивидуальные, факторы, способные оказывать влияние на анализируемые системы и органы.

Однако трудовой процесс членов летных экипажей имеет ряд особенностей, среди которых важное значение имеют существенные различия между рабочим и полетным временем, а также значимая зависимость уровня шума от типа летательного аппарата.

Цель работы. Проанализировать взаимосвязь наличия нарушений слуха от стажа летной работы, длительности полетного времени, типа воздушного судна с учетом эквивалентного уровня внутрикабинного шума, а также от возраста работника.

Методы исследования. Проведен анализ эквивалентного уровня внутрикабинного шума по данным протоколов расчета эквивалентного уровня шума в полете и исследованы тональные пороги слышимости у 1536 членов летных экипажей гражданской авиации. Всем членам летного экипажа проводили акуметрию, камертональные пробы, тональную пороговую аудиометрию, регистрацию отоакустической эмиссии различных классов (задержанная вызванная отоакустическая эмиссия и отоакустическая эмиссия на частоте продукта искажения).

В случаях нормального и близкого к нему распределения использовали методы вариационной статистики с расчетом 95% доверительного интервала. Достоверность различий рассчитывалась с использованием t-критерия Стьюдента для непрерывных и критериев Фишера и с χ -квадрат – для категориальных переменных.

Для сравнительного анализа состояния слуха у членов летных экипажей на различных воздушных судах (самолеты Boeing, Airbus, АН, вертолеты МИ) использовался групповой индекс качества слуха ($In_{\text{слуха}}$), который рассчитывался как одночисловой безразмерный индекс на основе распределения членов летных экипажей данного

типа воздушного судна по порогам слышимости, которые были ранжированы от 0 до 65 дБ и более. Групповой индекс качества слуха рассчитывали по формуле

$$In_{\text{слуха}} = [(a - d) + (b - c)/2] / n, \quad (1)$$

где a – удельный вес членов летных экипажей с порогом слышимости не более 20 дБ; b – с порогом от 25 до 40 дБ; c – с порогом от 45 до 60 дБ; d – с порогом слышимости свыше 65 дБ; n – число членов летных экипажей на данном виде воздушного судна, принятое за 100%.

Анализ выполнен на двух частотах: 1 кГц, как частоте, на которой шум, по данным большинства исследователей, не влияет на ухудшение слуха, и 4 кГц, на которой при аудиометрическом исследовании выявляются признаки потери слуха, вызванной шумом [5]. При этом первая возрастная группа включала всех обследованных в возрасте до 40 лет, далее шли две группы с шагом в 10 лет и в последнюю группу включались все лица в возрасте 60 лет и старше. Первая стажевая группа включала членов летных экипажей со стажем не более 15 лет, далее до 30 лет стажа использовался пятилетний интервал, и последняя стажевая группа включала лиц со стажем 31 год и более.

Для длительности полетного времени использовали пяти тысячные интервалы налета часов. Из всех типов воздушных судов для анализа были взяты все модели использовавшихся самолетов Boeing с уровнями внутрикабинного шума 74,1 (73,9–74,3) дБА, Airbus (73,5 дБА), АН с кабинным шумом 94 (93–95) дБА и вертолетов МИ (84,6 (84,4–84,8) дБА (табл. 1).

Результаты исследования. Анализ полученных материалов показал, что в целом по когорте формируется преимущественно статистически значимое увеличение порогов слышимости с увеличением стажа работы (табл. 2, рис. 1).

Однако анализ внутри каждой стажевой группы с учетом возраста не подтверждает стабильности этой тенденции. Достоверные изменения порогов с увеличением стажа работы выявлены лишь на частоте 4 кГц в возрастной группе до 40 лет при переходе от 15 к 20 годам стажа, а также в возрастной группе 50 – 59 лет на частоте 1 кГц при переходе от 25 к 30 годам стажа.

Значительно более стабильными и выраженными являются изменения порогов слышимости с увеличением возраста. Так, практически во всех возрастных группах мы наблюдаем приращение порогов слышимости при одном и том же стаже работы, причем преимущественно в возрасте свыше 50 лет.

Сходные результаты получены при анализе зависимости порогов слышимости от длительности полетного времени с учетом возраста.

Т а б л и ц а 1

Характеристики членов летных экипажей, работавших на основных типах воздушных судов

Тип и модель воздушного судна	Число членов летных экипажей	Средний возраст, лет	Стаж работы, лет	Длительность полетного времени, часов	Шум в кабине воздушного судна, дБА
Boeing (737, 747, 757, 767, 777)	578	54,6 (53,9–55,3)	31,5 (30,7–32,3)	14 204,9 (13 711–14 698)	74,1 (73,9–74,3)
Airbus (319, 320, 321, 330)	336	56 (55,1–6,8)	32,7 (31,6–33,7)	14 835,4 (14 164,8–15 506)	73,5
МИ (2, 8, 26) (вертолет)	435	56,2 (55,5–6,9)	32,6 (31,7–33,5)	10 118,6 (9552,1,8–10 685,2)	84,6 (84,4–84,8)
АН (12, 124, 2, 24, 28, 30)	187	58 (56,9–9)	33,9 (32,7–35,2)	11 782,2 (10 921,5–12 642,9)	94 (93–95)

Т а б л и ц а 2

Средний порог слышимости на частотах 1 и 4 кГц в зависимости от возраста и стажа работы, М (95% ДИ), дБ

Возрастные группы, лет	Частота, кГц	Стажевые группы, лет				
		≤15 (3,5%)	16–20 (4,1%)	21–25 (9%)	26–30 (17%)	31+ (66,3%)
<40	1	6,9 (5,8–8)	5,3 (3,8–6,8)	–	–	–
	4	8,2 (6,6–9,8)	21,6° (9–34,2)	–	–	–
40–49	1	•8,8 (6,8–10,7)	•9,4 (7,6–11,2)	10,4 (9,1–11,7)	12,7 (10,5–15)	8,2 (5,5–10,9)
	4	•19,7 (14,6–24,8)	21,4 (17,2–25,5)	26,0 (22,8–29,3)	22 (18,3–25,6)	19,6 (13,8–25,5)
50–59	1	11,3 (6,5–16,0)	•11,1 (8,7–13,4)	↑14,5 (11,6–17,4)	↑15,8* (14,9–16,6)	↑15,3 (14,7–15,8)
	4	↑*36,7 (24,5–48,8)	↑*35,0 (28,9–41,1)	↑35,9 (30,8–41,0)	↑34,8 (33–36,5)	↑35,3 (34,4–36,3)
≥60	1	–	•13,3 (7,0–19,7)	11,7 (9,0–14,4)	↑20,7 (14–27,3)	↑18,5 (17,8–19,3)
	4	–	↑*40,8 (27–54,7)	↑41,7 (22,1–61,2)	↑47,5 (39–56,3)	↑41,7 (40,4–42,9)
Все случаи	1	8 (7–9)	9,4 (8,2–10,7)	12,3° (11,2–13,5)	15,6° (14,7–16,4)	16,5* (16–6,9)
	4	18 (15–20)	25,7° (22,3–29,1)	31,5°* (29,1–33,9)	33,6* (32–35,2)	37,7*° (37–38,5)

Примечание. Различия статистически достоверны, $p < 0,05$; * – с величиной при стаже до 15 лет; ° – с предшествующей стажевой группой; • – от возрастной группы до 40 лет; ↑ – от предшествующей возрастной группы.

Во-первых, статистически значимый прирост порогов слышимости получен для всех градаций полетного времени в целом по когорте при сравнении как с начальным показателем, так и с предыдущей группой.

Во-вторых, с увеличением возраста в каждой группе полетного времени пороги слышимости нарастают по сравнению с исходным значением.

Однако значимые различия с увеличением полетного времени наблюдаются в возрастных группах от 40 до 60 лет только на частоте 1 кГц. На частоте 4 кГц порог слышимости достоверно не изменяется и значимый прирост наблюдается только в старшей возрастной группе. При этом следует подчеркнуть, что все достоверные различия касаются только сравнения с начальным

значением порога слышимости, полученным при длительности полетного времени до 5,0 тыс. часов, тогда как различия между последующими группами по длительности полетного времени полностью отсутствуют. Более наглядно это представлено на рисунках, где в одном случае показаны усредненные пороги слышимости на частотах 1 и 4 кГц при длительности полетного времени от 10 до 14,9 тыс. часов в зависимости от возраста (рис. 2, а), а в другом – усредненные пороги слышимости на частотах 1 и 4 кГц в возрастной группе 50–59 лет в зависимости от длительности полетного времени (рис. 2, б).

Увеличение порогов слышимости с увеличением возраста на частоте 4 кГц (рис. 2, а) представляется заметно более очевидным по срав-

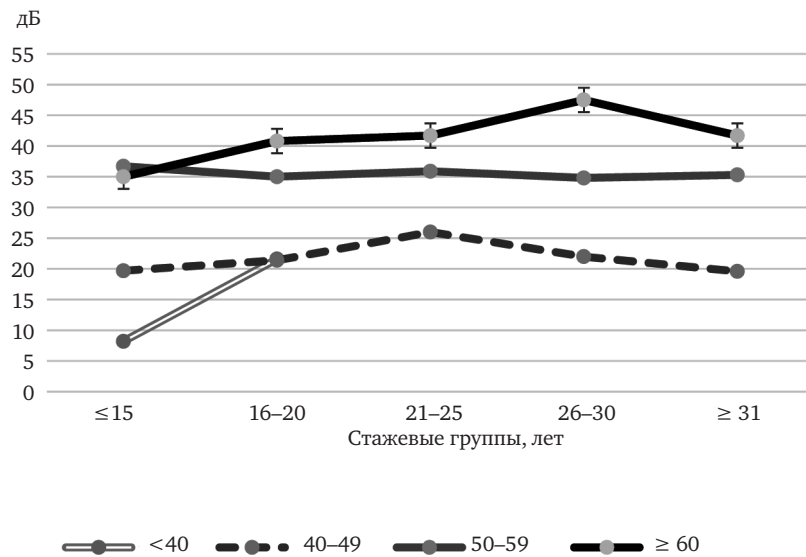
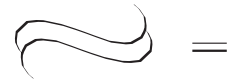

Рис. 1. Фактический порог слышимости на частоте 4 кГц в основных возрастных группах в зависимости от стажа.

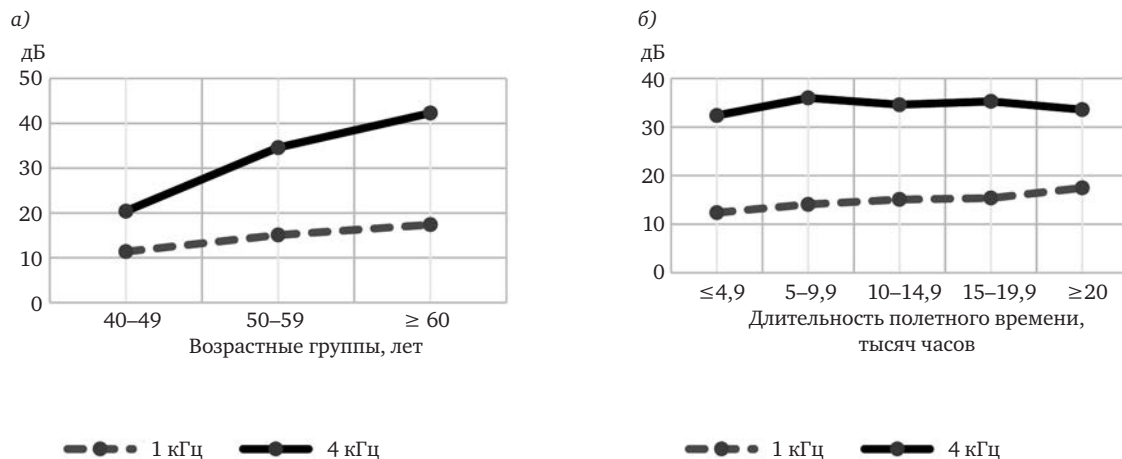


Рис. 2. Фактический порог слышимости на частотах 1 и 4 кГц в основных возрастных группах в зависимости от длительности полетного времени.

нению с практически неизменной динамикой с ростом полетного времени (рис. 2, б).

Таким образом, на речевых частотах, маркером которых является 1 кГц, мы наблюдаем увеличение порогов слышимости, хотя и не во всех случаях, с увеличением возраста, стажа и полетного времени, тогда как для частоты 4 кГц значимым является преимущественно возраст.

Тип воздушного судна с позиции его влияния на пороги слышимости был интересен прежде всего в отношении внутрикабинного шума, вследствие чего под зависимостью порогов от типа судна всегда понималась их фактическая зависимость от уровня внутрикабинного шума.

Полученные результаты показали, что в целом по когорте наименьшие пороги слышимости характерны для пилотов самолетов Boeing, которые характеризуются уровнями внутрикабинного шума в пределах 73,9–74,3 дБА. Для всех дру-

гих типов воздушных судов, взятых в разработку, пороги слышимости достоверно выше. Наиболее высокие средние пороги слышимости характерны для вертолетов МИ и самолетов АН, для которых статистически значимые различия с Boeing и Airbus сохраняются вплоть до группы 40–49 лет, и только далее с увеличением возраста различия становятся менее значимыми, по-видимому, нивелируясь возрастом. Что касается отдельных возрастных групп, то статистически значимые различия с Boeing получены только для возрастных групп 40–49 и свыше 60 лет. При этом во всех случаях сохраняется статистически значимое увеличение порогов слышимости с увеличением возраста в группе одного и того же типа летательного аппарата (табл. 3).

Для получения сравнительной характеристики «качества слуха» у пилотов различных ВС был рассчитан одночисловой безразмерный групповой индекс качества слуха (табл. 4).

Таблица 3

Средний порог слышимости на частоте 4 кГц в зависимости от типа воздушного судна, М (95% ДИ), дБ

Возрастные группы, лет	Тип воздушного судна			
	Boeing	Airbus	МИ (вертолет)	АН
<40	13,3 (8,1–18,6)	11 (4,1–18)	25 * (12,3–37,7)	–
40–49	↑*21,3 (18,3–24,4)	↑*27,1 (20,7–33,6)	↑*28,7 * (24–33,4)	33,3 * (13,9–52,7)
50–59	↑*32,3 (30,8–33,9)	↑*38 (36,1–39,9)	↑*38,5 (36,2–40,7)	38,5 (35,9–41,8)
≥60	↑*41,5 (38,8–44,2)	*38,4 (35,4–41,5)	↑*41,0 (38,3–43,6)	↑*45,6 ° (42,1–49,1)
Все случаи	31,8 (30,6–33,1)	36,5 * (34,8–38,1)	38,1* (36,6–39,7)	41,5 *° (39,2–43,9)

Примечание. Различия статистически достоверны, $p < 0,05$: * – с фактическим порогом слышимости на ВС Boeing; ° – с предшествующей группой типа воздушного судна; • – от возрастной группы до 40 лет; ↑ – от предшествующей возрастной группы.

Таблица 4

Сравнительная оценка «качества слуха» пилотов различных типов ВС на частоте 1 и 4 кГц

Порог слышимости, дБ	Удельный вес пилотов с данным порогом слышимости на типе ВС, %							
	1 кГц				4 кГц			
	Boeing	Airbus	МИ	АН	Boeing	Airbus	МИ	АН
0–20	87,8	73,8	77,3	74,2	32,9	25,8	24,2	20,4
25–40	11,5	23,8	20,7	25,0	41,3	36,9	36,5	34,2
45–60	0,6	2,4	2,0	0,8	22,0	28,3	28,2	31,7
Более 65	0,1	0,0	0,0	0,0	3,8	9,0	11,1	13,7
Групповой индекс качества слуха	0,93	0,85	0,87	0,86	0,39	0,21*	0,17*	0,08*

* Различия статистически достоверны, $p < 0,05$ по сравнению с пилотами Boeing.

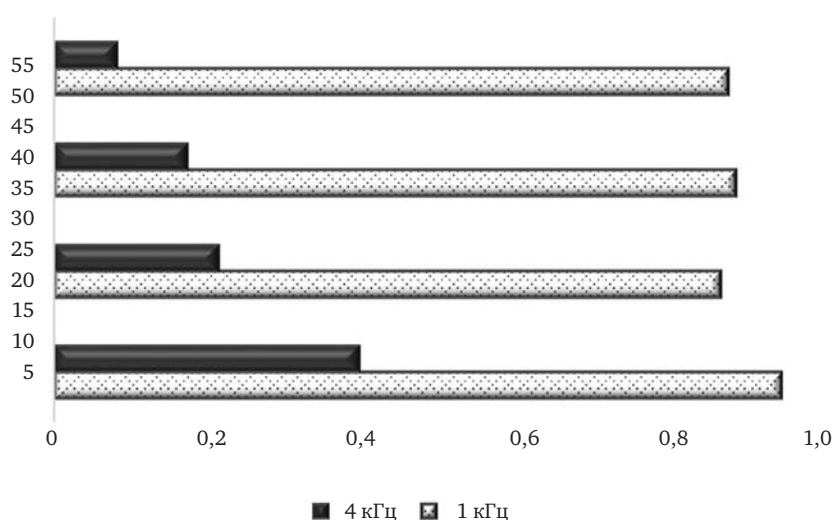
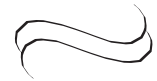

Рис. 3. Групповой безразмерный индекс качества слуха у членов летных экипажей различных воздушных судов на частотах 1 и 4 кГц.



Полученные результаты показали, что сравниваемые типы воздушных судов существенно различаются по показателю «качества слуха» у пилотов, которое в конечном счете определяется соотношением удельного веса более низких и более высоких порогов слышимости: чем выше удельный вес порогов слышимости (свыше 45 дБ), тем хуже «качество слуха». Если принять за единицу показатель «качества слуха» пилотов АН как наихудший, то на частоте 4 кГц групповой безразмерный индекс качества слуха будет от двух до пяти раз лучше в ряду ВС: МИ, Airbus и Boeing. Самый высокий показатель «качества слуха» характерен для пилотов

ВС Boeing, у пилотов всех остальных ВС качество слуха достоверно хуже.

Однако совершенно иные показатели получены для частоты 1 кГц. Как оказалось, тип воздушного судна практически не влияет на пороги слышимости на речевой частоте 1 кГц: его значение колеблется от 0,93 у членов летных экипажей, летающих на ВС Boeing, до 0,85 – у пилотов Airbus, причем пороги слышимости у пилотов самолетов АН и вертолетов МИ даже чуть-чуть лучше, чем у пилотов Airbus, хотя во всех случаях для частоты 1 кГц различия статистически незначимы ($p > 0,05$, рис. 3).

Выводы

На пороги слышимости членов летных экипажей влияет комплекс факторов, включая возраст пилота, его стаж работы в авиации, суммарное количество часов налета и тип воздушного судна, который определяет уровень внутрикабинного шума.

Характер и степень влияния указанных факторов неодинаковы для частот 1 и 4 кГц и могут существенно меняться в зависимости от указанных факторов, причем наиболее значимым фактором во всех случаях выступает возраст.

Полученные результаты свидетельствуют о целесообразности более глубокого факторного анализа с одновременным учетом всех выделенных факторов, а также во всем диапазоне конвенциональных частот с учетом возрастной физиологической нормы слуха.

ЛИТЕРАТУРА

1. Ear damage caused by leisure noise / M. Maassen, W. Babisch, K. D. Bachmann [et al.] // *Noise Health*. 2001. Vol. 4. P. 1–16.
2. Arenas J. P., Suter A. H. Comparison of occupational noise legislation in the Americas: An overview and analysis // *Noise Health*. 2014. Vol. 16. P. 306–319.
3. Impact of daily noise exposure monitoring on occupational noise exposures in manufacturing workers / M. F. McTague, D. Galusha, C. Dixon-Ernst [et al.] // *Int. J. Audiol.* 2013. Vol. 52. P. S3–S8.
4. A re-examination of risk estimates from the NIOSH Occupational Noise and Hearing Survey (ONHS) / M. M. Prince, L. T. Stayner, R. J. Smith, S. J. Gilbert // *J. Acoust. Soc. Am.* 1997. Vol. 101. P. 950–963.
5. Федеральные клинические рекомендации по диагностике, лечению и профилактике потери слуха, вызванной шумом / Е. Е. Аденинская, И. В. Бухтияров, А. Ю. Бушманов [и др.] // *Медицина труда и промышленная экология*. 2016. № 3. С. 37–48.

REFERENCES

1. Maassen M., Babisch W., Bachmann K.D. et al. Ear damage caused by leisure noise. *Noise Health*. 2001; 4:1-16.
2. Arenas J. P., Suter A. H. Comparison of occupational noise legislation in the Americas: An overview and analysis. *Noise Health*. 2014;16: 306-19.
3. McTague M. F., Galusha D., Dixon-Ernst C. et al. Impact of daily noise exposure monitoring on occupational noise exposures in manufacturing workers. *Int. J. Audiol.* 2013; 52: 3-8.
4. Prince M.M., Stayner L.T., Smith R.J., Gilbert S.J. A re-examination of risk estimates from the NIOSH Occupational Noise and Hearing Survey (ONHS). *J. Acoust. Soc. Am.* 1997; 101: 950-63.
5. Federal'nye klinicheskie rekomendatsii po diagnostike, lecheniyu i profilaktike poteri slukha, vyzvannoi shumom [Federal clinical recommendations on diagnostics, treatment and prevention of noise-induced hearing loss]. E. E. Adeninskaya, I. V. Bukhtiyarov, A. Yu. Bushmanov et al. *Meditina truda i promyshlennaya ekologiya*. 2016;3:37-48 (in Russ.).

Дайхес Николай Аркадьевич – член-корреспондент РАН, доктор медицинских наук, профессор, директор, Научно-клинический центр оториноларингологии Федерального медико-биологического агентства России (Россия, 123182, Москва, Волоколамское шоссе, д. 30, стр. 2); тел. +7(499) 968-69-25, e-mail: admin@otolar.ru

Аденинская Елена Евгеньевна – кандидат медицинских наук, руководитель научно-исследовательского Центра профпатологии и гигиены труда гражданской авиации, Центральная клиническая больница гражданской авиации (125367, Москва, Ивановское шоссе, д. 7); доцент кафедры медицины труда, гигиены и профпатологии, Институт последипломного профессионального образования ФМБЦ им. А. И. Бурназяна Федерального медико-биологического агентства России; тел. (916) 845-50-45, e-mail: loguna@gmail.com

Мачалов Антон Сергеевич – кандидат медицинских наук, начальник научно-клинического отдела аудиологии, слухопротезирования и слухоречевой реабилитации, Научно-клинический центр оториноларингологии Федерального медико-биологического агентства России (Россия, 123182, Москва, Волоколамское шоссе, д. 30, стр. 2); тел. 8-964-502-98-78, e-mail: anton-machalov@mail.ru



Сапожников Яков Михайлович – доктор медицинских наук, профессор, ведущий научный сотрудник отдела аудиологии, слухопротезирования и слухоречевой реабилитации, Научно-клинический центр оториноларингологии Федерального медико-биологического агентства России (Россия, 123182, Москва, Волоколамское шоссе, д. 30, стр. 2); тел. 8-916-526-16-60, e-mail: admin@otolar.ru

Симонова Надежда Ивановна, доктор медицинских наук, профессор, директор департамента по науке, Клинический институт охраны и условий труда (Россия, 141607, г. Клин, Московская обл., ул. Дзержинского, д. 6); тел.: 8-905-786-14-51, e-mail: simonovani@yandex.ru

Nikolai A. Daikhes – Associate Member of the Russian Academy of Sciences, MD, Professor, Director, Clinical Research Centre of Otorhinolaryngology of the Federal Medico-Biological Agency of Russia (Russia, 123182, Moscow, 30/2, Volokolamsk Shosse str.); tel.: +7(499)-968-69-25, e-mail: admin@otolar.ru

Elena E. Adeninskaya – MD Candidate, Head of the Research Center of Occupational Pathology and Industrial Hygiene in Civil Aviation, Central Clinical Hospital of Civil Aviation (125367, Moscow, 7, Ivankovskoe Shosse str.); Institute of Postgraduate Vocational Education of Federal State Budgetary Institution State Research Center – Burnasyan Federal Medical Biophysical Center of Federal Medical Biological Agency of Russia, tel.: (916) 845-50-45, e-mail: loruna@gmail.com

Anton S. Machalov – MD Candidate, Head of Clinical Research Department of Audiology, Hearing Prosthetics and Hearing Rehabilitation, Clinical Research Centre of Otorhinolaryngology of the Federal Medico-Biological Agency of Russia (Russia, 123182, Moscow, 30/2, Volokolamsk Shosse str.); tel.: 8-964-502-98-78, e-mail: anton-machalov@mail.ru

Yakov M. Sapozhnikov – MD, Professor, leading research associate of the Department of Audiology, Hearing Prosthetics and Hearing Rehabilitation, Clinical Research Centre of Otorhinolaryngology of the Federal Medico-Biological Agency of Russia (Russia, 123182, Moscow, 30/2, Volokolamsk Shosse str.); tel.: 8-916-526-16-60, e-mail: admin@otolar.ru.

Nadezhda I. Simonova – MD, Professor, Director of Department for Science, Klin Institute of Labor Protection and Conditions (Russia, 141607, Moscow Region, Klin, 6, Dzerzhinskogo str.); tel.: 8-905-786-14-51, e-mail: simonovani@yandex.ru



СОВЕРШЕНСТВОВАНИЕ ТАКТИКИ ЛЕЧЕНИЯ ПОЛИПОЗНОГО РИНОСИНУСИТА

Добрынин К. Б.¹, Портенко Г. М.¹

¹ Тверской государственный медицинский университет Минздрава России,
г. Тверь, 170100, Россия
(Ректор – проф. М. Н. Калинин)

THE IMPROVEMENT OF POLYPOUS RHINOSINUSITIS MANAGEMENT

Dobrynin K. B.¹, Portenko G. M.¹

¹ Tver State Medical University, Ministry of Healthcare of Russia,
Tver, 170100, Russia

По выявленным изменениям показателей гемостаза и реологии крови, состояния микрофлоры кишечника, признакам иммунного воспаления, оценке полученных результатов показана обоснованность применения дезагрегантов, пробиотиков, гравитационных методов крови. Полученные результаты исследований являются определяющим критерием для разработанного нами сочетанного способа противорецидивного лечения и профилактики полипозного риносинусита.

Ключевые слова: полипозный риносинусит, гемостаз крови, реология крови, микрофлора кишечника, иммунное воспаление.

Библиография: 11 источников.

The authors prove the substantiation of the use of disaggregants, probiotics, gravitational blood methods based on the revealed changes of hemostasis and blood rheology parameters, the intestinal microflora condition, the signs of immune inflammation and the evaluation of the results obtained. The results of the study are a critical criterion for our combined method of anti-relapse treatment and prevention of polypous rhinosinusitis.

Keywords: polypous rhinosinusitis, blood hemostasis, blood rheology, intestinal microflora, immune inflammation.

Bibliography: 11 sources.

Данные о распространенности полипозного риносинусита (ПРС) многочисленны и доказательны. Это сложное заболевание может протекать самостоятельно или в сочетании с заболеваниями нижних дыхательных путей и аллергическими заболеваниями в настоящее время считается неизлечимым [1, 2].

В лечении ПРС используются различные медикаментозные и хирургические методы. Согласно современным принципам к лечению следует подходить больше с терапевтических позиций больше, чем с хирургических [3]. Оториноларингологи стараются использовать в большинстве случаев комбинированный подход в лечении ПРС [4–6].

По нашему мнению, анализ изучения гемостазиологических и реологических показателей крови, состояния микрофлоры кишечника, показателей признаков иммунного воспаления позволит совершенствовать способы противорецидивного лечения и профилактики ПРС [7].

Цель исследования. Разработать способ противорецидивного лечения и профилактики ПРС на основании анализа изменений гемостазиологических и реологических показателей крови,

показателей признаков иммунного воспаления, состояния микрофлоры кишечника.

Пациенты и методы исследования. В целях выявления взаимосвязи ПРС с гемостазиологическими, реологическими изменениями крови, изменениями показателей крови иммунного воспаления было обследовано 60 человек в возрасте от 20 до 60 лет (40 – группа больных ПРС, из них женщин – 26, мужчин – 14, 20 – контрольная группа здоровых волонтеров, из них женщин – 12, мужчин – 8). У всех обследованных исключались заболевания, связанные с нарушением гемостаза и реологии крови.

В целях выявления дисбактериоза кишечника (ДК), нами было обследовано 67 человек, в возрасте от 20 до 60 лет (47 – больные ПРС, из них 27 – женщин, 20 – мужчин, 20 – контрольная группа здоровых волонтеров, из них 12 – женщин, 8 – мужчин).

У всех обследованных исключались хронические заболевания желудочно-кишечного тракта. Всем больным проведено клиническое исследование гемостаза и реологии крови (спонтанная агрегация тромбоцитов, агрегация тромбоцитов с 5 мкмоль АДФ, агрегация тромбоцитов

с 0,5 мкмоль АДФ, агрегация тромбоцитов с эпинефрином, агрегация тромбоцитов с коллагеном, фибриноген, растворимые фибриномономерные комплексы, антитромбин III), реологических показателей крови (осмотическая резистентность эритроцитов с 0,9 % NaCl, с 0,45 % NaCl, сорбционная способность эритроцитов), показателей иммунного воспаления (С – реактивный (количественный) белок, интерлейкин-6), состояния микрофлоры кишечника (биохимический экспресс-метод определения протеолитической активности супернатантов фекалия).

Результаты и их обсуждение. При анализе табл. 1 видно, что при полипозном риносинусите определяются гиперагрегация тромбоцитов с АДФ, коллагеном, эпинефрином, спонтанная гиперагрегация, повышение фибриногена, фибриномономерных комплексов, D – димера при нормальных показателях антитромбина III.

Как видно из табл. 2, при полипозном риносинусите определялось повышение реологических показателей крови: осмотической резистентности эритроцитов, сорбционной способности эритроцитов.

Из табл. 3 визуализируется повышение показателей СРБ и ИЛ-6, что указывает на признаки иммунного воспаления при полипозном риносинусите.

Статистическая обработка данных, полученных в результате исследования, проводилась на ПЭВМ с процессором Pentium IV в среде операци-

онной системы Windows XP с помощью Microsoft Office Excel и программы StatPlus 2007 Professional 4.6. (Anelyst Soft, USA).

Проведенное статистическое исследование показало отсутствие нормального распределения показателей, в связи с чем обработку данных проводили непараметрическими методами: сравнением двух независимых групп без учета вида распределения с помощью U-критерия Манна-Уитни и критерия Вилконсона (для количественных и качественных порядковых признаков) [8].

Среди обследованных больных с ПРС – у 43 из 47 выявлен дизбактериоз кишечника (ДК) разной степени (91%). У 17 больных – ДК 1-й степени (36%), у 23 больных – ДК 2-й степени (49%), у 3 больных – ДК 3-й степени (6%), у 4 больных ДК не выявлен (9%).

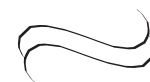Нами разработан способ противорецидивного лечения ПР с учетом изменений показаний гемостаза и реологии крови, признаков иммунного воспаления по измененным показателям крови, изменений состояния микрофлоры кишечника.

В послеоперационном периоде после эндоскопической полипозотомии на 1-е сутки 40 обследованным больным с полипозным риносинуситом с измененными показателями гемостаза и реологии крови, показателями крови иммунного воспаления проводился лечебный плазмаферез (ЛП) на аппарате ЦЛП-3,5 (Россия) и (или) «SORVAL» (США). Объем удаленной плазмы от 800 до 1000 мл, с замещением ее электролит-

Таблица 1

Гемостазиологические показатели крови у обследованных здоровых волонтеров (n = 20) и больных полипозным риносинуситом (n = 40), P < 0,05, ME (LCL, UCL)

Показатель	Группа больных ПРС (n = 40)			Группа здоровых волонтеров (n = 20)
	Гипоагрегация			
	С нормальными показателями	Снижение	Повышение	
Спонтанная агрегация тромбоцитов, %/мин	1,35 (1,02; 1,38) 12 (30%)	0,80 (0,44; 0,99) 4 (10%)	1,49 (1,46; 1,57) 24 (60%)	1,31 (0,91; 1,34)
Агрегация тромбоцитов с 0,5 мкмоль АДФ, %/мин	2,15 (1,33; 3,18) 16 (50%)	1,14 (0,88; 1,29) 4 (10%)	4,36 (3,89; 4,68) 20 (40%)	2,21 (1,93; 2,79)
Агрегация тромбоцитов с 5 мкмоль АДФ, %/мин	9,51 (8,13; 10,07) 16 (50%)	6,40 (5,72; 7,18) 4 (10%)	12,32 (10,67; 13,52) 20 (40%)	8,76 (6,89; 9,12)
Агрегация тромбоцитов с коллагеном, %/мин	67,38 (54,60; 77,40) 14 (35%)	36,37 (19,90; 48,10) (20%)	81,67 (75,90; 95,50) 18 (45%)	51,32 (38,02; 63,54)
Агрегация тромбоцитов с эпинефрином, %/мин	67,45 (59,70; 73,10) 14 (35%)	25,40 (16,31; 44,20) 6 (15%)	82,53 (72,40; 88,13) 20 (50%)	58,24 (31,45; 64,78)
Фибриноген, г/л, (2–4)	3,1 (2,3; 3,7) 16 (40%)	–	4,94 (4,1; 5,8) 24 (60%)	2,95 (2,12; 3,44)
РФК, мг/100 мл, 0–4	2,4 (2,1; 2,8) 15 (38%)	–	6,0 (3,57; 9,23) 25 (62%)	2,34 (2,11; 3,52)
Антитромбин III (80–120%)	84 (78; 96) 40 (100 %)	–	–	87 (83; 98)
D – димер (менее 250 мкг/л)	245 (239; 255) 18 (45%)	–	397 (260; 420) 22 (55%)	Менее 250



Т а б л и ц а 2

Реологические показатели крови у обследованных здоровых волонтеров (n = 20) и больных полипозным риносинуситом (n = 40), P < 0,05 (LCL; UCL)

Показатели	Группа больных ПР (n = 40)			Группа здоровых волонтеров (n = 20)
	С нормальными показателями	Снижение	Повышение	
ОРЭ (0,9% NaCl) (0–2%)	–	–	4,19 (3,02; 9,62) 40 (100%)	1,84 (0,87; 1,93)
ОРЭ (0,45% NaCl) (0–45%)	–	–	78,8 (72,3; 81,4) 40 (100%)	25,4 (23,7; 26,9)
ССЭ (1,0–2,5%)	–	–	2,78 (0,99; 2,79) 40 (100%)	1,47 (1,03; 1,98)

Т а б л и ц а 3

СРБ и ИЛ-6 у обследованных здоровых волонтеров (n = 20) и больных полипозным риносинуситом (n = 40), P < 0,05 (LCL; UCL)

Показатель	Группа больных ПРС (n = 40)			Группа здоровых волонтеров (n = 20)
	Со средним риском (СРБ)	С нормальными показателями (ИЛ-6)	Повышение	
СРБ (0–1 мг/л)	3 (2; 4) 3 (7,5%)	–	14 (8; 18) 37 (92,5%)	Меньше 1 мг/л
ИЛ-6 (до 9,7 пг/мл)		7,8 (5,8; 9,6) 12 (30%)	14,6 (9,1; 17,3) 28 (70 %)	6,4 (4,8; 9,3)

ным раствором KCl. Курс лечения – 4 процедуры (2 раза в неделю). Одновременно назначался дезагрегант теотард (теофиллин) в таблетированной форме по 200 мг 2 раза в сутки внутрь независимо от приема пищи в течение 14 дней, что соответствовало срокам лечения ЛП. Применение теотарда обосновано тем, что он тормозит агрегацию тромбоцитов (подавляет фактор активации тромбоцитов), повышает устойчивость эритроцитов к деформации (улучшает реологические свойства крови), уменьшает тромбообразование и нормализует микроциркуляцию [9]. Замедленное высвобождение действующего вещества из таблетированной формы ретард обеспечивает достижение терапевтической концентрации теофиллина в крови через 3–5 часов после приема и его сохранение в течение 10–12 часов. Эффективная концентрация препарата в крови в течение суток поддерживается при приеме 2 раза в день. У всех больных ПРС исключались заболевания, связанные с нарушениями гемостаза и реологии крови.

Учитывая клинические изменения состояния микрофлоры кишечника у обследованных больных ПРС, в комплексное противорецидивное лечение в целях коррекции дисбиотического состояния как возможного дополнительного фактора поддержания иммунологического дисбаланса организма, что проявляется в частом рецидивировании, включен пробиотик бифиформ по 1 капсуле

2 раза в день внутрь во время еды (курс лечения 14 дней). В каждой капсуле содержится 10 млн энтерококков и бифидобактерий, защищенных от воздействия желудочного сока. Попадая в кишечник, оболочка капсулы растворяется, в результате чего бактерии колонизируются в тонкую и толстую кишку. Они препятствуют размножению патогенных микроорганизмов, продуцируя молочную и уксусную кислоты [10, 11].

Контрольная группа из 20 больных ПРС (группа сравнения) получала традиционное лечение в послеоперационном периоде: антигистаминные препараты, анальгетики, симптоматическое лечение.

Данные табл. 4 указывают на то, что в результате комплексного лечения теотардом, бифиформом и ЛП показатели фибриногена, фибринмономерных комплексов, осмотической резистентности, сорбционной способности эритроцитов, спонтанной агрегации, агрегации тромбоцитов с АДФ, агрегации тромбоцитов с эпинефрином, агрегации тромбоцитов с коллагеном, D – димера нормализовались или приблизились к показателям здоровых. В контрольной группе эти показатели оставались повышенными, как и до лечения.

Клиническое исследование показателей крови с признаками иммунного воспаления (СРБ и ИЛ-6) в послеоперационном периоде не проводится, так как они всегда будут повышенными и

Т а б л и ц а 4

Гемостазиологические и реологические показатели крови у больных полипозным риносинуситом (с гиперагрегацией тромбоцитов) до и после комплексного лечения лечебным плазмаферезом, теотардом, бифиформом, $P < 0,05, ME (LCL, UCL)$

Показатель	Группа больных ПР (с гиперагрегацией тромбоцитов)		Контрольная группа (n = 20) после лечения
	До лечения	После лечения	
Фибриноген, г/л, 2–4	4,94 (4,1; 5,8)	3,28 (1,67; 4,72)	4,21 (3,82; 5,34)
РФК, мг/100 мл, 0–4	6,0 (3,57; 9,23)	3,65 (2,11; 4,78)	5,34 (3,11; 6,52)
ОРЭ (с 0,9% Na Cl; 0–2%)	4,19 (3,02; 9,62)	3,41 (2,17; 4,94)	3,71 (1,86; 5,07)
ОРЭ (с 0,45% Na Cl; 0–45%)	78,8 (72,3; 81,4)	37,21 (30,15; 41,38)	64,75 (49,32; 72,42)
ССЭ (1,0–2,5%)	2,78 (0,99; 2,79)	1,92 (0,54; 2,68)	2,84 (1,64; 3,48)
Спонтанная агрегация тромбоцитов, % 1,31(0,91; 1,34) – здоровые	1,49 (1,46; 1,57)	1,42 (0,98; 1,87)	1,53 (1,52; 1,64)
Агрегация тромбоцитов с 0,5 мкмоль АДФ (%) [2,21 (1,93; 2,79) – здоровые]	4,36 (3,89; 4,68)	2,56 (1,22; 3,74)	3,28 (2,66; 4,38)
Агрегация тромбоцитов с 5 мкмоль АДФ, % [8,76 (6,89; 9,12) – здоровые]	12,32 (10,67; 13,52)	8,23 (5,79; 10,26)	10,72 (9,14; 11,96)
Агрегация тромбоцитов с коллагеном, % [51,32 (38,02; 63,54) – здоровые]	81,67 (75,80; 95,50)	64,21 (53,68; 71,11)	78,45 (69,71; 87,49)
Агрегация тромбоцитов с эпинефрином, % [58,24 (31,45; 64,78) – здоровые]	82,53 (67,31; 84,20)	46,12 (32,67; 51,38)	69,41 (59,53; 81,29)
D – димер (менее 250 мг/мл)	397 (260; 420)	270 (250; 320)	350 (310; 390)

клинического значения иметь не будут. Эти показатели будут значимыми в период ремиссии ПР при клиническом наблюдении в отдаленных сроках как контроль лечения.

Всем больным ПР проводили этот разработанный способ противорецидивного лечения 2 раза в год с обязательным контролем активности воспалительного процесса по показателям гемостаза и реологии крови, признакам иммунного воспаления, состояния микрофлоры кишечника. После комплексного противорецидивного лечения у больных основной группы с ПР наступало значительное клиническое улучшение, которое выразилось в улучшении носового дыхания, уменьшении слизисто-сукровичного отделяемого из носа, уменьшении отека слизистой полости носа при эндоскопическом исследовании. В контрольной группе сохранялась заложенность носа в более длительные сроки послеоперационного периода, в полости носа сохранялся отек и серозно-геморрагические корки при эндоскопии.

При сроке наблюдения 5 лет в основной группе рецидив отмечен у 3 больных ПР с сопутствующей патологией дыхательных путей – бронхиальной астмой (7,5% случаев), которым проведен повторный курс противорецидивного лечения. В контрольной группе при сроке наблюдения 5 лет рецидив отмечен у 6 больных (30% случаев).

Клинический пример. Больной Д., 44 года, обратился с жалобами на снижение носового дыхания, периодические слизистые выделения из носа. Из анамнеза заболевания – полипозный риносинусит в течение 7 лет, дважды была полипотомия носа. В анамнезе хронический бронхит.

Больному проведено исследование показателей гемостаза и реологии крови, которое показало изменения: фибриноген – 4,89 г/л, РФК – 5,7 мг/100 мл, ОРЭ с 0,9% Na Cl – 5,26%, ОРЭ с 0,45% NaCl – 73,5%, ССЭ – 2,64%, спонтанная агрегация тромбоцитов – 1,53%, агрегация тромбоцитов с 0,5 мкмоль АДФ – 4,18%, агрегация тромбоцитов с 5 мкмоль АДФ – 12,92%, агрегация тромбоцитов с коллагеном – 84,21%, агрегация тромбоцитов с эпинефрином – 81,18%, D – димер 350 мг/мл, СРБ – 14 мг/л, ИЛ-6 – 11,3 пг/мл.

Больному в послеоперационном периоде эндоскопической двусторонней полипозитомидотомии проведен курс лечебного плазмафереза в количестве 4 процедур с одновременным назначением теотарда в дозе 200 мг 2 раза в день внутрь в течение 14 дней, пробиотика бифиформа по 1 капсуле 2 раза в день в течение 14 дней.

После лечения у больного наступило значительное клиническое улучшение, которое выразилось в улучшении носового дыхания, умень-



шении слизисто-сукровичного отделяемого из носа, уменьшении отека слизистой полости носа при эндоскопии, что было подтверждено повторным исследованием показателей гемостаза и реологии крови с тенденцией к нормализации.

Фибриноген после лечения – 3,31 г/л, РФК после лечения – 3,61 мг/100 мл, ОРЭ с 0,9% NaCl – после лечения 3,21%, ОРЭ с 0,45% NaCl после лечения – 38,22%, ССЭ после лечения – 1,82%, спонтанная агрегация тромбоцитов после лечения – 1,32%, агрегация тромбоцитов с 0,5 мкмоль АДФ после лечения – 2,27%, агрегация тромбоцитов с 5 мкмоль АДФ после лечения – 8,54%, агре-

гация тромбоцитов с коллагеном после лечения – 58,12%, агрегация тромбоцитов с эпинефрином после лечения – 48,26%, D – димер – 250 мг/мл. Предложенный способ противорецидивного лечения ПР проводили 2 раза в год с контрольным клиническим исследованием показателей гемостаза и реологии крови, показателей крови по признакам иммунного воспаления, состояния микрофлоры кишечника.

При сроках наблюдения в 3 года рецидивов полипов носа не отмечено, носовое дыхание свободное, приступов удушья, требующего базисного медикаментозного лечения, не было. Побочных явлений не отмечено.

Выводы

По выявленным изменениям показателей гемостаза и реологии крови у больных полипозным риносинуситом (повышение показателей фибриногена, фибринмономерных комплексов, D – димера, спонтанной гиперагрегации, гиперагрегации тромбоцитов с 0,5 и 5 мкмоль АДФ, гиперагрегации с коллагеном, гиперагрегации с эпинефрином, осмотической резистентности эритроцитов и сорбционной способности эритроцитов), изменениям состояния микрофлоры кишечника (ДК в 91% случаев), признакам иммунного воспаления (повышение референтных значений СРБ и ИЛ-6) показана обоснованность применения дезагрегантов (теотард), эфферентных методов лечения (лечебный плазмаферез), пробиотиков (бифиформ) в разработанном нами способе комплексного противорецидивного лечения.

ЛИТЕРАТУРА

1. Рязанцев С. В., Марковский А. А. Полипозные риносинуситы: этиология, патогенез, клиника и современные методы лечения: метод. рек. СПб.: Политехника, 2006. 32 с.
2. Портенко Г. М. Полипозные риносинуситы (эпидемиология, клинико-иммунологические, генетические аспекты, методы лечения и профилактики). М., 2002. 158 с.
3. Epidemiological study in patients with nasal polyposis / Munoz A. Toledano [et al.] // *Acta Otorrinolaringal Esp.* 2008. Nov. N 59 (9). P. 438–443.
4. Мирокаян Р. Г. Дифференциация полипозных риносинуситов и их лечение // *Рос. ринология.* 2006. № 2. С. 12–13.
5. Пухлик С. М. Полипозный риносинусит // *Клиническая иммунология. Аллергология. Инфектология.* 2010. № 3. С. 5–10.
6. European Position Paper on Rhinosinusitis and Nasal Polyposis // *Rhinology, Supplement* 23. 2012.
7. Добрынин К. Б., Портенко Г. М., Вашневская Н. А. Дисбиотические изменения состояния микрофлоры кишечника при полипозном риносинусите // *Рос. оториноларингология.* 2016. № 5 (86). С. 26–28.
8. Реброва О. Ю. Статистический анализ медицинских данных. Применение пакета прикладных программ STATISTICA. М.: Медиа Сфера, 2006. 305 с.
9. Бондаренко В. М., Грачева Н. М. Пробиотики, пребиотики и симбиотики в терапии и профилактике кишечных дисбактериозов // *Фарматека.* 2003. № 7. С. 56–63.
10. Червинцев В. М. Дисбактериоз кишечника: учеб.-метод. пособие для врачей. Тверь, 2004. 47 с.
11. Берковский А. Л., Васильев С. А., Жердева Л. В., Козлов А. А., Мазуров А. В., Сергеева Е. В. Пособие по изучению адгезивно-агрегационной функции тромбоцитов. М., 2007. 29 с.

REFERENCES

1. Ryazantsev S. V., Markovskii A. A. Polipoznye rinosinusity: etiologiya, patogenez, klinika i sovremennye metody lecheniya: metodicheskie rekomendatsii [Polypous rhinosinusitis: etiology, pathogenesis, clinical picture and modern treatment methods]. SPb.: Politekhnik, 2006. 32 (in Russ.).
2. Portenko G. M. Polipoznye rinosinusity (epidemiologiya, kliniko-immunologicheskie, geneticheskie aspekty, metody lecheniya i profilaktiki) [Polypous rhinosinusitis (epidemiology, clinical-immunological, genetic aspects, methods of treatment and prevention)]. M., 2002, 158 (in Russ.).
3. Epidemiological study in patients with nasal polyposis; Munoz A. Toledano [et al.]. *Acta Otorrinolaringal Esp.* 2008. Nov;59(9):438–443.
4. Mirokayan R. G. Differentsiatsiya polipoznykh rinosinusitov i ikh lechenie [Differentiation polypous rhinosinusitis and its treatment]. *Rossiiskaya rinologiya.* 2006;2:12-13 (in Russ.).



5. Pukhlik S. M. Polipoznyi rinosinusit. Klinicheskaya immunologiya [Polypous rhinosinusitis]. *Allergologiya. Infektologiya*. 2010;3:5-10 (in Russ.).
6. European Position Paper on Rhinosinusitis and Nasal Polyposis. *Rhinology*. Supplement 23. 2012.
7. Dobrynin K. B., Portenko G. M., Vashnevskaya N. A. Disbioticheskie izmeneniya sostoyaniya mikroflory kishhechnika pri polipoznom rinosinusite [Disbiotic state changes of intestinal microflora in polypous rhinosinusitis]. *Rossiiskaya otorinolaringologiya*. 2016;5(86):26-28 (in Russ.).
8. Rebrova O. Yu. Statisticheskii analiz meditsinskikh dannykh. Primenenie paketa prikladnykh programm STATISTICA [Statistical analysis of medical data. Application package programm STATISTICA]. M.: Media Sfera, 2006:305 (in Russ.).
9. Bondarenko V. M., Gracheva N. M. Probiotiki, prebiotiki i simbiotiki v terapii i profilaktike kishhechnykh disbakteriozov [Probiotics, prebiotics and symbiotics in the treatment and prevention of intestinal dysbiosis]. *Farmateka*. 2003. № 7. S. 56–63 (in Russ.).
10. Chervinets V. M. Disbakterioz kishhechnika: ucheb.-metod. posobie dlya vrachei [Intestinal dysbiosis. Teaching aid for doctors]. Tver', 2004:47 (in Russ.).
11. Berkovskii A. L., Vasil'ev S. A., Zherdeva L. V., Kozlov A. A., Mazurov A. V., Sergeeva E. V. Posobie po izucheniyu adgezivno-agregatsionnoi funtsii trombotsitov [Benefit study of the adhesively-aggregation of platelets]. M., 2007. 29 (in Russ.).

Добрынин Кирилл Борисович – кандидат медицинских наук, доцент кафедры оториноларингологии, Тверской государственной медицинской университет Минздрава России (Россия, 170100, г. Тверь, Советская ул., д. 4); тел. 8-910-649-80-36, e-mail: kbd67@yandex.ru

Портенко Геннадий Михайлович – доктор медицинских наук, профессор, заведующий кафедрой оториноларингологии, Тверской государственной медицинской университет Минздрава России (Россия, 170100, г. Тверь, Советская ул., д. 4); тел. (4822) 77-54-40, e-mail: gennadij-portenko@yandex.ru

Kirill B. Dobrynin – MD Candidate, Associate Professor of the Chair of Otorhinolaryngology, Tver State Medical University, Ministry of Healthcare of Russia (Russia, 170100, Tver, 4, Sovetskaia str.); tel.: 8-910-649-80-36, e-mail: kbd67@yandex.ru

Gennadii M. Portenko – MD, Professor, Head of the Chair of Otorhinolaryngology, Tver State Medical University, Ministry of Healthcare of Russia (Russia, 170100, Tver, 4, Sovetskaia str.); tel.: 8 (4822) 77-54-40, e-mail: gennadij-portenko@yandex.ru



ЛИНЕЙНЫЙ ДИСКРИМИНАНТНЫЙ АНАЛИЗ ПОКАЗАТЕЛЕЙ ЛАЗЕРНОЙ КОРРЕЛЯЦИОННОЙ СПЕКТРОСКОПИИ СЫВОРОТКИ КРОВИ И РОТОГЛОТОЧНОГО СМЫВА У ПАЦИЕНТОВ С БИОМИНЕРАЛОПАТИЯМИ

Донская О. С., Рязанцева Е. С., Маргиева В. Д.

Первый Санкт-Петербургский государственный медицинский университет
им. акад. И. П. Павлова», 197022, Санкт-Петербург, Россия
(Ректор – акад. РАН, проф. С. Ф. Багненко)

LINEAR DISCRIMINANT ANALYSIS OF INDICATORS OF BLOOD SERUM LASER CORRELATION SPECTROSCOPY AND OROPHARYNGEAL WASHINGS IN PATIENTS WITH BIOMINERALOPATHOLOGY

Donskaya O. S., Ryzantseva E. S., Margieva V. D.

Pavlov First Saint Petersburg State Medical University, Saint Petersburg, 197022, Russia

У пациентов с биоминералопатиями на фоне воспалительных заболеваний ротоглотки (мочекаменная, желчекаменная, слюнокаменная болезнь и стоматологических пациентов без системных биоминералопатий с массивными отложениями зубного камня) методом лазерной корреляционной спектроскопии (ЛКС) с линейным дискриминантным анализом показателей проведено изучение сыворотки крови и ротоглоточного смыва. Результаты изучения показателей ЛКС выявили общую закономерность характера ЛК-сдвигов для всех изученных биоминералопатий, отличающую их от группы контроля, и особенности ЛК-спектра для конкретного вида биоминералопатий, что может быть использовано для диагностики биоминералопатий по характерным для них ЛК-сдвигам. Высокая вариабельность биологической эффективности низкодозовых химических воздействий, сложная природа их взаимодействия с другими сопутствующими нехимическими факторами не позволяет использовать для эффективной индикации биологического эффекта строго специфичные маркеры химических и других антропогенных воздействий. При воздействии малых доз химических веществ реализация формируемого патологического состояния во многом определяется не столько самой природой токсичного вещества, сколько функциональным состоянием адаптационных ресурсов организма, которые препятствуют его формированию. Функциональное нарушение, предшествующее возникновению устойчивых патологических последствий, формируется за счет разнонаправленных изменений (сдвигов) со стороны многочисленных систем организма.

Ключевые слова: лазерная корреляционная спектроскопия, биоминералопатии, ротоглоточный смыв, сыворотка крови.

Библиография: 10 источников.

The study of blood serum and oropharyngeal washings was conducted in the patients with biomineralopathy, associated with the inflammatory diseases of the oropharynx (urolithiasis, cholelithiasis, sialolithiasis and dental patients without systemic biomineralopathies with the large-scale deposits of tartar) using laser correlation spectroscopy (LCS) with linear discriminant analysis of indicators. The results of the study of LCS indicators revealed the common pattern of the nature of LC-shifts for all the studied biomineralopathies, distinguishing them from the control group, and the specific features of LC-spectrum for particular biomineralopathies, which can be used for biomineralopathy diagnostics based on their specific LC-shifts. The high variability of biological efficacy of low-dose chemical exposures, the complex nature of their interaction with other concomitant non-chemical factors makes it impossible to use strictly the specific markers of chemical and other anthropogenic exposures for efficient indication of the biological effects. When exposed to low doses of chemical substances, the implementation of the generated pathological state is largely determined by the functional state of the body's adaptive resources that prevent its generation rather than by the very nature of the toxic substance. The functional disorder preceding the occurrence of persistent pathological consequences, is generated due to the multidirectional changes (shifts) on the part of numerous body systems.

Keywords: laser correlation spectroscopy, biomineralopathy, oropharyngeal wash, blood serum.

Bibliography: 10 sources.

Актуальность исследования. Метод лазерной корреляционной спектроскопии (ЛКС), или метод динамического рассеяния света, нашел широкое применение при исследовании молекулярных растворов и позволяет измерять частицы от 0,5–1 нм до 5–6 мк. Суть метода заключается в измерении корреляционной функции флуктуаций интенсивности рассеянного раствором света, из чего можно определить времена корреляции, обратно пропорциональные коэффициентам диффузии рассеивающих частиц в жидкости.

ЛКС биологических жидкостей используется в клинических исследованиях в качестве интегративного показателя метаболической стабильности в различных биологических средах [1].

Внедрению метода ЛКС в практику медико-биологических исследований в России способствовала разработка «семиотического классификатора» [2], на основе которого были выявлены направленность и выраженность сдвигов в организме.

Анализ размеров субфракционных частиц в биосубстрате (слюне, плазме крови и др.) проводится на лазерном спектрометре. В основном ЛКС применяется для изучения плазмы/сыворотки крови [3].

По данным В. А. Носкина (1987), у здоровых людей отсутствуют частицы размером от 20 до 100 нм. При ряде патологий в сыворотке крови появляются частицы в этом диапазоне размеров. Автор считает этот метод чрезвычайно перспективным способом проведения массовых скринингов в целях выявления групп повышенного риска [4]. Полученные результаты подтверждаются и данными И. А. Пашкова (1998), показавшего, что основной характеристикой ЛК-спектра плазмы крови практически здоровых людей является бимодальность гистограммы распределения частиц по размеру с преимущественным вкладом в светорассеивание крупных частиц второй моды со средним радиусом от 80 до 600 нм [5].

При использовании метода ЛКС для изучения ротовой жидкости возникает трудность, связанная с высокой протеолитической активностью слюны. Ю. И. Бажора и соавт. (Пат. 25892) разработали модификацию подготовки тканевых экссудатов для ЛКС [6]. Исследование биофизического спектра секрета слизистой оболочки десны позволило К. М. Костенко и соавт. (2009) оценить ее функциональное состояние, выраженность повреждений при гингивитах и пародонтитах и прогнозировать течение этих заболеваний [7].

В исследованиях Л. В. Гончарук (2009) установлено, что у больных заболеваниями пародонта на характер ЛК-сдвигов ротовой жидкости существенно влияет наличие мочекаменной болезни (МКБ). Если у больных без МКБ в ротовой жидкости обнаруживаются только нормологиче-

ский тип спектра и гидролитические (преимущественно дистрофически – подобные) сдвиги ЛК-спектра, то при наличии МКБ выявляются также анаболические сдвиги, а среди гидролитических преобладают интоксикационно-подобные. При этом анаболические сдвиги наблюдаются только у больных с преобладанием оксалурии [8].

Концентрации химических соединений в здоровых органах и тканях или здоровом организме в целом количественно, а иногда и качественно не равны их концентрациям в патологическом состоянии [9]. Эти концентрации создают определенный суммарный уровень (фон). По характеру сдвигов в структуре биологических жидкостей от фоновых показателей можно с большой вероятностью выявлять пограничные состояния организма в целом и судить о его резервных возможностях [10, 11].

Цель исследования. Изучить показатели лазерной корреляционной спектроскопии ротоглоточного смыва и сыворотки крови для выявления общей закономерности характера ЛК-сдвигов при мочекаменной, желчекаменной, слюнокаменной болезни и твердых зубных отложениях.

Пациенты и методы исследования. У пациентов с биоминералопатиями на фоне воспалительных заболеваний ротоглотки (МКБ – 22 человека, ЖКБ – 20 человек, СКБ – 9 человек) и лиц с наличием твердых зубных отложений (8 человек) методом лазерной корреляционной спектроскопии с линейным дискриминантным анализом показателей проведено изучение сыворотки крови и ротоглоточного смыва. В качестве контроля исследовали группу доноров без биоминералопатий – 18 человек.

Для получения сыворотки крови пробы отбирают в центрифужные пробирки и центрифугируют при 2000 об/мин в течение 10 мин, образовавшуюся сыворотку крови переносят в стерильную одноразовую пластиковую пробирку объемом 2 мл, замораживают при -20°C . Период от момента взятия крови до замораживания не должен превышать 5 ч. Ротоглоточный смыв получали ополаскиванием полости рта 10 мл физиологического раствора в течение 20 с с последующим центрифугированием при 3000 об/мин 10 мин. Полученный материал для хранения замораживали в герметично закрытых пробирках при -20°C .

В работе использовали спектрометр лазерный корреляционный компьютеризированный для определения размеров микрочастиц в биологических жидкостях ЛКС-03-ИНТОКС и методические рекомендации. В результате обработки данных функция распределения светорассеивающих частиц представляется в виде гистограммы.

Результаты исследования. Результаты изучения показателей ЛКС выявили общую закономерность характера ЛК-сдвигов для всех изученных

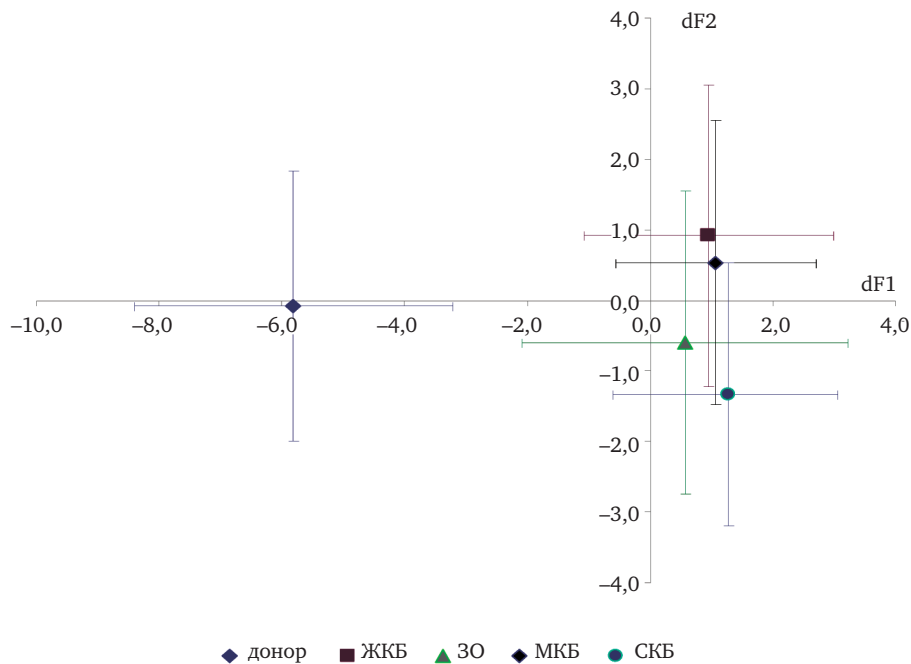


Рис. Области определения дискриминантных функций f_1 и f_2 при биоминералопатиях, рассчитанных по объединенным спектрам ЛКС образцов сыворотки крови и ротоглоточных смывов пациентов.

биоминералопатий, отличающую их от группы доноров (рис.)

Полученные нами данные подтверждают результаты исследования Л. В. Гончарук (2009), установившей влияние МКБ на характер ЛК-сдвигов ротовой жидкости [3], и выявили влияние на характер ЛК-сдвигов ЖКБ, СКБ и отложенный зубного камня.

Заключение. Полученные результаты могут быть использованы при разработке эталонных групп для диагностики биоминералопатий по характерным для них ЛК-сдвигам.

ЛК совокупности данных по сыворотке крови и РГС позволяет повысить мощность классификации по признаку «заболевание» по сравнению с анализом этих же данных по отдельности.

ЛИТЕРАТУРА

1. Бажора Ю. И., Носки Л. А. Лазерная корреляционная спектроскопия в медицине. Одесса: Друк, 2002. 400 с.
2. Терновой К. С. Крыжановский Г. Н., Музычук Ю. И., Носкин Л. А., Клопов Н. В., Носкин В. А., Стародуб Н. Ф. Классификация результатов исследования плазмы крови с помощью лазерной корреляционной спектроскопии на основе семиотики предклинических и клинических состояний // Укр. биохим. жур. 1998, № 2. С. 53–65.
3. Баранов А. Н., Власова И. М. Лазерная корреляционная спектроскопия процессов денатурации сывороточного белка // Журн. прикладной спектроскопии. 2004. № 6. С. 831–835.
4. Носкин В. А. Лазерная корреляционная спектроскопия квазиупругого рассеяния // Успехи физических наук. 1987. Т. 153, № 10. С. 358–360.
5. Пашков И. А. Клинико-лабораторное обоснование применения лазерной корреляционной спектроскопии (ЛКС) плазмы крови в качестве скрининг-метода по формированию групп повышенного онкологического риска среди населения, подвергшегося облучению: автореф. дис. ... канд. мед. наук: 14.00.05. М., 1998. 20 с.
6. Пат. 25892 Україна, МПК А 61 В 5/117. Спосіб підготовки біологічного матеріалу для біофізичних досліджень / Бажора Ю. І., Тимчишин О. Л., Рожко К. П.; заявник та патентовласник Одеський державний медичний університет. № 25892; заявл. 16.04.07; опубл. 27.08.07. Бюл. № 13.
7. Костенко К. М., Бажора Ю. І., Рожко К. П., Рожко П. Д., Тимчишин О. Л. Оцінка ступеню ураження слизової оболонки ясен у хворих гінгівітом і пародонтитом методом лазерної кореляційної спектроскопії // Вісник стоматології. 2009. № 1. С. 21–25.
8. Гончарук Л.В. Особенности клинического течения и лечения воспалительных заболеваний пародонта у больных мочекаменной болезнью: автореф. ... дис. канд. мед. наук. Одесса, 2009.- 24 с
9. Ковальчук Ю. П. Возможности лазерной корреляционной спектроскопии в оценке прогнозирования исхода тяжелых механических травм и острого панкреатита : автореф. дис. ... канд. мед. наук. СПб., 2006. 22 с.
10. Просветов Р. С., Торшин В. И., Алчинова И. Б., Архипова Е. Н., Антонова Н. П. Профилактический стоматологический осмотр с дополнительным использованием метода лазерной корреляционной спектроскопии // Вестн. РУДН. Сер. Медицина. 2010. № 4. С. 416–419.

REFERENCES

1. Bazhora Yu. I., Noski L. A. Lazernaya korrelyatsionnaya spektroskopiya v meditsine [Laser correlation spectroscopy in medicine]. Odessa: Druk, 2002. 400 (in Russ.).
2. Ternovoi K. S., Kryzhanovskii G. N., Muzychuk Yu. I., Noskin L. A., Klopov N. V., Noskin V. A., Starodub N. F. Klassifikatsiya rezul'tatov issledovaniya plazmy krovi s pomoshch'yu lazerno korrelyatsionnoi spektroskopii na osnove semiotiki predklinicheskikh i klinicheskikh sostoyanii [The study of blood serum examination results using laser correlation spectroscopy based on pre-clinical and clinical states condition semiotics]. *Ukrainskii biokhimicheskii zhurnal*. 1998;2:53-65 (in Russ.).
3. Baranov A. N., Vlasova I. M. Lazernaya korrelyatsionnaya spektroskopiya protsessov denaturatsii syvorotochnogo belka [Laser correlation spectroscopy of serum protein denaturation processes]. *Zhurnal prikladnoi spektroskopii*. 2004;6:831-835 (in Russ.).
4. Noskin V. A. Lazernaya korrelyatsionnaya spektroskopiya kvaziuprugogo rasseyaniya [Laser correlation spectroscopy of quasi-elastic scattering]. *Uspekhi fizicheskikh nauk*. 1987;153;10:358-360 (in Russ.).
5. Pashkov I. A. Kliniko-laboratornoe obosnovanie primeneniya lazerno korrelyatsionnoi spektroskopii (LKS) plazmy krovi v kachestve skrining-metoda po formirovaniyu grupp povyshennogo onkologicheskogo riska sredi naseleniya, podvergshegosya oblucheniyu: avtoreferat dissertatsii kandidata meditsinskikh nauk [Clinical and laboratory substantiation of the use of blood serum laser correlation spectroscopy (LCS) as a screening-method of generation of high oncology risk groups of population exposed to irradiation: the extended abstract of MD Candidate dissertation]: 14.00.05. Moskva, 1998. 20 (in Russ.).
6. Pat. 25892 Ukraina, MPK A 61 V 5/117 Sposib pidgotovki biologichnogo materialu dlya biofizichnikh doslidzhen'. Bazhora Yu. I., Timchishin O. L., Rozhko K. P.; zayavnik ta patentovlasnik Odes'kii derzhavnii medichnii universitet. N 25892; zayavl. 16.04.07; opubl. 27.08.07, Byul. N 13 [Pat. 25892 Ukraine MPK A 61 V 5/117 A method of preparation of biological materials for biophysical studies/ Bazhora Yu. I., Timchishin O. L., Rozhko K. P.; applicant and patent holder: Odessa State Medical University. No25892; appl. 16.04.07; publ. 27.08.07, Bulletin No. 13] (In Ukr).
7. Kostenko K. M., Bazhora Yu. I., Rozhko K. P., Rozhko P. D., Timchishin O. L. Otsinka stupenyu urazhennya slizistoï obolonki yasen u khvorikh gingivitom i paradontitom metodom lazerno korelyatsiinoï spektroskopii [The assessment of the degree of gingival mucosa injury in the patients with gingivitis and parodontitis using laser correlation spectroscopy]. *Visnik stomatologii*. 2009;1:21-25 (In Ukr).
8. Goncharuk L. V. Osobennosti klinicheskogo techeniya i lecheniya vospalitel'nykh zabolevanii parodonta u bol'nykh mochekamЕННОИ болезн'yu: avtoreferat dissertatsii kandidata meditsinskikh nauk [The specific features of clinical course and the treatment of inflammatory diseases of parodontium in the patients with urolithiasis: the extended abstracts of MD Candidate dissertation]. Odessa, 2009:24 (in Russ.).
9. Koval'chuk Yu. P. Vozmozhnosti lazerno korrelyatsionnoi spektroskopii v otsenke prognozirovaniya iskhoda tyazhelykh mekhanicheskikh travm i ostrogo pankreatita: avtoreferat dissertatsii kandidata meditsinskikh nauk [The possibilities of laser correlation spectroscopy in the assessment of prediction of outcome of serious mechanical injures and acute pancreatitis: the extended abstracts of MD Candidate dissertation]. SPb., 2006:22 (in Russ.).
10. Prosvetov R. S., Torshin V. I., Alchinova I. B., Arkhipova E. N., Antonova N. P. Profilakticheskii stomatologicheskii osmotr s dopolnitel'nym ispol'zovaniem metoda lazerno korrelyatsionnoi spektroskopii [Preventive dental examination with the additional use of laser correlation spectroscopy method]. *Vestnik RUDN. Seriya: Meditsina*. 2010;4:416-419 (in Russ.).

Донская Ольга Сергеевна – ассистент кафедры пропедевтики стоматологических заболеваний, Первый Санкт-Петербургский государственный медицинский университет им. акад. И. П. Павлова» (Россия, 197022, Санкт-Петербург, ул. Льва Толстого, д. 6/8); тел. 8-950-005-81-35, e-mail: olia.kafedra.psz@yandex.ru

Рязанцева Елизавета Сергеевна – студентка 4-го курса, Первый Санкт-Петербургский государственный медицинский университет им. акад. И. П. Павлова (Россия, 197022, Санкт-Петербург, ул. Льва Толстого, д. 6/8); тел. 8-921-271-72-61, e-mail: lisa-banan@mail.ru

Маргиева Вера Давидовна – студентка 5-го курса, Первый Санкт-Петербургский государственный медицинский университет им. акад. И. П. Павлова (Россия, 197022, Санкт-Петербург, ул. Льва Толстого, д. 6/8), тел. 8-981-852-54-57, e-mail: v.marg@bk.ru

Olga S. Donskaya – teaching assistant of the Chair of Propaedeutics of Dental Diseases, Pavlov First Saint Petersburg State Medical University (Russia, 197022, Saint Petersburg, 6/8, Lva Tolstogo str.); tel.: 8-950-005-81-35, e-mail: olia.kafedra.psz@yandex.ru

Elizaveta S. Ryzantseva – the 4th year student, Pavlov First Saint Petersburg State Medical University (Russia, 197022, Saint Petersburg, 6/8, Lva Tolstogo str.); tel.: 8-921-271-72-61, e-mail: lisa-banan@mail.ru

Vera D. Margieva – the 5th year student, Pavlov First Saint Petersburg State Medical University (Russia, 197022, Saint Petersburg, 6/8, Lva Tolstogo str.); tel.: 89818525457, e-mail: v.marg@bk.ru



ОБОСНОВАННОСТЬ ВРЕМЕННОЙ ПЕРЕВЯЗКИ НАРУЖНОЙ СОННОЙ АРТЕРИИ ПРИ ХИРУРГИЧЕСКОМ ЛЕЧЕНИИ ЮНОШЕСКОЙ АНГИОФИБРОМЫ ОСНОВАНИЯ ЧЕРЕПА В УСЛОВИЯХ ОГРАНИЧЕННЫХ РЕСУРСОВ ЗДРАВООХРАНЕНИЯ

Икромов М. К.¹

¹ Национальный медицинский центр «Шифобахш» Министерства здравоохранения и социальной защиты Республики Таджикистан, г. Душанбе, 734026, Республика Таджикистан (Директор – Шамсзода Хизматулло Амирхон)

SUBSTANTIATION OF TEMPORARY LIGATION OF THE EXTERNAL CAROTID ARTERY IN SURGICAL TREATMENT OF JUVENILE SKULL BASE ANGIOFIBROMA UNDER THE CONDITIONS OF LIMITED HEALTHCARE RESOURCES

Ikromov M. K.¹

¹ National medical center „Shifobahsh“, Ministry of Health and Social Protection of Population of the Republic of Tajikistan, Dushanbe, 734026, the Republic of Tajikistan

Автор предлагает временную перевязку наружной сонной артерии на стороне поражения перед удалением опухоли у больных с юношеской ангиофибромой основания черепа (ЮАОЧ). С учетом предложенного метода обследуемых пациентов разделили на две группы: контрольная группа ($n = 33$) – без предварительной временной перевязки наружной сонной артерии (традиционный метод); основная группа ($n = 32$) – с предварительной временной перевязкой наружной сонной артерии.

Сравнительный анализ показал эффективность предложенного метода хирургического лечения ЮАОЧ, поэтому его можно использовать как альтернативу эмболизации сосудов бассейна наружной сонной артерии во всех регионах республики, т. е. там, где еще нет высокотехнологичной аппаратуры.

Ключевые слова: ангиофиброма, основания черепа, сонная артерия, перевязка, хирургическое лечение, ограниченные ресурсы.

Библиография: 13 источников.

The author suggests a temporary ligation of external carotid artery on the lesion side before the removal of tumor in the patients with juvenile skull base angiofibroma (JSBA). Taking into account the suggested method, the patients under examination were divided into two groups: a control group ($n = 33$) – without preliminary temporary ligation of the external carotid artery (traditional method) and a treatment group ($n = 32$) – with preliminary temporary ligation of the external carotid artery.

Comparative analysis has proven the efficacy of suggested method of surgical treatment of JSBA, therefore, it can be used as an alternative to embolization of the external carotid artery territory in all regions of the Republic, i.e., where high technology equipment is not available.

Keywords: angiofibroma, skull base, carotid artery, ligation, surgical treatment, limited resources.

Bibliography: 13 sources.

Актуальность. Доброкачественная по гистологической структуре, но злокачественная по клиническому течению юношеская ангиофиброма основания черепа (ЮАОЧ) может быть причиной ряда тяжелых осложнений. В результате роста новообразования нарушаются жизненно важные функции, что позволяет считать это заболевание весьма грозным, которое требует к себе особого внимания. Она, обладая экспансивным ростом, прорастает в близлежащие анатомические структуры (околоносовые пазухи, крылонебную и подвисочные ямки, глазницу и полость черепа)[1,2].

ЮАОЧ относится к мезенхимальным опухолям, и, имея ангиоматозное строение из эмбриональных сосудов, повреждения ее или попытка удаления ведут к массивным кровотечениям [3–5].

Немаловажным остается высокий процент рецидивирования заболевания. Клинический опыт показывает, что рецидив ЮАОЧ обусловлен главным образом оставшейся не удаленной частью, преимущественно находящейся в труднодоступных отделах – ретромаксиллярной, подвисочной ямках и т. д. Основополагающими факторами для исхода хирургического вмешательства ЮАОЧ,

в частности, для рецидива являются: широкое распространение ангиофибромы в полостях носоглотки, пазух носа, других соседних структур и неравномерное расположение ее узлов; условия проведения хирургического вмешательства не являются совершенными; удаление опухоли сопровождается значительным кровотечением, которое препятствует тщательной ревизии послеоперационной полости и выявлению остатков ангиофибромы; также важным является несоответствие выбранного подхода к локализации всех узлов опухоли [6, 7].

Одним из основных моментов данной патологии является борьба с интраоперационным кровотечением. В связи с этим в поисках поставленной задачи авторами предложено много вариантов решения (лучевая терапия, рентгенотерапия, облучение радием, консервативное лечение гормонами, обкальвание опухоли медицинским 96% спиртом), которые не нашли особого применения в клинической практике, так как имели свои недостатки. Наиболее приемлемым вариантом оказалась перевязка наружной сонной артерии (НСА) как этап хирургического лечения. Выработаны показания к перевязке наружной сонной артерии при удалении юношеской ангиофибромы основания черепа [8–10].

На сегодняшний день вариантом выбора с учетом новейших технологий является суперселективная ангиография с эмболизацией кровеносных сосудов, питающих опухоль, которая является необходимым условием подготовки пациентов с юношеской ангиофибромой основания черепа к операции по удалению опухоли. Это позволяет определить не только источник кровоснабжения, но и оценить объем возможного интраоперационного кровотечения. Разработана «блок-схема» оптимизации, диагностики и лечения таких больных [11–13].

Для приобретения дорогостоящей высокотехнологичной аппаратуры медицинские учреждения многих регионов не имеют экономических возможностей. В связи с этим поиск наиболее оптимальных тактик хирургических вмешательств, которые бы отвечали требованиям высококвалифицированной помощи больным с ЮАОЧ, в этих регионах остается актуальным.

Цель исследования. Улучшение эффективности хирургического лечения больных с юношеской ангиофибромой основания черепа путем разработки щадящих и малозатратных методов в условиях ограниченных экономических ресурсов.

Пациенты и методы исследования. В 2015–2017 гг. в отделении оториноларингологии Национального медицинского центра «Шифобахш» под нашим наблюдением находились 65 больных с диагнозом ЮАОЧ. Несмотря на то что некоторые авторы описывают случаи наблюдения юношеской ангиофибромы у больных женского пола, в нашем случае все наблюдаемые больные были исключительно мужского пола. Возраст больных варьировал от 10 до 24 лет: от 10 до 14 лет – 4 (6,2%) больных; от 15 до 19 лет – 46 (70,7%), от 20 до 25 лет – 15 (23,1%) пациентов. Стадийность ЮАОЧ определяли по классификации U. Fish, которая широко используется в практике клиницистов (табл. 1).

В нашей работе больные с ЮАОЧ IV стадии не входили в группу наблюдаемых, так как интракраниальные распространения опухоли являются отдельным вопросом. Форму ЮАОЧ в зависимости от исходного анатомического места опухоли определяли по классификации H. Соепен как базиллярную, сфеноэтноидальную, птеригомаксиллярную и тубарную.

Больным были проведены общеклинические, оториноларингологические обследования, КТ или МРТ придаточных пазух носа, ангиография сосудов бассейна наружной сонной артерии, эндоскопическое исследование, при необходимости проводили реоэнцефалограмму.

Доступ к операционному полю выбирали в зависимости от объема опухолевого процесса и его распространенности в близлежащие анатомические структуры соседних органов (табл. 2).

Во избежание профузного интраоперационного кровотечения, для улучшения обзора операционного поля и радикального удаления опухоли сотрудниками ЛОР-клиники Национального медицинского центра была предложена временная перевязка наружной сонной артерии на стороне поражения перед удалением опухоли. Таким образом, операция проходит в три этапа: 1-й этап –

Т а б л и ц а 1
Распределение больных с ЮАОЧ по стадиям классификации U. Fish. n = 65

Стадия болезни	Мужской пол	Женский пол	Общее количество	%
I	8	–	8	12,3
II	41	–	41	63,1
IIIА	13	–	13	20
IIIБ	3	–	3	4,6
IV	–	–	–	–



Т а б л и ц а 2

Распределение наблюдаемых больных в зависимости от вида операционного доступа

Операционные доступы	Основная группа – с временной перевязкой НСА	Контрольная группа – без временной перевязки НСА	Всего	Всего, %
Через естественные пути	25	20	45	69,2
Боковая ринотомия	5	3	8	12,3
По Муру	1	8	9	13,9
По Денкеру	1	2	3	4,6
<i>Всего</i>	32	33	65	100

это временная перевязка наружной сонной артерии на стороне поражения; 2-й этап – удаление опухоли; 3-й этап – развязка перевязанной артерии.

В зависимости от выбора тактики хирургического вмешательства больные были распределены на две группы: основная – 32 (49,2%) больных, и контрольная 33 (50,8%) пациента. В основную группу входили те больные, которым оперативное вмешательство проведено с предварительной временной перевязкой наружной сонной артерии на стороне поражения. Больные контрольной группы оперированы без временной перевязки наружной сонной артерии.

Имея в виду изобилие сосудов, кровоснабжающих опухоль, и планируемую возможную интраоперационную кровопотерю, больным контрольной группы заблаговременно до операции

было подготовлено необходимое количество растворов, кровезаменителей и компонентов крови (плазма, эритроцитарная масса). Однако такие меры предоперационной подготовки имеют свои отрицательные стороны (возможный риск передачи различных вирусных инфекций, генетической информации и лишние материальные расходы для пациента).

Что касается больных основной группы, тактика подхода хирургического лечения заключалась в следующем: после интубационного наркоза на стороне поражения временно перевязывали в полуузел наружную сонную артерию резиновой полоской, подготовленной в виде тесемки из стерильных хирургических перчаток. Концы узла оставляли у края раны, сверху накладывали стерильную салфетку и фиксировали лейкопластырем. После удаления опухоли и тщательной

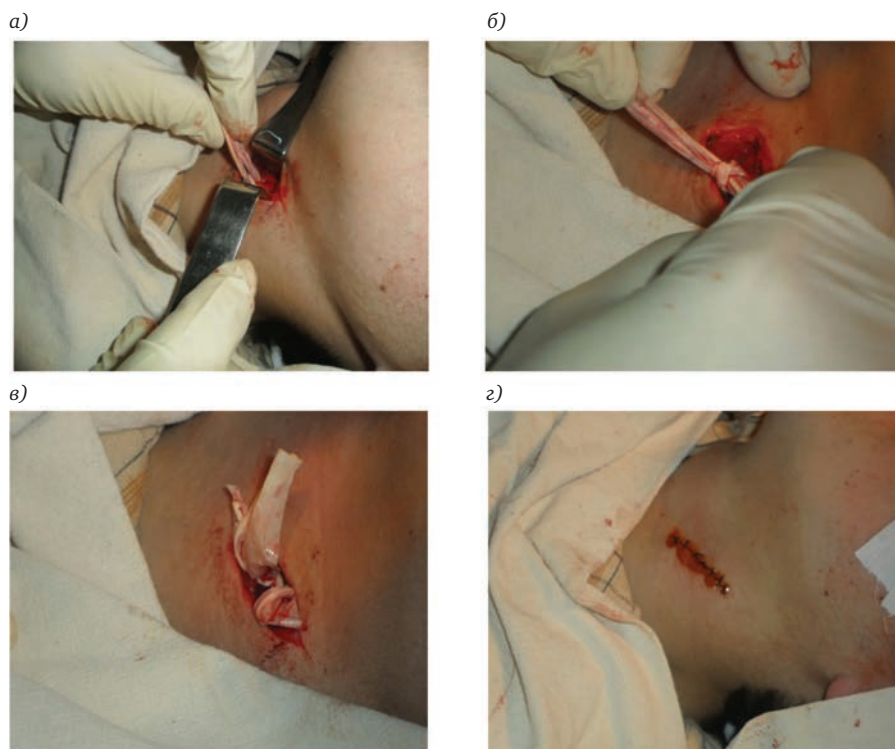


Рис. 1. Этапы временной перевязки НСА резиновой полоской в полуузел.

ревизии операционного поля полость носа и носоглотки тампонируются методами передней и задней тампонады. Затем одним движением развязывали резиновый полуузел с перевязанной сонной артерии, тем самым восстанавливая кровообращение бассейна наружной сонной артерии (рис. 1).

На рисунке наглядно показаны моменты взятия на турникет наружной сонной артерии слева и завязывание в полуузел резиновой полоской (рис. 1, а, б). Третий момент – это временно перевязанная НСА перед удалением опухоли, а четвертый момент после удаления опухоли – НСА развязана, рана сшита асептическими швами и обработана 5% настойкой йода (рис. 1, в, г).

Результаты и их обсуждение. Проведенное исследование клинического материала показало, что наиболее часто ЮАОЧ болеют юноши в возрасте 15–19 лет – 70,7% случаев, реже в возрасте 20–24 лет – 23,1%, а в возрасте 10–14 лет – 6,2%.

В зависимости от исходного анатомического места опухоли у большинства пациентов – 35 (53,8%) диагностирована сфеноэктоидальная форма ЮАОЧ, на втором месте по частоте располагалась базиллярная форма – 17 (26,2%), далее 12 (18,5%) птеригомаксиллярная и 1 (1,5%) тубарная формы ЮАОЧ.

Средние показатели продолжительности операции основной группы 88 ± 7 мин; койко-дни пребывания в стационаре равнялись $12,4 \pm 0,9$; в контрольной группе продолжительность операции $101,1 \pm 5,8$ мин; койко-дней 20 ± 2 .

Важными факторами оценки эффективности предлагаемого нами метода оперативного вмешательства являлись объем интраоперационной кровопотери, улучшение визуального контроля операционного поля с учетом особенностей расположения анатомических структур и контроль послеоперационных осложнений, а также рецидивов заболевания.

Сравнительные показатели объема интраоперационной кровопотери основной группы в среднем составили 330 ± 33 мл. В этих случаях обходились без переливания компонентов кро-

ви. В контрольной группе кровопотеря составила 1034 ± 93 мл, что потребовало переливания свежезамороженной эритроцитарной массы и плазмы крови.

Свидетельством эффективности предложенного метода также могут быть показатели красных клеток крови в сравниваемых группах (табл. 3).

Временная перевязка наружной сонной артерии дает нам возможность уменьшить интраоперационное кровотечение, тем самым улучшить обзор операционного поля, создает условия для более радикального удаления ЮАОЧ и минимизации рецидивов. У 2 больных из основной группы через год после операции обнаружился рецидив заболевания, что составило 6,25%, в контрольной группе у 6 пациентов был диагностирован рецидив заболевания, что составило 18,18%.

В результате применения перед удалением опухоли временной перевязки НСА на стороне поражения улучшается качество оперативного вмешательства за счет уменьшения интраоперационной кровопотери, хорошей визуализации операционного поля, радикальности удаления опухоли и в 3 раза уменьшается количество послеоперационных рецидивов (рис.2).

Бесспорно укомплектование медицинских учреждений высокотехнологичным медицинским оборудованием (КТ, МРТ, суперселективная ангиография, навигационные технологии и т. д.) упрощают диагностику ЮАОЧ и коренным образом влияют на исход оперативного вмешательства и появление рецидивов. Но, к сожалению, при нынешней рыночной экономике не всем регионам доступна такая роскошь, требующая огромных затрат.

Экономическая значимость работы заключается в том, что временная перевязка наружной сонной артерии перед удалением опухоли может дать такие же результаты, что и суперселективная эмболизация, которая небезопасна для организма и требует больших материальных затрат. Следует отметить, что в процессе операции одного больного при временной перевязке наружной сонной

Т а б л и ц а 3

Показатели красных клеток крови до и после операции в сравниваемых группах

Показатели крови	Группы			
	Основная		Контрольная	
	До операции	После операции	До операции	После операции
Эритроциты	$4,23 \pm 0,04$	$3,86 \pm 0,05$	$4,15 \pm 0,06$	$3,39 \pm 0,10$
Гемоглобин	135 ± 2	116 ± 2	130 ± 2	97 ± 3
Цветной показатель	$0,896 \pm 0,005$	$0,889 \pm 0,001$	$0,908 \pm 0,005$	$0,812 \pm 0,011$
P	$> 0,05$	$< 0,001$		$< 0,001$

Примечание: P – статистическая значимость различий показателей между группами (по Wilcoxon).

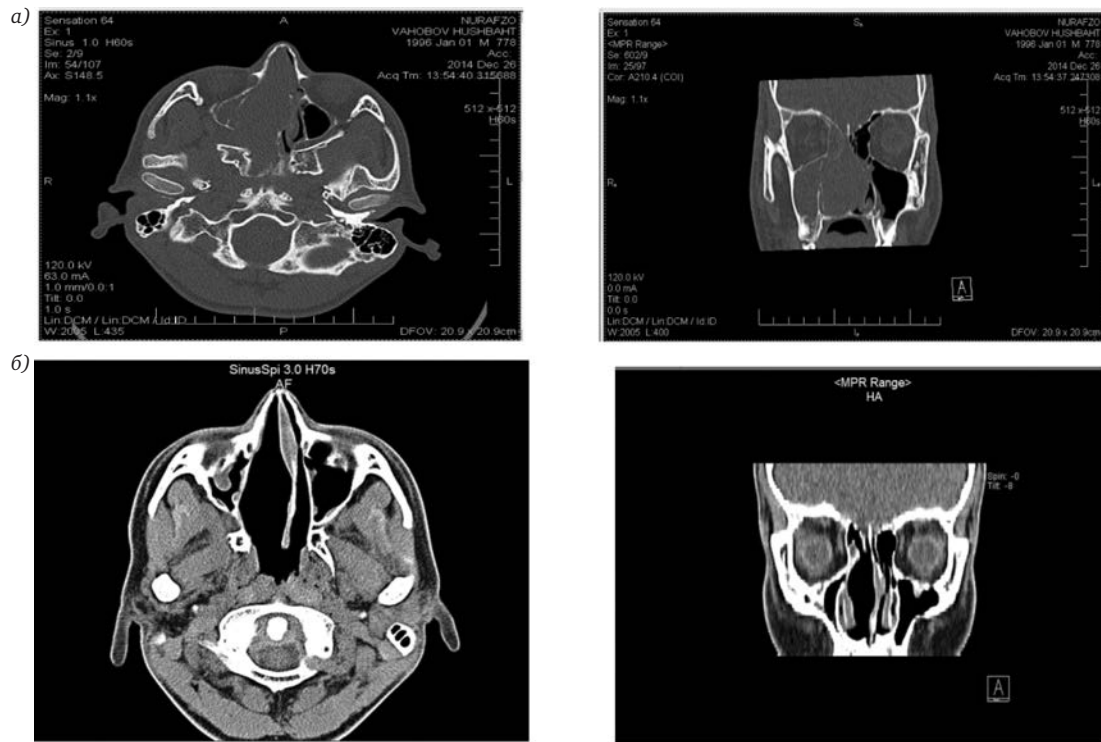


Рис. 2. КТ больного В. Х. 19 лет, с диагнозом ЮАОЧ III степени по классификации U. Fish до (а) и после (б) операции с временной перевязкой НСА.

артерии задействованы только ЛОР-врачи, а при эмболизации сосудов бассейна наружной сонной артерии привлекаются и другие специалисты, что влечет за собой дополнительные материальные затраты, которые надо учесть в регионах с огра-

ниченными экономическими ресурсами. Исходя из результатов выше изложенного исследования выяснилось, что в таких регионах предложенный метод является обоснованным, малозатратным и оптимальным.

Выводы

Резюмируя сказанное, можно с достаточным основанием утверждать, что правильный выбор тактики операции в зависимости от расположения и объема опухоли дает благоприятные результаты лечения больного и предотвращает рецидив заболевания. Выбранную тактику хирургического лечения рекомендовать при удалении опухолей I, II, IIIA и IIIB стадий.

Хирургическое лечение ЮАОЧ с временной перевязкой наружной сонной артерии на стороне поражения значительно сокращает объем интраоперационной кровопотери, создает хорошие условия для контроля операционного поля и манипуляций, что обеспечивает возможность для производства радикального вмешательства.

Предложенный метод является малозатратным и адекватным в условиях ограниченных экономических ресурсов. Его можно рекомендовать как альтернативу суперселективной эмболизации сосудов бассейна НСА в тех регионах, где еще не доступна высокотехнологичная аппаратура.

ЛИТЕРАТУРА

1. Булл Т. Р. Атлас ЛОР-заболеваний. М.: ГЭОТАР-МЕДИА, 2007. 248 с.
2. Дайхес Н. А., Яблонский С. В., Давудов Х. Ш., Куян С. М. Доброкачественные опухоли полости носа, околоносовых пазух и носоглотки у детей. М.: Медицина, 2005. 256 с.
3. Рзаев Р. М. Современное состояние вопроса о хирургическом лечении больных с ювенильными ангиофибромами носоглотки // Вестн. оториноларингологии. 1987. № 6. С. 90–93.
4. Богомилский М. Р., Чистякова В. Р., Яблонский С. В., Петрова Л. Л. Ангиофиброма основания черепа в детском возрасте // Вестн. оториноларингологии. 1995. № 5. С. 27–29.
5. Воробев Ю. И., Колесов А. А., Каспарова Н. Н. Фиброангиома основания черепа. Новообразования мягких тканей и костей лица у детей и подростков. М.: Медицина, 1989. 190 с.



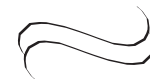6. Ковалева Л. М., Ланцов А. А., Мефодьевский А. А. Диагностика рецидивов юношеской ангиофибромы носоглотки // Нов. оториноларингологии и логопедии. 1997. № 2(10). С. 4–6.
7. Мефедовский А. А. К диагностике юношеской ангиофибромы носоглотки: автореф. дис. канд. мед. наук. СПб., 1998. 16 с.
8. Antoneli A.R. Diagnosis, steding and treatment of juvenile nasopharyngeal angiofibroma (JNA) // *Laryngoscop.* 1987. Vol. 97, N 11. P. 1319–1325.
9. Науменко Н. Н., Гуляев Д. А., Науменко А. Н., Везезгов В. А. Современные представления о хирургическом лечении юношеской ангиофибромы основания черепа с интракраниальным распространением // Рос. оториноларингология. 2010. № 1 (44). С. 90–94.
10. Пальчун В. Т. Оториноларингология: национальное руководство. М., 2009. 954 с.
11. Шалабаев Б. Д. Хирургическое лечение объемных деструктивных образований челюстно-лицевой области. Бишкек, 2013. 342 с.
12. Везезгов В. А., Науменко Н. Н., Корнеевков А. А., Рыжков В. К., Науменко А. Н., Гуляев Д. А., Чеботарев С. Я. Современный взгляд на проблему оптимизации диагностики и лечебной тактики у больных юношеской ангиофибромой носоглотки и основания черепа // Рос. оториноларингология. 2011. № 2 (51). С. 61–71.
13. Погосов В. С., Мирошниченко Н. А. Диагностика и лечение юношеской ангиофибромы основания черепа // Вестн. оториноларингологии. 1999. № 5. С. 4–7.

REFERENCES

1. Bull T. R. Atlas LOR-zabolevanii [Atlas of ENT diseases]. M.: GEOTAR-MEDIA, 2007:248 (in Russ.).
2. Daikhes N. A., Yablonskii S. V., Davudov Kh. Sh., Kuyan S. M. Dobrokachestvennyye opukholi polosti nosa, okolonosovykh pazukh i nosoglotki u detei [Benign tumors of the nasal cavity, paranasal sinuses and nasopharynx in children]. M.: Meditsina, 2005:245 (in Russ.).
3. Rzaev R. M. Sovremennoe sostoyanie voprosa o khirurgicheskom lechenii bol'nykh s yuvenil'nymi angiofibromami nosoglotki [The current state of the issue of surgical treatment of patients with juvenile angiofibromas of the nasopharynx]. *Vestnik otorinolaringologii.* 1987;6:90-93 (in Russ.).
4. Bogomil'skii M. R., Chistyakova V. R., Yablonskii S. V., Petrova L. L. Angiofibroma osnovaniya cherepa v detskom vozraste [Angiofibroma of the skull base in childhood]. *Vestnik otorinolaringologii.* 1995;5:27-29 (in Russ.).
5. Vorobei Yu. I., Kolesov A. A., Kasparova N. N. Fibroangioma osnovaniya cherepa. Novoobrazovaniya myagkikh tkanei i kostei litsa u detei i podrostkov [Fibroangioma of the base of the skull. The formation of soft tissues and bones of the face in children and adolescents]. M.: Medicina; 1989:190 (in Russ.).
6. Kovaleva L. M., Lantsov A. A., Mefodevskii A. A. Diagnostika retsidivov yunosheskoj angiofibromy nosoglotki [Diagnosis of recurrence of juvenile angiofibroma of the nasopharynx]. *Novosti otorinolaringologii i logopedii.* 1997; 2(10):4-6 (in Russ.).
7. Mefedovskii A. A. K diagnostike yunosheskoj angiofibromy nosoglotki [To the diagnosis of juvenile angiofibroma of the nasopharynx]: avtoreferat dissertatsii kandidata meditsinskikh nauk. Sankt-Peterburg, 1998:16 (in Russ.).
8. Antoneli A. R. Diagnosis, steding and treatment of juvenile nasopharyngeal angiofibroma (JNA). *Laryngoscop.* 1987;97;11:1319-1325.
9. Naumenko N. N., Gulyaev D. A., Naumenko A. N., Verezgov V. A. Sovremennye predstavleniya o khirurgicheskom lechenii yunosheskoj angiofibromy osnovaniya cherepa s intrakranial'nym rasprostraneniem [Modern ideas about the surgical treatment of juvenile angiofibroma of the skull base with intracranial proliferation]. *Rossiiskaya otorinolaringologiya.* 2010;1(44):90-94 (in Russ.).
10. Pal'chun V. T. Otorinolaringologiya. Natsional'noe rukovodstvo [Otorhinology. National leadership]. M.: 2009:954 (in Russ.).
11. Shalabaev B. D. Khirurgicheskoe lechenie ob'emnykh destruktivnykh obrazovaniy chelyustno-litsevoi oblasti [Surgical treatment of voluminous destructive formations of maxillofacial area]. Bishkek, 2013:342 (in Russ.).
12. Verezgov V. A., Naumenko N. N., Korneevkov A. A., Ryzhkov V. K., Naumenko A. N., Gulyaev D. A., Chebotarev S. Ya. Sovremenniy vzglyad na problemu optimizatsii diagnostiki i lechebnoi taktiki u bol'nykh yunosheskoj angiofibromoi nosoglotki i osnovaniya cherepa [Modern view on the problem of optimizing diagnosis and treatment tactics in patients with juvenile angiofibroma of the nasopharynx and the base of the skull]. *Rossiiskaya otorinolaringologiya.* 2011;2(51):61-71 (in Russ.).
13. Pogosov V. S., Miroshnichenko N. A. Diagnostika i lechenie yunosheskoj angiofibromy osnovaniya cherepa [Diagnosis and treatment of juvenile angiofibroma of the base of the skull]. *Vestnik otorinolaringologii.* 1999;5:4-7 (in Russ.).

Икромов Махмадуло Курбонович – врач-оториноларинголог, Национальный медицинский центр «Шифобахш» Министерства здравоохранения и социальной защиты Республики Таджикистан (734026, г. Душанбе, ул. И. Сомони; д. 59); тел. (+992) 918-53-08-98, e-mail: ikromov.mk-71@mail.ru

Makhmadulo K. Ikromov – otorhinolaryngologist, National Medical Center Shifobahsh, Ministry of Health and Social Protection of the Republic of Tajikistan (The Republic of Tajikistan, 734026, Dushanbe, 59, I. Somoni str.), tel.: (+992) 918-53-08-98, e-mail: ikromov.mk-71@mail.ru



О ВАЗОМОТОРНОМ РИНИТЕ ПО ДАННЫМ ИНФОРМАЦИОННЫХ ТЕХНОЛОГИЙ

Портенко Г. М.¹, Портенко Е. Г.¹, Плетнева И. Е.¹, Шматов Г. П.²

¹ Тверской государственный медицинский университет Минздрава России, г. Тверь, 170100, Россия
(Зав. каф. оториноларингологии – засл. врач РФ, проф. Г. М. Портенко)

² Тверской государственный технический университет, г. Тверь, 170026, Россия
(Зав. каф. информатики и прикладной математики – проф. Н. К. Жиганов)

ABOUT VASOMOTOR RHINITIS BASED ON THE INFORMATION TECHNOLOGY DATA

Portenko G. M.¹, Portenko E. G.¹, Pletneva I. E.¹, Shmatov G. P.²

¹ Tver State Medical University, Ministry of Healthcare of Russia, Tver, 170100, Russia

² Tver Technical University, Tver, 170026, Russia

С помощью кластерного и корреляционного анализов доказано, что хроническая вазомоторная ринопатия является синонимом хронической аллергической ринопатии и должна лечиться по ее стандарту.

Ключевые слова: хроническая вазомоторная ринопатия, хроническая аллергическая ринопатия, кластерный и корреляционный анализы.

Библиография: 35 источников.

Using cluster and correlation analyzes, the authors have proven that chronic vasomotor rhinopathy is a synonym of chronic allergic rhinopathy and is to be treated according to its standard.

Keywords: chronic vasomotor rhinopathy, chronic allergic rhinopathy, cluster and correlation analyzes.

Bibliography: 35 sources.

До настоящего времени в литературе не утихают споры о том, как трактовать на современном этапе развития науки одну из ринопатий [1], в частности хроническую вазомоторную ринопатию. В Российской Федерации распространенность хронической вазомоторной ринопатии составляет 10–20% населения всех возрастных групп [2, 3]. (Примечание авторов: по-видимому, диагностировали данное заболевание по монографии: Дайняк Л. Б. «Вазомоторный ринит», 1966 [4]). В разных регионах России распространенность аллергической ринопатии варьирует от 12,7 до 24% [5], причем наиболее высока она в экологически неблагоприятных регионах [5, 6].

Отсутствие однозначных клинических и риноскопических признаков хронической аллергической ринопатии (ХАР) и хронической вазомоторной ринопатии (ХВР) затрудняет достоверную диагностику указанных заболеваний, обуславливая актуальность данной проблемы. К тому же авторы отмечают существование смешанных форм ринитов [7–9].

По мнению исследователей, вазомоторную и аллергическую ринопатии объединяют «единые патоморфологические формы», в связи с чем можно отметить схожие патогенетические реакции, участвующие в онтогенезе обоих заболева-

ний. По данным литературы, едиными для обеих нозологий можно считать следующие этиологические факторы: дисфункцию вегетативной нервной системы, переохлаждение, вирусную и бактериальную инфекции, патологию щитовидной железы, аномалии анатомических структур полости носа, психоэмоциональные факторы, воздействие вредных факторов внешней среды, бесконтрольное использование сосудосуживающих препаратов и др. [10–14]. Симптомы обеих ринопатий могут вызвать механические, физические, химические воздействия на слизистую оболочку носа. Данные факторы способны провоцировать назальную гиперсекрецию [15].

Сходство жалоб также затрудняет диагностику ринопатий. Сходная триада симптомов, затруднение носового дыхания, слезотечение, наличие глазных симптомов приводят к стертости клинической картины и требуют наибольшей внимательности врача. «Риноскопические находки» не позволяют систематизировать данные в единую картину, поэтому появляются разногласия и ошибки в диагностике. Эндоскопическое обследование больного при обеих формах ринопатий в равной мере указывает на аномалию анатомических структур в полости носа, отек слизистой, наличие водянистого секрета и другие симптомы.

Цитологическое исследование носового секрета и смывов из носа, выявляющее эозинофилию, в настоящее время считается спорным и наблюдается при обеих формах ринопатий [16, 17]. К тому же недавно появился термин «локальный аллергический ринит» без симптомов общей аллергии [18, 19].

Учитывая трудность дифференциальной диагностики аллергической и вазомоторной ринопатий, исследователи постоянно разрабатывают и совершенствуют методы диагностики данных заболеваний. Тем не менее существующие методы дифференциальной диагностики либо неспецифичны и используются в научных целях, либо еще не в полной мере внедрены в практическое здравоохранение и являются дорогостоящими [19–21].

Невозможность зачастую одновременно поставить диагноз, данные о единстве симптомов хронической аллергической и хронической вазомоторной ринопатий и практические рекомендации о лечении хронической вазомоторной ринопатии по стандарту аллергической патологии дают основание признать ХВР синонимом хронической аллергической ринопатии [22].

Цель исследования. Доказать с помощью информационных технологий непараметрического критерия Фишера, кластерного и корреляционного анализов, что вазомоторный ринит – это синоним аллергического ринита.

Пациенты и методы исследования. Обследование 327 пациентов с диагнозом ХАР и ХВР было проведено на базе ГБУЗ «Областная клиническая больница» г. Твери, из которых 74 [30 мужчин (м) и 44 женщины (ж)] с диагнозом хроническая аллергическая ринопатия и 253 (125 – м и 128 – ж) с диагнозом хроническая вазомоторная ринопатия в возрасте от 17 до 71 лет. Была разработана анкета обследования больных с ХАР и ХВР, включающая 77 симптомов. Разработан способ отбора информационно-значимых симптомов ХАР и ХВР, оценка которых осуществлялась с помощью статистической обработки данных наблюдений (многофункциональный непараметрический критерий ϕ^* Фишера, а также с использованием кластерного, корреляционного анализов). Данные анкетирования (выборки бинарных векторов симптомов) накапливались, хранились и фильтровались (доля симптома $p \leq 0,05$) в пользовательской базе данных (свидетельство о государственной регистрации № 2015620310 от 18 февраля 2015 г.), расположенной в рабочих листах книги табличного процессора Microsoft Excel 2007 в виде двух списков (ХАР, ХВР) с 84 полями (1–7 – общие данные о пациенте и 77 – симптомов). Значением поля (симптома) являлись элементы множества $\{0, 1\}$ (0 – симптом у больного отсутствует, 1 – симптом имеется).

Используя многофункциональный непараметрический критерий ϕ^* Фишера, проводилась проверка гипотезы о равенстве выборок двух симптомов по сравнению выборочных долей симптомов [23]. Уровень значимости принимался при $p \leq 0,05$. Кластеризация (группировка) симптомов по их схожести проводилась дивизивным иерархическим методом с мерой различия векторов симптомов коэффициентом Жаккарда (Jaccard) [24]. Расстояние между образованными кластерами определялось методом Уорда (Ward). Благодаря применению непараметрического коэффициента ранговой корреляции Спирмена (Spearman) [25, 26] с поправками Имана (Iman) и Коноверта (Conover) [27] был осуществлен парный корреляционный анализ кластеров. Полученная корреляционная матрица преобразовывалась в матрицу смежности, на основе которой графическим редактором yEd Graph Editor [<http://www.yWorks.com>] строился корреляционный граф кластера.

Созданный способ отбора информационно-значимых симптомов ХАР и ХВР (рис. 1) предоставил возможность исключить из исследования 27 симптомов ($p \leq 0,05$) ХАР и ХВР из представленных 77 и установить 50 симптомов для дальнейшей статистической обработки данных с помощью многофункционального непараметрического критерия ϕ^* Фишера, кластерного и корреляционного анализов, а также используя корреляционный граф и внутрикластерную корреляцию.

При обработке анкет обследования больных хронической аллергической и хронической вазомоторной ринопатиями, симптомы были сгруппированы по категориям и имели равное количество (77) при обоих заболеваниях. Из списка была исключена категория «Лечение», включающая 14 симптомов, которую решено не использовать в исследовательской работе. Также были исключены симптомы «Гипертиреоз» и «Гипотиреоз» из категории «Сопутствующие патологии», которые в данных списках встретились по одному разу. Изменена нумерация симптомов от 1 до 61. В фильтрации № 2 (рис. 1) указаны симптомы (11), которые ни одного раза не встречались у пациентов с хронической аллергической ринопатией или с хронической вазомоторной ринопатией (нулевые симптомы). Такими симптомами при ХАР оказались: 30 – энтероколит; 45 – сизые пятна Воячека; 52 – слизисто-гнойное отделяемое. Нулевыми симптомами отдельно для женщин с ХАР стал один симптом 51 – слизистое отделяемое; для мужчин с ХАР: 19 – аллергологический анамнез отрицательный; 35 – вегетососудистая дистония; 39 – хронический тонзиллит; 56 – лимфоцитоз. Нулевые симптомы были выявлены и для пациентов с ХВР: 16 – полиноз; 20 и 57 – кож-

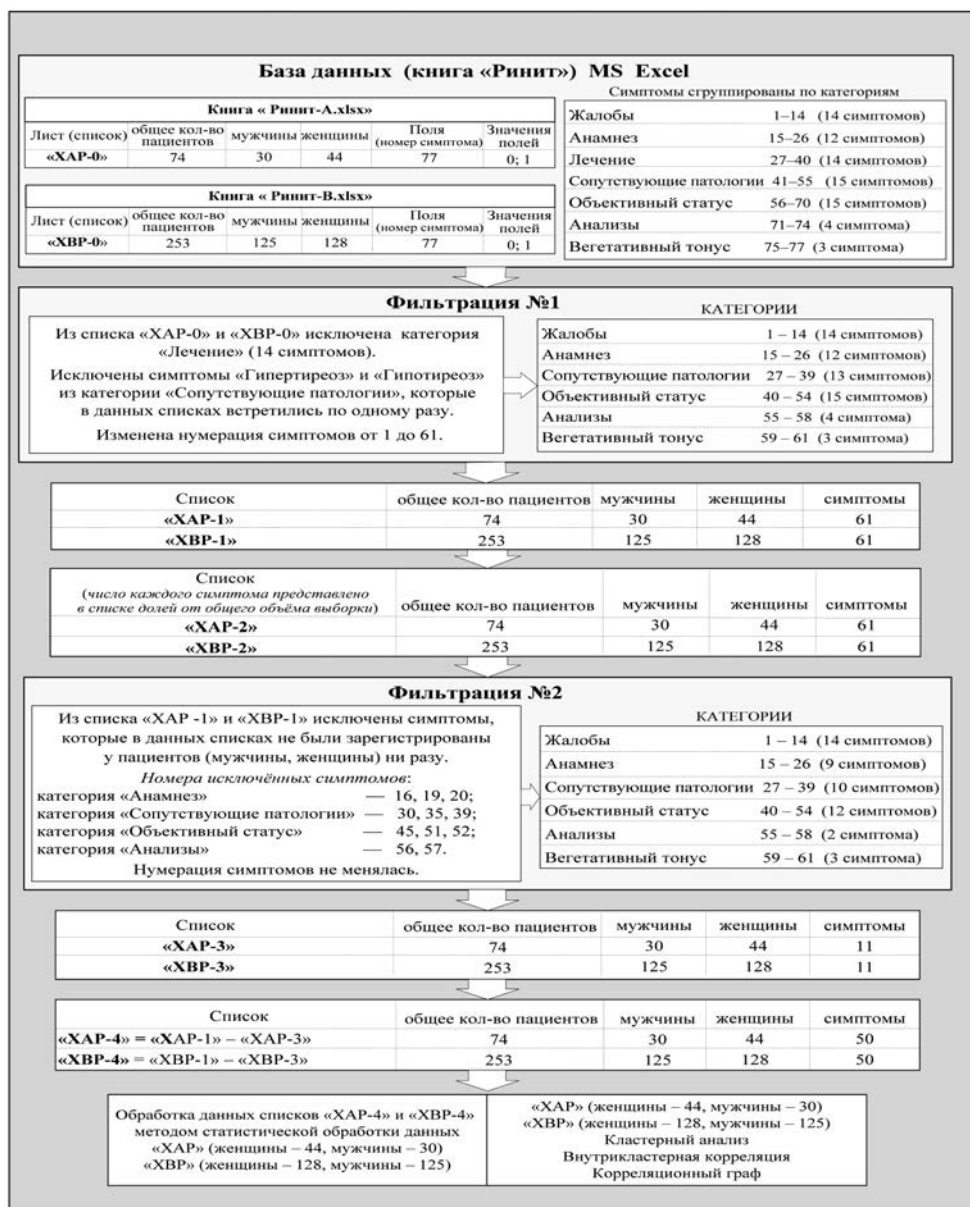
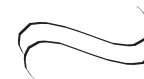

Рис. 1. Схема формирования информационно-значимых симптомов хронической аллергической и хронической вазомоторной ринопатий.

ные пробы положительные из разделов анамнез и лабораторные исследования. Вышеуказанные нулевые симптомы были исключены из дальнейшего исследования.

Оценка достоверности различия между долями выборок хронической аллергической и хронической вазомоторной ринопатий, в которых зарегистрирован симптом, устанавливается многофункциональным критерием ϕ^* Фишера [23].

В результате статистической обработки данных посредством непараметрического критерия ϕ^* Фишера было установлено 26 информационно-значимых симптомов при обоих заболеваниях, из них: 14 – общие как для мужчин, так и для женщин; 7 – для женщин; 5 – для мужчин (табл. 1).

В дальнейшем проводилось сравнение долей установленных информационно-значимых

симптомов ХАР и ХВР по категориям в целях выявления диагностически значимых для одной из указанных ринопатий. Впоследствии применялись кластерный и корреляционный анализы для оценки выявленных информационно-значимых симптомов ХАР и ХВР в количестве 50.

На представленной дендрограмме схематически отображен порядок формирования информационно-значимых симптомов ХАР у мужчин, распределенных на 6 кластеров. Аналогичные дендрограммы были построены для мужчин и женщин обеих нозологий. А вот информационно-значимые симптомы ХВР как у мужчин, так и у женщин дендрограмма разбила на 7 кластеров.

В табл. 2 показано сходство симптомов, вошедших в тот или иной кластер. Выявленные

Таблица 1

Сравнение установленных информационно-значимых симптомов хронической аллергической ринопатии и хронической вазомоторной ринопатии по категориям

Название категории	Название ринопатии		
	Приведенные симптомы оказались общими для ХАР и ХВР		
	Общие (мужчины + женщины)	Для мужчин	Для женщин
Жалобы	- чихание приступообразное; - отсутствие чихания; - зуд в носу; - конъюнктивит	- ринорея с водянистым отделяемым; - редкое чихание	- затруднение носового дыхания постоянное; - ощущение густой слизи, стекающей в глотку; - дневной ритм
Анамнез	- положительный аллергологический анамнез собственный	Информационных симптомов не выявлено	- положительный аллергологический анамнез собственный; - положительный аллергологический анамнез семейный; - атопический дерматит
Объективный статус	- набухлость носовых раковин; - бледность слизистой оболочки носовых раковин; - отечность носовых раковин; - положительная проба с адреналином; - отрицательная проба с адреналином; - отделяемое водянистое	- цианотичность слизистой оболочки носа	- искривление носовой перегородки
Анализы	- эозинофилия носового секрета; - эозинофилия крови	Информационных симптомов не выявлено	Информационных симптомов не выявлено
Вегетативный тонус	- симпатотоник	- нормотоник	- нормотоник

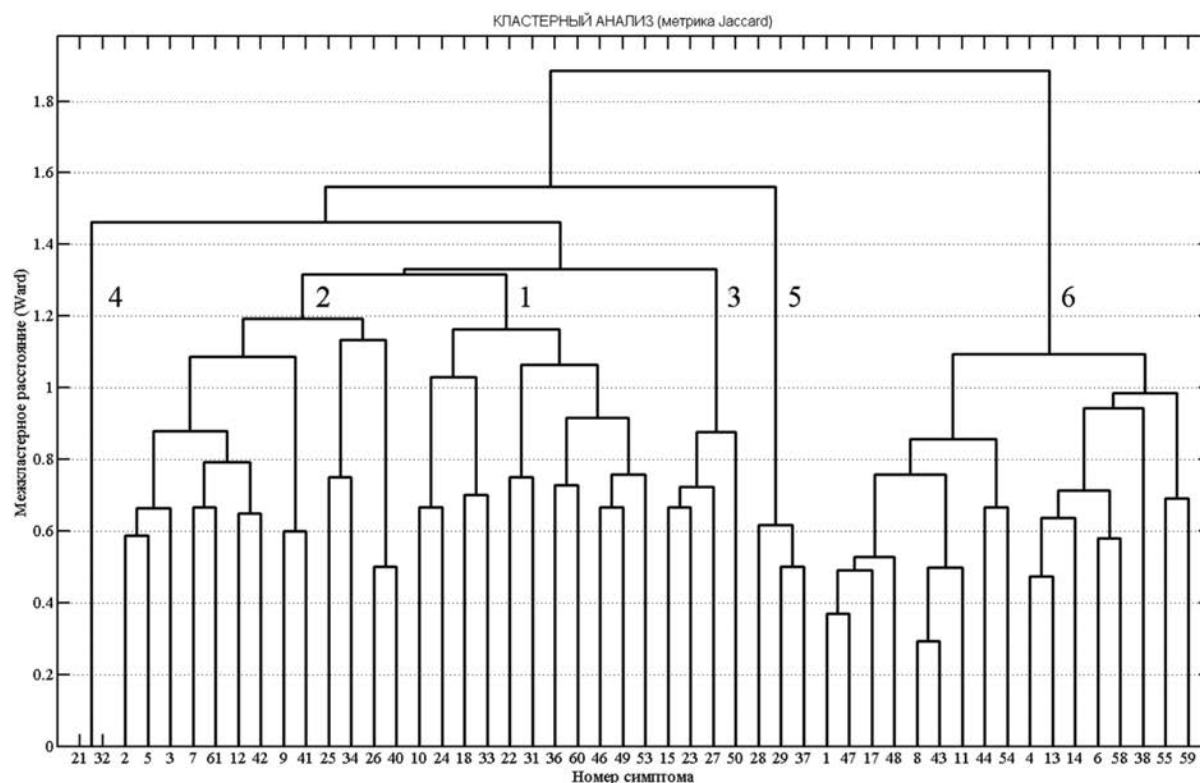


Рис. 2. Дендрограмма симптомов хронической аллергической ринопатии у мужчин (номера кластеров соответствуют порядку их формирования).



Таблица 2

Сравнение кластеров у мужчин, больных хронической аллергической ринопатией и хронической вазомоторной ринопатией

Номер кластера	Хроническая аллергическая ринопатия	Хроническая вазомоторная ринопатия
1	Кластер подтверждает общность первоначальных звеньев патогенеза данных ринопатий	Симптомы, противоречащие общепринятому мнению исключения аллергии в развитии ХВР
2	В кластере собраны в основном симптомы, которые диагностически относят и к ХВР	Кластер объединил в себе симптомы как ХВР, так и ХАР
3	Кластер объединил в себе симптомы как ХАР, так и ХВР	Симптомы нервно-рефлекторного дисбаланса
4	Симптомы, указывающие на след поломки иммунной системы организма пациента в этиологии ХАР	В кластере прослеживается связь между симптомами ХВР и симптомами ХАР
5	В кластере собраны общие заболевания, которые являются проявлением дисбаланса иммунной системы организма.	В кластере просматривается связь ХВР у мужчин с аллергией
б/я	Кластер объединил в себе симптомы как ХАР, так и ХВР	Симптомы, применимые для обеих форм ринопатий
		Выявленные симптомы ХВР у мужчин могут быть применимы и для диагностики ХАР

симптомы у мужчин могут быть применимы как для диагностики ХАР, так и для диагностики ХВР. Ниже приведены примеры кластеров у мужчин, больных ХАР и ХВР (табл. 3).

В кластере 2 (табл. 3) собраны в основном симптомы, которые диагностически относятся и

к ХВР (изменение носового дыхания при перемене положения головы во время сна, чихание редкое, дневной ритм, конфликтная ситуация дома и на работе, гипотония, гиперемия слизистой оболочки носа). Симптом – бледность слизистой оболочки носа, который, по данным Г. М. Портенко

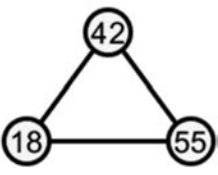
Таблица 3

Характеристики связей симптомов кластера 2 у мужчин, больных хронической аллергической ринопатией

Корреляция	Название симптома
	<p>Жалобы: 3 – изменение носового дыхания при перемене положения головы во время сна 9 – чихание редкое 12 – дневной ритм Анамнез: 25 – конфликтная ситуация дома 26 – конфликтная ситуация на работе Сопутствующие патологии: 34 – гипотония Объективный статус: 40 – набухание носовых раковин 41 – гиперемия слизистой оболочки носа 42 – бледность слизистой оболочки носа</p>
<p>(3 – 25) = 0,385 (3 – 26) = 0,509 (3 – 40) = 0,509 (9 – 41) = 0,452 (12 – 40) = 0,381 (25 – 34) = 0,473 (26 – 40) = 0,630 (34 – 41) = 0,371 (41 – 42) = -0,468</p>	

Таблица 4

Характеристики связей симптомов кластера 1 у мужчин больных хронической вазомоторной ринопатией

Корреляция	Название симптома
	Анамнез: 18 – положительный аллергологический анамнез, семейный Объективный статус: 42 – бледность слизистой оболочки носа Анализы: 55 – эозинофилия в крови
	$(18 - 42) = 0,302$ $(18 - 55) = 0,394$ $(42 - 55) = 0,247$

[8], является патогномичным для ХАР, может относиться и к ХВР [28, 29].

Следовательно, в кластер 2 вошли симптомы, присущие для обеих форм ринопатий, что не дает право применять данные симптомы только для диагностики ХАР. Таким образом, кластер 2 также подтверждает общность патогенеза обеих форм ринопатий.

Приведенные в табл. 4 данные противоречат общепринятому мнению исключения аллергии в развитии ХВР. Так, В. П. Коломийцев [30] отмечал при ХВР чередование зон гиперемии, цианоза и побледнения на слизистой носовых раковин – «своеобразный сосудистый рисунок», который создавал «картину пятнистости». Ряд авторов в своих исследованиях выявляли эозинофилию крови у больных вазомоторной ринопатией [28, 31].

Следовательно, вазомоторную и аллергическую ринопатии объединяют «единые патоморфологические формы», в связи с чем можно

отметить схожие патогенетические реакции, участвующие в онтогенезе обоих заболеваний [15].

При сравнении кластеров у женщин, больных хронической аллергической ринопатией и хронической вазомоторной ринопатией (табл. 5), выявлено, что симптомы многих кластеров являются общими для обеих ринопатий.

Ниже приведены некоторые примеры кластеров у женщин, больных ХАР и ХВР.

Характеристики связей кластера 1 (табл. 6) говорят о том, что вышеприведенные симптомы более характерны для ХВР, на что указывают ряд авторов [32, 33]. Это заложено в носу непостоянная, заболевание возникло после стресса, ваготоник. Данные симптомы нельзя относить только к ХАР, что вновь подтверждает сходство патогенеза обеих ринопатий.

Заложено в носу как клиническое проявление высвобождения медиаторов тучных клеток может возникать при воздействии на организм

Таблица 5

Сравнение кластеров у женщин, больных хронической аллергической ринопатией и хронической вазомоторной ринопатией

Номер кластера	Хроническая аллергическая ринопатия	Хроническая вазомоторная ринопатия
1	Симптомы нервно-рефлекторного дисбаланса	Симптомы нервно-рефлекторного дисбаланса
2	Кластер объединил в себе симптомы как ХАР, так и ХВР	Кластер объединил в себе симптомы как ХВР, так и ХАР
3	Симптомы кластера являются общими для обеих форм ринопатий	Симптомы данного кластера не имеют корреляционных связей между собой
4	Симптомы, указывающие на поломку иммунной системы организма, характерную для онкологического процесса	Симптомы проявления аллергии при ХАР
5	Симптомы, подтверждающие мысль об общем начальном патогенезе ринопатий	Симптомы нервно-рефлекторного дисбаланса
6	Кластер объединяет основные патогенетические звенья аллергической ринопатии	В кластер входят сопутствующие заболевания, которые играют роль в возникновении и течении ХВР
		Включает классическое проявление аллергической реакции



Характеристики связей симптомов кластера 1 у женщин больных хронической аллергической ринопатией

Корреляция	Название симптома
<p>(5 - 15) = 0,323 (38 - 61) = 0,376</p>	<p>Жалобы: 5 – заложенность носа, непостоянная</p> <p>Анамнез: 15 – заболевание возникло после стресса</p> <p>Сопутствующие патологии: 38 – хронический фарингит</p> <p>Вегетативный тонус: 61 – ваготоник</p>

многих факторов, в том числе и нервно-психического перенапряжения [33].

Корреляционная связь между симптомами хронический фарингит и ваготоник объясняется тем, что местные трофические изменения слизистой оболочки глотки, приводящие к ее дистрофическим изменениям, связаны с нарушениями со стороны центральной и вегетативной нервной систем и проявляются в виде невротоподобных состояний и канцерофобий [34].

Обращает на себя внимание наличие онкологического анамнеза в патогенезе ХВР. Все симптомы кластера 5 характеризуют вазомоторную ринопатию, за исключением симптома (выраженная заложенность носа), который многие авторы считают патогномичным симптомом при ХАР. Также выявлена корреляционная связь между дисбактериозом кишечника и возникно-

вением заболевания после стресса. Известно, что при некоторых состояниях организма (травмы, стресс, тяжелые операции, отравления ядами, антибиотикотерапия, депрессии, физические нагрузки и др.) состав и количество микроорганизмов, населяющих организм в норме, может меняться, возникает состояние дисбактериоза.

Угнетение иммунной системы в результате стресса приводит к тому, что человек становится более подверженным инфекционным заболеваниям. Значительную роль здесь играют природные особенности пациента, генетический фактор. Если есть склонность к заболеваниям верхних дыхательных путей, частым ОРВИ, то с наибольшей вероятностью психосоматическое расстройство возникнет именно в этой области. Одномоментный испуг, разовый стресс к изменению вегетосудистой регуляции и психосо-

Таблица 7

Характеристики связей симптомов кластера 5 у женщин, больных хронической вазомоторной ринопатией

Корреляция	Название симптома
<p>(6 - 44) = -0,188 (8 - 27) = 0,242 (15 - 31) = 0,196 (22 - 48) = 0,189 (23 - 59) = 0,182 (44 - 48) = 0,179</p>	<p>Жалобы: 6 – заложенность носа, выраженная 8 – чихание, приступообразное</p> <p>Анамнез: 15 – заболевание возникло после стресса 22 – положительный онкологический анамнез, семейный 23 – частые ОРВИ (2 и более раз в году)</p> <p>Сопутствующие патологии: 27 – хронический гастрит 31 – дисбактериоз кишечника</p> <p>Объективный статус: 44 – цианотичность слизистой оболочки носа 48 – отделяемое водянистое</p> <p>Вегетативный тонус: 59 – нормотоник</p>

матическим расстройствам не ведут. Основой считаются стрессовые реакции, которые длятся достаточно долго [35].

Таким образом, удалось подтвердить, что симптомы, применяемые до настоящего време-

ни в дифференциальной диагностике указанных ринопатий, могут иметь место при обоих заболеваниях. С помощью кластерного и корреляционного анализов удалось доказать, что ХВР и ХАР являются одним заболеванием.

Выводы

Хроническая вазомоторная ринопатия является синонимом хронической аллергической ринопатии по данным информационных технологий.

Необходимо признать их одним заболеванием – «хронической аллергической ринопатией» – и лечить по ее стандарту.

ЛИТЕРАТУРА

1. Лопатин А. С., Варвянская А. В. Вазомоторный ринит: современный взгляд на проблему // *Consilium medicum*. 2008. Т. 10, № 3. С. 114–118.
2. Пухлик С. М. Наследственная обусловленность вазомоторного ринита // *Рос. ринология*. 1996. № 2–3. С. 132–133.
3. Климова И. И. Динамика распространенности хронических патологий носа и околоносовых пазух у детей Новокузнецка // *Рос. ринология*. 1998. № 2. С. 47.
4. Дайняк Л. Б. Вазомоторный ринит. М.: Медицина, 1966. 176 с.
5. Белкина И. Н. Организация лечебно-диагностической помощи студентам с сезонным аллергическим ринитом на основе внедрения неинвазивных технологий аллерген-специфической иммунотерапии: дис. ... канд. мед. наук: 14.00.36. Челябинск, 2009. 152 с.
6. Ильина Н. И. Эпидемиология аллергического ринита // *Рос. ринология*. 1999. № 1. С. 23–25.
7. Дайняк Л. Б. О клинических формах вазомоторного ринита // *Здравоохранение*. 1967. № 1. С. 42–47.
8. Портенко Г. М. Дифференциальная диагностика хронической аллергической и хронической вазомоторной ринопатий и методы их лечения: дис. ... канд. мед. наук: 14.01.03. М., 1969. 282 с.
9. Settigrane R. A. Rhinitis: a dose of epidemiological reality // *Allergy Asthma Proc*. 2003. Vol. 24, N 3. P. 147–154.
10. Преображенский Б. С. Вегетоневротические (вазомоторные) и аллергические поражения различных участков верхних дыхательных путей // *Вестн. оториноларингологии*. 1963. № 1. С. 3–13.
11. Гаджимирзаев Г. А., Темирсолтанова М. З. Значение нарушений в системе аллергического ринита по данным биохимических соединений носового секрета // *Рос. оториноларингология*. 2011. № 2. С. 72–76.
12. Лазарев В. Н., Суздальцев А. Е., Маслов Э. Ю. Особенности вегетативной дистонии при вазомоторном рините у детей // *Вестн. оториноларингологии*. 2002. № 3. С. 9–11.
13. Гребенщикова Л. А., Линьков Л. А. Особенности течения вазомоторного ринита в сочетании с различными нарушениями функции щитовидной железы // *Вят. мед. вестн.* 2008. № 2. С. 54–55.
14. Дробик О. С. Круглогодичный аллергический ринит – «простой» насморк? // *Эффективная фармакотерапия*. 2012. № 6. С. 38–44.
15. Колесникова О. М. Роль вазомоторной формы дисфункции эндотелия в патогенезе вазомоторного и аллергического ринитов: автореф. дис. ... канд. мед. наук: 14.00.04. СПб., 2008. 40 с.
16. Асманов А. И. Современные представления об аллергическом рините у детей: диагностика, дифференциальная диагностика, методы комплексной терапии // *Рос. вестн. перинатологии и педиатрии*. 2011. Т. 56, № 3. С. 80–87.
17. Ильенкова Н. А. Аллергический ринит у детей // *Вестн. клинической больницы № 51*. 2008. Т. 3, № 2. С. 20–25.
18. Ненашева Н. М. Локальный аллергический ринит: миф или реальность? // *Эффективная фармакология*. 2013. № 20. С. 8–14.
19. Rondon C., Campo P., Togias A. [et.al.]. Local allergic rhinitis: concept, pathophysiology, and management // *J. Allergy Clin. Immunol.* 2012. Vol. 129, N 6. P. 1460–1467.
20. Лопатин А. С. Почему так долго не проходит насморк? Международные рекомендации ARIA: диагностика и лечение аллергического ринита // *Рос. аллергологический журн.* 2012. № 4. С. 42–49.
21. Bachert C. Persistent rhinitis – allergic or nonallergic? // *Allergy*. 2004. Vol. 59, N 76. P. 11–15.
22. Плетнева И. Е., Портенко Г. М. Об идентичности клинических симптомов хронической аллергической и хронической вазомоторной ринопатий, по данным литературы и собственных исследований // *Матер. XIX съезда оториноларингологов России*, 12–15 апреля 2016. Казань. С. 516–517.
23. Сидоренко Е. В. Методы математической обработки в психологии. СПб.: Речь, 2000. 350 с.
24. Bollegala D., Matsuo Y., Ishizuka M. Measuring semantic similarity between words using web search engines // *In Proceedings of the 16th Annual WWW Conference*. 2007. P. 757–766.
25. Кобзарь А. И. Прикладная математическая статистика. М.: Физматлит, 2006. 816 с.
26. Gibbons J. D., Chakraborti J. D. Nonparametric statistical inference third edition. New York: Marcel Dekker, 1992. 544 p.
27. Iman R. L., Conover W. J. Approximations of the critical region for Spierman's rho with and without ties present // *Communications Statistics-Simulation and Computation*. 1978. Vol. 7. P. 269–282.



28. Гольдман И. И. Опыт лечения иглоукальванием больных вазомоторным ринитом // Вестн. оториноларингологии. 1961. № 2. С.42–46.
29. Williams, R. J. Modern concepts in clinical management of allergy in otolaryngology // Laryngoscope. 1966. Vol. 8, N 76. P. 1389–1415.
30. Коломийцев В. П., Дегтярева Л. В. Клинические и морфофункциональные изменения слизистой оболочки нижних носовых раковин при некоторых формах хронического ринита // Вестн. оториноларингологии. 1990. № 4. С. 33–37.
31. Брук А. М. О местном применении кортизола при лечении больных вазомоторным ринитом // Вестн. оториноларингологии. 1961. № 1. С. 11–16.
32. Лопатин А. С. Ринит. Патогенетические механизмы и принципы фармакотерапии. М.: Литтерра, 2013. 367 с.
33. Преображенский Б. С., Дайняк Л. Б. Об этиологии и профилактике вазомоторных ринитов // Вестн. оториноларингологии. 1962. № 1. С. 19.
34. Лебедева Н. А. Хронический фарингит как следствие патологии верхних дыхательных путей (клиника, классификация, диагностика, лечение): автореф. дис. ... канд. мед. наук: 14.00.04. М., 2000. 19 с.
35. Фисун А. Я. Высокий холестерин, риск инфаркта миокарда... Что делать для профилактики? // Новая аптека. Аптечный ассортимент. 2012. № 2. С. 55–57.

REFERENCES

1. Lopatin A. S., Varvyanskaya A. V. Vazomotornyi rinit: Sovremennyy vzglyad na problemu [Modern view on the problem]. *Consilium medicum*. 2008;10;3:114-118 (in Russian).
2. Pukhlik S. M. Nasledstvennaya obuslovlennost, vazomotornogo rinita [Hereditary vasomotorrhinitis]. *Possiikaya rhinologiya*;1996; 2-3:132-133 (In Russian).
3. Klimova I. I. Dinamika rasprostranennosti khronicheskikh patologii nosa i okolonosovykh pazukh u detei Novokuznetska [Dynamics of the prevalence of chronic pathologies of the nose and paranasal sinuses in children Novokuznetsk]. *Rossiiskaya rhinologiya*;1998;2:47 (in Russian).
4. Dainyak L. B. Vasomotornyi rinit [Vasomotor rhinitis] M.: Meditsina; 1966; 176 (in Russian).
5. Belkina I. N. Organizatsiya lechebno-diagnosticskoi pomoshchi studentam s sezonnyim allergicheskim rinitom na osnove vnedreniya neinvazivnykh tekhnologii allergen-spetsificheskoi immunoterapii: dissertatsiya kandidata meditsinskikh nauk [The organization of medical and diagnostic assistance to students with seasonal allergic rhinitis through the introduction of noninvasive technologies of allergic immunotherapy]. Chelyabinsk, 2009:152 (in Russian).
6. Il'ina N. I. Epidemiologiya allergicheskogo rinita [Epidemiology of allergic rhinitis]. *Rossiiskaya rhinologiya*;1999;1:23-25 (in Russian).
7. Dainyak L. B. O klinicheskikh formakh vazomotornogo rinita [About clinical forms of vasomotor rhinitis]. *Zdravookhranenie*. Kishinev;1967;1:42-47 (in Russian).
8. Portenko G. M. Differentsial'naya diagnostika khronicheskoi allergicheskoi i khronicheskoi vazomotornoi rinopatii i metody ikh lecheniya [Differential diagnosis of chronic allergic and vasomotor rhinopathy and their treatment methods]: dissertatsiya kandidata meditsinskikh nauk: 14.01.03. M., 1969:282 (in Russian).
9. Settupane R. A. Rhinitis: a dose of epidemiological reality. *Allergy Asthma Proc*. 2003;24;3:147-154.
10. Preobrazhenskii B. S. Vegetonevroticheskie (vazomotornye) i allergicheskie porazheniya razlichnykh uchastkov verkhnykh dykhatel'nykh putei [Vegetonevrotical (vasomotor) and allergic lesions of various parts of the upper respiratory tract]. *Vestnik otorinolaringologii*; 1963;1:3-13 (in Russian).
11. Gadzhimirzaev G. A., Temirsoltanova M. Z. Znachenie narusheni v sisteme allergicheskogo rinita po dannym biokhimicheskikh soedinenii nosovogo sekreta [Value in the system of allergic rhinitis according to the biochemical compounds of nasal secretions]. *Rossiiskaya otorinolaringologiya*;2011;2:72-76 (in Russian).
12. Lazarev B. H., Suzdal'tsev A. E., Maslov E. Yu. Osobennosti vegetativnoi distonii pri vazomotornom rinite u detei [Features of vegetative dystopia in vasomotor rhinitis in children]. *Vestnik otorinolaringologii*. 2002;3:9-11 (in Russian).
13. Grebenschikova L. A., Lin'kov L. A. Osobennosti techeniya vazomotornogo rinita v sochetanii s razlichnymi narusheniyami funktsii shchitovidnoi zhelezy [Features of the course of vasomotor rhinitis in combination with various dysfunctions of the thyroid gland]. *Vyatskii meditsinskii vestnik*. 2008;2:54-55 (in Russian).
14. Drobik O. S. Kruglogodichnyi allergicheskii rinit – «prostoi» nasmark?» [Etarroung allergic rhinitis – «a simple runny nose»]. *Effektivnaya farmakologiya*;2012;6:38-44 (in Russian).
15. Kolesnikova O. M. Rol' vazomotornoi formy disfunktsii endoteliya v patogeneze vazomotornogo i allergicheskogo rinitov [The role of the vasomotor form of endothelium dysfunction in the pathogenesis of vasomotor and allergic rhinitis]: avtoreferat dissertatsii kandidata meditsinskikh nauk. 14.00.04. Sankt-Peterburg, 2008:40 (in Russian).
16. Asmanov A. I. Sovremennye predstavleniya ob allergicheskome rinite u detei: diagnostika, differentsial'naya diagnostika, metody kompleksnoi terapii [Modern ideas about allergic rhinitis in children: diagnostic, differential diagnosis methods of complex therapies]. *Rossiiskii vestnik perinatologii i pediatrii*. 2011;56;3:80-87 (in Russian).
17. Il'enkova N. A. Allergicheskii rinit u detei [Allergic rhinitis in children]. *Vestnik klinicheskoi bol'nitsy N51*. 2008;3:20-25 (in Russian).
18. Nenasheva N. M. Lokal'nyi allergicheskii rinit: mif ili real'nost'? [Local allergic rhinitis: myth or reality?]. *Effektivnaya farmakologiya*. 2013;20:8-14 (in Russian).
19. Rondon C., Campo P., Toghias A. et al. Local allergic rhinitis: concept, pathophysiology, and management. *J. Allergy Clin. Immunol*. 2012;129;6:1460-1467.
20. Lopatin A. S. Pochemu tak dolgo ne prokhorit nasmark? Mezhdunarodnye rekomendatsii ARIA: diagnostika i lechenie allergicheskogo rinita [Why so long runny nose? Armagh, s international recommendations ARIA: diagnostic and treatment of allergic rhinitis]. *Rossiiskii allergologicheskii zhurnal*;2012;4:42-49 (in Russian).
21. Bachert C. Persistent rhinitis – allergic or nonallergic? *Allergy*. 2004;59;76:11-15.
22. Pletneva I. E., Portenko G. M. Ob identichnosti klinicheskikh simptomov khronicheskoi allergicheskoi i khronicheskoi vazomotornoi rinopatii, po dannym literatury i sobstvennykh issledovaniy [About identity of the clinical symptoms of chronic allergic vasomotor rhinopathy, according to literature and own research]. Mater. XIX s'ezda otorinolaringologov Rossii, 12–15 aprelya 2016. Kazan'; 2016:516-517 (in Russian).



23. Sidorenko E. V. Metody matematicheskoi obrabotki v psikhologii [Methods of mathematical processing in psychology]. SPb.: OOO «Rech'», 2000:350 (in Russian).
24. Bollegala D., Matsuo Y., Ishizuka M. Measuring semantic similarity between words using web search engines. In Proceedings of the 16th Annual WWW Conference. 2007:757-766.
25. Kobzar' A. I. Prikladnaya matematicheskaya statistika [Applied mathematical statistics]. M.: Fizmatlit, 2006:816 (in Russian).
26. Gibbons J. D., Chakraborti J. D. Nonparametric statistical inference third edition. New York: Marcel Dekker, 1992:544.
27. Iman R. L., Conover W. J. Approximations of the critical region for Spierman's rho with and without ties present. *Communications Statistics-Simulation and Computation*. 1978;7:269-282.
28. Gol'dman I. I. Opyt lecheniya igloukalyvaniem bol'nykh vazomotornym rinitom [Experience of acupuncture treatment of patients with vasomotor rhinitis]. *Vestnik otorinolaringologii*. 1961;2:42-46 (in Russian).
29. Williams R. J. Modern concepts in clinical management of allergy in otolaryngology. *Laryngoscope*. 1966;8;76:1389-1415.
30. Kolomiitsev V. P., Degtyareva L. V. Klinicheskie i morfofunktsional'nye izmeneniya slizistoi obolochki nizhnikh nosovykh rakovin pri nekotorykh formakh khronicheskogo rinita [Clinical and morphological changes in the mucous membrane of the inferior nasal concha in some forms of chronic rhinitis]. *Vestnik otorinolaringologii*. 1990;4:33-37 (in Russian).
31. Bruk A. M. O mestnom primenenii kortizola pri lechenii bol'nykh vazomotornom rinitom [On topical use of cortisol in the treatment of patients with vasomotor rhinitis]. *Vestnik otorinolaringologii*; 1961;1:11-16 (in Russian).
32. Lopatin A. S. Rinit. Patogeneticheskie mekhanizmy i printsipy farmakoterapii [Rhinitis. Pathogenetic mechanism and precipitate pharmacotherapy]. M.: Litterra, 2013:367 (in Russian).
33. Preobrazhenskii B. S., Dainyak L. B. Ob etiologii i profilaktike vazomotornykh rinitov [About the etiology and prevention of vasomotor rhinitis]. *Vestnik otorinolaringologii*. 1962;1:19 (in Russian).
34. Lebedeva N. A. Khronicheskii faringit kak sledstvie patologii verkhnikh dykhatel'nykh putei (Klinika, klassifikatsiya, diagnostika, lechenie) [Chronic pharyngitis as a consequence of pathology of the upper respiratory tract] (Clinic, classification, diagnostic, treatment): avtoreferat dissertatsii kandidata meditsinskikh nauk. 14.00.04. M., 2000:19 (in Russian).
35. Fisun A. Ya. Vysokii kholesterin, risk infarkta miokarda... Chto delat' dlya profilaktiki? [High cholesterol, the risk of myocardial infarction... What to do to prevent?]. *Novaya apteka. Aptechnyi assortiment*. 2012;2:55-57 (in Russian).

Портенко Геннадий Михайлович – заслуженный врач РФ, доктор медицинских наук, профессор, заведующий кафедрой оториноларингологии, Тверской государственной медицинской университет Минздрава России (Россия, 170100, г. Тверь, Советская ул., д. 4); тел. 8 (4822) 77-54-40, e-mail: gennadij-portenko@yandex.ru

Портенко Елена Геннадьевна – доктор медицинских наук, доцент, профессор кафедры оториноларингологии, Тверской государственной медицинской университет Минздрава России (170100, г. Тверь, Советская ул., д. 4); тел. 8 (4822) 77-54-14; e-mail: gennadij-portenko@yandex.ru

Плетнева Ирина Евгеньевна – аспирант кафедры оториноларингологии, Тверской государственной медицинской университет Минздрава России (Россия, 170642, г. Тверь, Советская ул., д. 4), тел. 8 (4822) 77-54-40, e-mail: pletnevaie@gmail.com

Шматов Геннадий Павлович – кандидат технических наук, доцент кафедры информатики и прикладной математики, Тверской государственной технической университет (170026, г. Тверь, Набережная А. Никитина, д. 22); тел. 8 (4822) 52-64-37, e-mail: gshmatov@yandex.ru

Gennadii M. Portenko – the Honored Doctor of the Russian Federation, MD, Professor, Head of the Chair of Otorhinolaryngology, Tver State Medical University, Ministry of Healthcare of Russia (Russia, 170100, Tver, 4, Sovetskaia str.); tel. 8 (4822) 77-54-40, e-mail: gennadij-portenko@yandex.ru

Elena G. Portenko – MD, Associate Professor, Professor of the Chair, Tver State Medical University, Ministry of Healthcare of Russia (Russia, 170100, Tver, 4, Sovetskaia str.), tel. (4822) 77-54-14; e-mail: gennadij-portenko@yandex.ru

Irina E. Pletneva – post-graduate student of the Chair of Otorhinolaryngology, Tver State Medical University, Ministry of Healthcare of Russia (Russia, 170642, Tver, 4, Sovetskaia str.); tel. 8(4822) 77-54-40, e-mail: pletnevaie@gmail.com

Gennadii P. Shmatov – Candidate of Engineering Sciences, Associate Professor of the Chair of Informatics and Applied Mathematics, Tver State Technical University (170026, Tver, 22, Naberezhnaia A. Nikitina str.); tel.: 8 (4822) 52-64-37, e-mail: gshmatov@yandex.ru



СОВРЕМЕННЫЕ ПРЕДСТАВЛЕНИЯ О РОЛИ НЕБНЫХ МИНДАЛИН В СИСТЕМЕ ИММУНИТЕТА И АНАЛИЗ ПРИМЕНЕНИЯ ИММУНОТРОПНЫХ ПРЕПАРАТОВ ПРИ ХРОНИЧЕСКОМ ТОНЗИЛЛИТЕ

Савлевич Е. Л.¹, Козлов В. С.¹, Анготоева И. Б.²

¹ Центральная государственная медицинская академия Управления делами Президента РФ, Москва, 121359, Россия
(Ректор – канд. мед. наук, доцент Е. В. Есин)

² Российская медицинская академия последипломного образования, Москва, 123242, Россия
(Заведующий кафедрой оториноларингологии – докт. мед. наук, профессор С. Я. Косяков)

THE PRESENT-DAY VIEWS OF THE ROLE OF PALATINE TONSILS IN THE IMMUNE SYSTEM AND ANALYSIS OF APPLICATION OF IMMUNOTROPIC DRUGS IN CHRONIC TONSILLITIS

Savlevich E. L.¹, Kozlov V. S.¹, Angotoeva I. B.²

¹ Central State Medical Academy, Department for Presidential Affairs of the Russian Federation, Moscow, 121359, Russia

² Russian Medical Academy of Continuing Postgraduate Education, Moscow, 123242, Russia

Небные миндалины в силу своего топографического положения первыми подвергаются атаке разнообразных патогенов и выступают в роли первой линии защиты и являются важным компонентом MALT-системы (mucosa-associated lymphoid tissue) ротоглотки. Тонзиллярные клетки активно участвуют как во врожденном, так и в индуцированном гуморальном и клеточном иммунных ответах против многообразных патогенных агентов. Существует большое количество разноплановых иммунологических исследований и предложений по консервативному лечению хронического тонзиллита (ХТ). В этом обзоре проанализированы изученные изменения иммунологических параметров слизистой оболочки ротоглотки и системного иммунитета, а также применение иммунотропных препаратов при ХТ. В настоящий момент нет единого представления как о лабораторных параметрах состояния небных миндалин в норме и при воспалении, так и о доказанном терапевтическом пути их коррекции, особенно на уровне местного иммунитета.

Ключевые слова: хронический тонзиллит, иммунитет, иммуномодуляторы, MALT-система, лимфоциты.

Библиография: 38 источников.

Palatine tonsils, due to their topographic position, are first exposed to the attack of various pathogens, they act as the first line of defense and are an important component of the oropharynx MALT (mucosa-associated lymphoid tissue)-system. Tonsillar cells actively participate both in congenital and in induced humoral and cellular immune responses. There are a great number of various immunological tests and proposals for conservative treatment of chronic tonsillitis (CT). This review analyzes the studied changes in the immunological parameters of the mucous membrane of the oropharynx and systemic immunity, and the use of immunotropic drugs in CT. Currently, there is no single concept of both laboratory parameters of palatine tonsils in normal condition and in inflammation, and of the therapeutic way of correction thereof, especially on the local immunity level.

Keywords: chronic tonsillitis, immunity, immunomodulators, MALT-system, lymphocytes.

Bibliography: 38 sources.

Небные миндалины, входящие в состав кольца Waldeyer, в силу своего топографического положения первыми подвергаются атаке разнообразных патогенов, поступающих в организм через вдыхаемый воздух или полость рта, выступают в роли первой линии защиты и являются важным

компонентом MALT-системы (mucosa-associated lymphoid tissue) ротоглотки. Они являются вторичным лимфоидным органом и отличаются чрезвычайно гетерогенным клеточным составом иммунных клеток, таких, как: разные субпопуляции Т- и В-лимфоцитов, дендритные клетки,

макрофаги, натуральные киллеры (NK), эпителиоциты, стромальные клетки, включая фибробласты и васкулярные эндотелиальные клетки. Находясь в тесной кооперации, эти тонзиллярные клетки активно участвуют как во врожденном, так и в индуцированном гуморальном и клеточном иммунных ответах против многообразных патогенных агентов [1]. Имеющиеся на медиальной поверхности углубления в количестве до 20, называются лакунами, в них открываются крипты, или щелевые мешки, инвагинированные в толщу ткани миндалин и имеющие дихотомические деления до 3–4-го порядка. Выраженное ветвистое строение крипт образует полости с обширными рабочими поверхностями миндалин, где происходят основные физиологические процессы [2]. Плоский многослойный неороговевающий эпителий в глубине крипт содержит меньшее число слоев, а в местах прилегания к нему зрелых фолликулов часто прерывается, базальная мембрана в этих местах отсутствует. Здесь происходит свободная миграция и контакт лимфоцитов с внешней средой. Этот процесс получил название «лимфоэпителиальный симбиоз». При иммунохимическом исследовании здоровых миндалин обнаружено сосредоточение CD20+ клеток (В-лимфоциты) в фолликулах, в то время как CD45RO+ (Т-лимфоциты памяти) и CD8+ цитотоксические Т-лимфоциты составляют большую часть лимфоцитов парафолликулярной зоны [3]. В основном Т-хелперы (CD4+) располагаются в субэпителиальной зоне и являются самой многочисленной субпопуляцией Т-лимфоцитов (до 75% всех Т-клеток). Различия в силе функционального ответа Т-лимфоцитов, расположенных в разных участках небных миндалин, через стимуляцию Т-клеточного рецептора свидетельствуют об их главной адаптивной роли в развитии эффекторного ответа на различные стимулы [4]. Неоспоримо участие небных миндалин в механизмах врожденного иммунитета, они продуцируют большое количество антимикробных пептидов, включая лактоферрин, секвестирующий железо, что приводит к ингибированию роста бактерий [5], дефензины и кателицидины, защищающие организм хозяина от микробной инвазии и косвенно модулирующие адаптивный иммунитет [6]. Через TLR (toll-like receptor) инициирующий сигнал поступает к нуклеарному фактору- κ B, что приводит к синтезу β 2-дефензинов эпителиоцитами небных миндалин, обеспечивая антибактериальный эффект [7]. В отличие от лимфатических узлов небные миндалины не имеют афферентных лимфатических сосудов, но эпителий крипт содержит дендритные клетки, функционирующие как антигенпрезентирующие клетки и обладающие способностью транспортировать экзогенные антигены в экстрафолликулярные Т-зависимые

и фолликулярные В-зависимые зоны, демонстрируя тесный лимфоэпителиальный симбиоз. Важным звеном является костимулирующее взаимодействие В-лимфоцитов с Т-хелперами CD4+, также получившими информацию о экзогенном антигене через главный комплекс гистосовместимости 2-го класса (MHC II, major histocompatibility complex) от дендритной клетки, где последний прошел процедуру процессинга [8]. После чего стимулированные В-лимфоциты, располагающиеся в первичных лимфоидных фолликулах, через взаимодействие с фолликулярными дендритными клетками, несущими на своей поверхности нативный антиген, индуцируются к пролиферации. Вторичные лимфоидные фолликулы подразделяются на темную зону, где происходит активная экспоненциальная пролиферация В-клеток, и светлую зону, где эти лимфоциты проходят проверку на аутореактивность, после чего у дефектных клеток активируется апоптоз [9]. Это дает мощный толчок для прошедших проверку В-лимфоцитов к их последующей дифференцировке в светлой зоне вторичного фолликула в плазмоциты, являющиеся главными продуцентами иммуноглобулинов на слизистой оболочке верхних дыхательных путей. В этих межклеточных взаимодействиях принимает участие большое количество различных молекул адгезии, рецепторных протеинов, хемокинов и цитокинов. Тонзиллярные плазматические клетки могут производить все пять классов иммуноглобулинов [10]. Самая высокая митотическая активность происходит в нижнем полюсе фолликула, нарастающая клеточная дифференцировка происходит по направлению к верхнему полюсу, образуя мантию, обращенную к крипте [11]. В дальнейшем тонзиллярные эффекторные В-лимфоциты и Т-лимфоциты могут мигрировать через системный кровоток в лимфатические узлы, при этом не только локальные (шейные), но и брыжеечные, селезеночные [12], осуществляя интеграцию небных миндалин как представителя MALT-системы с иммунной системой всего организма в целом. Неопровержима важность локального иммунитета слизистых оболочек верхних дыхательных путей как главного защитника организма от респираторных вирусов, поскольку у преобладающего большинства больных в начале острого заболевания нет отклонений показателей системного иммунитета от общепринятых норм и, напротив, наблюдается снижение уровня неспецифических факторов врожденного иммунитета слизистой оболочки [13]. Учитывая сложность фармакологической коррекции именно состояния локального иммунитета, необходимо очень бережно относиться к состоянию небных миндалин как уникальному органу-продуценту большого количества биологически активных веществ, участву-



ющих во всех этапах иммунного ответа организма против различных патогенов.

Воспалительные заболевания ускоряют процесс возрастной инволюции миндалин. Однако значительная иммунологическая активность сохраняется даже при рецидивирующем тонзиллите, что объясняет необходимость разработки терапевтического подхода его лечения и бережного отношения к этому вторичному лимфоидному органу иммунной системы. После тонзиллэктомии (ТЭ) происходит устранение огромного количества иммунокомпетентных клеток, приводящее к снижению уровня IgA в слюне и сыворотке [14]. По данным шведских авторов, заболеваемость аутоиммунной патологией у лиц, перенесших тонзиллэктомию, встречается чаще в результате развивающейся после нее иммунной дисфункции, независимо от показаний к операции и возраста, когда было проведено хирургическое вмешательство [15]. Там же, в Швеции, было доказано, что ТЭ, произведенная в возрасте до 20 лет, особенно в сочетании с перенесенной аппендэктомией, связана с повышенным риском последующего развития острого инфаркта миокарда и болезнью Крона [16, 17]. Большое ретроспективное исследование было сделано в Тайване, где с 2001 по 2009 год было выполнено 9915 тонзиллэктомий. Было показано, что удаление миндалин статистически достоверно увеличивает риск гнойных заболеваний глубоких клетчаточных пространств шеи [18]. Другое исследование показало более высокий риск развития лимфомы Ходжкина у прооперированных пациентов [19]. Кроме того, выяснено, что у женщин, подвергшихся удалению небных миндалин, распространенность рака груди выше, чем у неоперированных женщин [20]. Поэтому необходимы четкие показания для проведения тонзиллэктомии.

Существует большое количество разноплановых иммунологических исследований и предложений по консервативному лечению хронического тонзиллита (ХТ) [21]. В этом обзоре поставлена цель проанализировать изменения иммунологических параметров слизистой оболочки ротоглотки и системного иммунитета, а также применения иммуномодулирующих препаратов при ХТ.

В настоящий момент наблюдаются достаточно противоречивые сведения о сочетанных или изолированных изменениях локального и системного иммунитета при ХТ. Есть данные о существовании положительной корреляционной связи между снижением активности миелопероксидазы, содержащейся в азурофильных гранулах нейтрофилов, и частотой обострения тонзиллита [22], снижением содержания лактоферрина, лизоцима и sIgA в слюне [23]. В другом оригинальном исследовании уровень цитокинов [интерлейкина-1 β (IL), IL-6, фактора некроза опухоли- α (ФНО),

IL-10] сыворотки и небных миндалин при ХТ определяли твердофазным иммуноферментным методом. Для анализа отделяемого лакун небных миндалин использовали стерильные, стандартные по размеру полоски фильтровальной бумаги. Бумагу вводили в лакуну на 30 с, затем помещали в эппендорф со стерильным физиологическим раствором (1 мл) на 40 мин. Спустя указанное время с помощью пинцета полоски бумаги вынимали и проводили анализ содержимого эппендорфа. Локально было выявлено снижение концентрации провоспалительных цитокинов IL-1 β , IL-6 и нормальное содержание IL-10 по сравнению с условно здоровыми людьми. ФНО- α в лакунах небных миндалин в обеих группах обнаружен не был. Уровень всех изучаемых провоспалительных цитокинов сыворотки при обострении ХТ, напротив, был достоверно выше, чем в контрольной группе при сохраняющейся норме IL-10 [24]. Сходное исследование CD3+, CD4+, CD8+ Т-лимфоцитов, CD19+ В-лимфоцитов и CD16+ натуральных киллеров сыворотки методом непрямой иммунофлюоресценции 40 детей с ХТ также не показало никаких отличий от здоровых детей [25]. Практически к таким же выводам пришли и в Санкт-Петербурге при обследовании аналогичных показателей клеточного иммунитета у 30 взрослых с ХТ, где было выявлено только повышение CD3+ Т-лимфоцитов, IgA сыворотки и снижение sIgA и лизоцима в ротовой жидкости [26]. Одновременно в Северной Осетии те же субпопуляции лимфоцитов изучали у 69 взрослых с компенсированной формой ХТ. Дополнительно определяли состояние фагоцитоза, количество IgA, IgM, IgG в сыворотке. Выявлено снижение CD3+, CD4+ и CD16+ лимфоцитов, IgA сыворотки, фагоцитарного числа, фагоцитарного индекса, спонтанного и стимулированного НСТ-теста и повышение IgG сыворотки. В качестве лечения пациенты получали полиоксидоний в дозе 6 мг в сутки в виде раствора для сублингвального применения по 5 капель под язык 4 раза в день в течение 10 дней. После лечения авторы отмечают положительные клинические результаты и нормализацию всех исследуемых иммунологических параметров, кроме фагоцитарного числа. Эта же тенденция сохранялась и через 6 месяцев после лечения [27]. При другом иммунологическом исследовании детей с ХТ таким же методом также отмечено снижение CD4+, спонтанного и стимулированного НСТ тестов при нормальных значениях цитотоксических Т-лимфоцитов (CD8+), В-лимфоцитов (CD20+), NK (CD16+CD56+) и уровня иммуноглобулинов сыворотки. При этом иммуноферментным методом с помощью наборов «Вектор-Бест» в сыворотке выявлено повышение уровня IL-2 и IL-4 и снижение IL-10 по сравнению с условно здоровыми детьми [28].

В Новосибирске проведено клинико-иммунологическое исследование 56 школьников в возрасте 10–14 лет с хроническим тонзиллитом, которые были разделены на 2 группы: с редкими обострениями и частыми обострениями. Методом проточной цитофлуориметрии (FACS Calibur, Becton Dickinson, USA) с использованием моноклональных антител («Сорбент», Москва) при редких обострениях наблюдалось увеличение количества экспрессирующих HLA-DR+ CD8+ лимфоцитов и концентрации IgA, IgM, при частых обострениях ХТ были повышены абсолютное количество лимфоцитов и концентрация IgM на фоне относительно низкого количества CD4+, CD8+ клеток. В схеме лечения были назначены ликопид, биологически активная добавка Биовестин вместе с поливитаминами и фиточаями два раза в год длительностью 1,5–2 месяца с промежутком 3–4 месяца. Отмечали клиническое улучшение в виде снижения частоты обострения ХТ. Иммунологического исследования после окончания лечебных мероприятий не проводилось [29]. Комплексное исследование параметров врожденного и адаптивного иммунитета у 60 человек с ХТ было выполнено в Оренбурге. Выявлено повышение абсолютного и относительного содержания CD19+ лимфоцитов, снижение абсолютного и относительного содержания CD3+, CD4+, CD8+ лимфоцитов, спонтанного и стимулированного НСТ-теста. Уровень IgA, IgM, IgG сыворотки был в пределах нормы. Локально выявлен резкий дефицит лизоцима, лактоферрина и sIgA в слюне. Лечение в течение 12 недель проводилось пробиотиками на основе бифидо- и лактобактерий, так как в 95% случаев были выявлены признаки дисбиоза кишечника. Авторы отмечают нормализацию всех показателей после 12-недельного курса [30]. В 2013 году Л. Ф. Азнабаева и Н. А. Арефьева в ткани небных миндалин изучали внеклеточную пероксидазную активность субпопуляционный состав лимфоцитов CD3+, CD4+, CD8+, CD22+, CD16+, HLA-DR, CD25+, CD71+ и IgG+-клетки с использованием моноклональных антител и иммуноферментным анализом определяли цитокины (интерферона- α и интерферона- γ) и иммуноглобулины (sIgA, IgA, IgG, IgM, IgE) слюны. У пациентов с простой формой ХТ в 70% выявлена активация интерфероновой системы, у 30% отмечалась выраженная интерфероновая недостаточность в сочетании с гиперактивностью внеклеточных пероксидаз. При рецидивирующей форме ХТ в ткани небных миндалин наблюдалось выраженное снижение количества NK-клеток (CD16+) и лимфоцитов, экспрессирующих на своей поверхности рецепторы для ростовых факторов (CD25-рецептор для IL-2). В слюне в обеих группах был увеличен уровень IgE, уровень других классов иммуноглобулинов практически не менялся. Бактериальный лизат

имудон пациенты принимали в виде рассасывания по 2 таблетки 3 раза в день в течение 10 дней. При простой форме ХТ после курса лечения отмечалась активация клеток макрофагально-фагоцитарного звена на поверхности небных миндалин, при рецидивирующей форме использование имудона способствовало дальнейшему усугублению иммунной несостоятельности небных миндалин, так как с поверхности небных миндалин исчезали макрофаги, у нейтрофилов угнеталась способность к фагоцитозу, что явилось основанием для отказа от его применения [31]. Еще в одном российском исследовании сравнивали результаты лечения ХТ в 2 группах: в первой 32 человека принимали ликопид ежедневно по 10 мг утром до еды, во второй 16 человек принимали имудон по 8 таблеток для рассасывания ежедневно с интервалом 2–3 часа. Курс консервативной терапии продолжался 10 дней. Лабораторные исследования показали угнетение фагоцитарной функции нейтрофилов, снижение фагоцитарного индекса и дисбаланс фракций сывороточных иммуноглобулинов класса А, М и G перед лечением. Положительный эффект наблюдался в первой группе, где наряду с клинической картиной отмечалось восстановление до нормы всех лабораторных показателей. При лечении имудоном аналогично с данными Л. Ф. Азнабаевой [31] произошло дальнейшее угнетение фагоцитарной активности нейтрофилов. Авторы делают выводы, что на фоне высокого бактериального обсеменения признаков дисбактериоза, местного и системного иммунодефицита небные миндалины больных хроническим тонзиллитом не справились с резко возросшей антигенной нагрузкой по распознаванию и инактивации поливалентного (14 микроорганизмов) комплекса имудона [32]. Противоположного мнения придерживались другие авторы, которые при назначении имудона при ХТ наряду с положительным клиническим эффектом наблюдали повышение IgG сыворотки при исходно повышенном уровне и тенденции к снижению IgA в слюне при исходно высоком его количестве и, наоборот, повышение его концентрации при исходно сниженных значениях этого показателя [33, 34].

Позитивный опыт приема ликопида в течение 10 дней по 1 мг сублингвально 2 раза в день демонстрирует С. В. Филатова и соавторы. Перед лечением у 30 больных с ХТ было выявлено снижение CD3+, CD4+, CD8+, CD72+, CD16+ лимфоцитов в сыворотке крови. При повторном иммунологическом исследовании через 5–20 дней после окончания терапии наряду с положительным клиническим эффектом отмечалась нормализация содержания исходно сниженных субпопуляций лимфоцитов [35]. При паратонзиллите при оценке системного иммунитета в ткани небных мин-



далин было обнаружено повышение CD4+, CD8+ и снижение CD25+ и CD95+ лимфоцитов. На следующий день после вскрытия абсцесса однократно вводили препарат иммуноглобулина иммуновенин по 25 мл внутривенно капельно, что способствовало нормализации Т-клеточного звена иммунной системы на местном уровне в небных миндалинах. Удивительным было выявление повышенного уровня sIgA и снижения уровня IgM и IgG в слюне больных паратонзиллитом. После применения иммунотерапии уровень иммуноглобулинов слюны нормализовался [36]. Был также описан опыт лечения ХТ циклофероном, что приводило к нормализации содержания изначально повышенных провоспалительных цитокинов IL-1 β и ФНО- α в сыворотке [37] и рибомунила по 3 таблетке утром натощак 4 раза в неделю в течение 3 недель первого месяца и в первые 4 дня второго и третьего месяцев. Клиническое улучшение наблюдалось в 56,6% в течение 8–12 месяцев [38].

Несмотря на то что небные миндалины являются частью MALT-системы, в настоящий момент нет единого представления как о лабораторных параметрах состояния небных миндалин в норме и при воспалении, так и о доказанном терапевти-

ческом пути их коррекции, особенно на уровне местного иммунитета. В наше время, когда в оториноларингологии получили активное развитие кохлеарная имплантация, в широкое применение вошли топические кортикостероиды для подавления воспалительного процесса полости носа и околоносовых пазух, функциональная эндоскопическая синус-хирургия с отказом от радикальных операций, проблема понимания хронического тонзиллита и роли небных миндалин в организме остается не полностью раскрытой как в нашей стране, так и за рубежом. Остается недооцененной роль небных миндалин не только как локального органа MALT-системы, но и как одного из основных производителей иммуноглобулинов всех классов для всего организма в целом. За рубежом нет опыта применения иммунорегулирующих препаратов при лечении ХТ, а в России мало комплексных исследований на эту тему в связи со сложностью дорогостоящих иммунологических лабораторных методов диагностики. Поэтому необходимы дальнейшие научные работы, которые позволят пролить свет и разобраться в интересной проблеме нарушения защитных функций небных миндалин при различных патологических состояниях и возможности их репарации.

ЛИТЕРАТУРА

1. Yamashita K., Ichimiya S., Kamekura R, Nagaya T., Jitsukawa S., Matsumiya H., Takano K., Himi T. Studies of Tonsils in Basic and Clinical Perspectives: From the Past to the Future / Himi T, Takano K (eds): Excellence in Otolaryngology. 70 Years of the Department of Otolaryngology of the Sapporo Medical University. Adv Otorhinolaryngol. Basel, Karger, 2016. Vol. 77. P. 119–124. DOI: 10.1159/000441902.
2. Карпищенко С. А., Свистушкин В. М. Хронический тонзиллит и ангина. Иммунологические и клинические аспекты. СПб.: Диалог, 2017. 264 с.
3. Попов Е. Л., Хмельницкая Н. М., Косенко В. А. Особенности определения иммунологической активности небных миндалин // Нов. оториноларингологии и логопатологии. 2000. № 4. С. 66–70.
4. Geißler K., Markwart R., Requardt R. P., Weigel C., Schubert K., Scherag A., Rubio I. Functional characterization of T-cells from palatine tonsils in patients with chronic tonsillitis // PLoS One. 2017. Sep 6. Vol. 12, N 9. e0183214. DOI: 10.1371/journal.pone.0183214.
5. Егоров В. И., Савлевич Е. Л. Место врожденного иммунитета в развитии хронического риносинусита и перспективы тактики консервативного лечения // Альманах клинической медицины. 2016. № 7 (44). С. 850–856.
6. Bowdish D. M., Davidson D. J., Hancock R. E. Immunomodulatory properties of defensins and cathelicidins // Curr Top Microbiol Immunol. 2006. Vol. 306. P. 27–66.
7. Schwaab M., Gurr A., Hansen S., Minovi A. M., Thomas J. P., Sudhoff H., Dazert S. Human beta-Defensins in different states of diseases of the tonsilla palatina // Eur Arch Otorhinolaryngol. 2010. Vol. 267, N 5. P. 821–830. DOI: 10.1007/s00405-009-1086-5
8. Brandtzaeg P. Function of mucosa associated lymphoid tissue in antibody formation // Immunol Invest. 2010. Vol. 39, N 4–5. P. 303–355. DOI: 10.3109/08820131003680369.
9. Brandtzaeg P. Immune functions of nasopharyngeal lymphoid tissue // Adv Otorhinolaryngol. 2011. Vol. 72. P. 20–24. DOI: 10.1159/000324588.
10. Brandtzaeg P. Potential of nasopharynx-associated lymphoid tissue for vaccine responses in the airways // Am J Respir Crit Care Med. 2011. Vol. 183, N 12. P. 1595–1604. DOI: 10.1164/rccm.201011-1783OC.
11. Песчаный В. Г., Сергеев М. М. Иммунология небных миндалин в норме и при хроническом тонзиллите // Рос. оториноларингология. 2012. № 3(58). С. 89–96.
12. Laichalk L. L., Hochberg D., Babcock G. J., Freeman R. B., Thorley-Lawson D. A. The dispersal of mucosal memory B cells: evidence from persistent EBV infection // Immunity. 2002. N 16. P. 745–754.
13. Савлевич Е. Л., Бродовская О. Б., Ремизова И. И., Чистякова Г. Н., Ищенко А. М., Симбирцев А. С. Клинико-иммунологическая эффективность применения новой аэрозольной формы рекомбинантного интерферона- $\alpha 2b$ в лечении больных с острыми назофарингитами // Цитокины и воспаление. 2010. № 1(9). С. 49–56.



14. Nave H., Gebert A., Pabst R. Morphology and immunology of the human palatine tonsil // *Anat Embryol (Berl)*. 2001. Vol. 204, N 5. P. 367–373.
15. Ji J., Sundquist J., Sundquist K. Tonsillectomy associated with an increased risk of autoimmune diseases: A national cohort study // *J Autoimmun*. 2016. Vol. 72. P. 1–7. DOI: 10.1016/j.jaut.2016.06.007.
16. Janszky I., Mukamal K. J., Dalman C., Hammar N., Ahnve S. Childhood appendectomy, tonsillectomy, and risk for premature acute myocardial infarction—a nationwide population-based cohort study // *Eur Heart J*. 2011. Vol. 32, N 18. P. 2290–2296. DOI: 10.1093/eurheartj/ehr137.
17. Gearry R. B., Richardson A. K., Frampton C. M., Dodgshun A. J., Barclay M. L. Population-based cases control study of inflammatory bowel disease risk factors // *J Gastroenterol Hepatol*. 2010. Vol. 25, N 2. P. 325–333. DOI: 10.1111/j.1440-1746.2009.06140.x
18. Wang Y. P., Wang M. C., Lin H. C., Lee K. S., Chou P. Tonsillectomy and the risk for deep neck infection—a nationwide cohort study // *PLoS One*. 2015. Vol. 10, N 4. e0117535. DOI: 10.1371/journal.pone.0117535.
19. Vestergaard H., Westergaard T., Wohlfahrt J., Hjalgrim H., Melbye M. Tonsillitis, tonsillectomy and Hodgkin's lymphoma // *Int J Cancer*. 2010. Aug 1. Vol. 127, N 3. 633–637. DOI: 10.1002/ijc.24973.
20. Viet Pham, M.D. Faculty Advisor: Michael Underbrink, M.D. The University of Texas Medical Branch Department of Otolaryngology Grand Rounds Presentation August 25, 2009.
21. Рязанцев С. В., Еремина Н. В., Щербань К. Ю. Современные методы лечения хронического тонзиллита // *Медицинский совет*. 2017. № 19. С. 68–72.
22. Староха А. В., Шилов Б. В., Долгун Д. А. Морфофункциональное состояние клеток небных миндалин у больных хроническим тонзиллитом // *Рос. оториноларингология*. 2007. № 1 (26). С. 3–7.
23. Шульга Л. В., Лютенко И. В., Гнездилова Е. А. Совершенствование диагностики хронического тонзиллита у детей на основе биоинформационного анализа // *Системный анализ и управление в биомедицинских системах*. 2013. Т. 12, № 4. С. 1069–1074.
24. Азаматова Э. К., Хараева З. Ф., Мальцева Г. С. Цитокиновый статус крови и миндалин у детей с хроническими тонзиллитами // *Рос. отоларингология*. 2009. № 4. С. 3–8.
25. Гавриленко Т. И., Остапко О. И., Московенко О. Д., Дуда О. В. Характеристика системного и местного иммунитета у детей с хроническим катаральным гингивитом и сопутствующим хроническим тонзиллитом // *Вестн. проблем биологии и медицины*. 2013. № 1(2). С. 292–296.
26. Гофман В. В., Дворянчиков В. В. Бактериологические и иммунологические показатели у больных хроническим тонзиллитом в современных условиях // *Рос. оториноларингология*. 2013. № 6(67). С. 34–38.
27. Кучиянц С. А., Гаппоева Э. Т., Болиева Л. З. Дифференцированные подходы к лечению хронического тонзиллита на основании данных клинико-иммунологического обследования // *Кубанский научный медицинский вестник*. 2014. № 2. С. 76–79. <https://doi.org/10.25207/1608-6228-2014-2-76-79>
28. Песчаный В. Г., Сергеев М. М., Ханферян Р. А. Клинико-иммунологические изменения у детей с хроническим тонзиллитом под влиянием фотодинамической терапии // *Рос. оториноларингология*. 2011. № 3(52). С. 121–127.
29. Сорокин О. В., Маркова Е. В., Абрамов В. В., Козлов В. А. Особенности иммунного статуса у детей с хроническим тонзиллитом // *Мед. иммунология*. 2007. № 9(6). С. 621–626; <https://doi.org/10.15789/1563-0625-2007-6-621-626>.
30. Дюков Л. А., Шульга И. А. Взаимосвязь иммунологических расстройств и нарушений микробиоценоза кишечника у больных хроническим тонзиллитом // *Рос. оториноларингология*. 2008. № 4(35). С. 98–103.
31. Азнабаева Л. Ф., Арефьева Н. А. Иммунологические аспекты хронического тонзиллита // *Вестн. оториноларингологии*. 2013. № 4 (78). С. 4–9.
32. Мальцева Г. С., Тырнова Е. В., Власова В. В., Клячко Л. Л., Косенко В. А. Опыт применения бактериальных иммуномодуляторов местного действия в лечении хронического тонзиллита // *Рос. оториноларингология*. 2004. № 3 (10). С. 63–67.
33. Фошина Е. П., Слатинова О. В., Магаршак О. О. Эффективность применения препарата Имудон у детей с хроническим фарингитом // *Вопр. современной педиатрии*. 2004. № 3(1). С. 896–888.
34. Морозова С. В. Оценка эффективности местной иммунотерапии в лечении хронического тонзиллита // *Рос. оториноларингология*. 2010. № 6(49). С. 113–115.
35. Филатова С. В., Симонова А. В., Артемьев М. Е., Голубева Н. М. Особенности клинико-иммунологического действия Ликопида при некоторых хронических заболеваниях ЛОР-органов // *Иммунология*. 2001. № 2. С. 37–42.
36. Хафизова Ф. А., Азнабаева Л. Ф., Арефьева Н. А., Трофимова Н. В. Динамика местного иммунитета небных миндалин при использовании иммуновенина в комплексном лечении паратонзиллита // *Рос. оториноларингология*. 2004. № 3. С. 91–92.
37. Деменков В. Р., Фролов В. М., Пересадин Н. А., Круглова О. В. Влияние циклоферона на цитокиновый профиль крови и продукцию провоспалительных цитокинов в культурах мононуклеаров периферической крови больных хроническим тонзиллитом // *Вестн. оториноларингологии*. 2012. № 4. С. 73–76.
38. Гаджимирзаев Г. А., Гамзатова А. А., Гаджимирзаева Р. Г., Гогурчунов М. Р. И., Гамзатова Э. Г., Мухраилова З. Т. Новые подходы к патогенетически обоснованным методам консервативного лечения хронического тонзиллита // *Рос. оториноларингология*. 2008. № 4. С. 65–69.



REFERENCES

1. Yamashita K., Ichimiya S., Kamekura R., Nagaya T., Jitsukawa S., Matsumiya H., Takano K., Himi T. Studies of Tonsils in Basic and Clinical Perspectives: From the Past to the Future. в книге Himi T, Takano K (eds): Excellence in Otolaryngology. 70 Years of the Department of Otolaryngology of the Sapporo Medical University. Adv Otorhinolaryngol. Basel, Karger, 2016;77:119-124. DOI: 10.1159/000441902
2. Karpishchenko S. A., Svistushkin V. M. Khronicheskii tonzillit i angina. Immunologicheskie i klinicheskie aspekty [Chronic tonsillitis and angina. Immunological and clinical aspects]. SPb.: Dialog, 2017;264 (in Russ.).
3. Popov E. L., Khmel'nitskaya N. M., Kosenko V. A. Osobennosti opredeleniya immunologicheskoi aktivnosti nebnnykh mindalin [Features of the definition of immunological activity of palatine tonsils]. *Novosti otorinolaringologii i logopatologii* [News of otorhinolaryngology and logopathology]. 2000;4:66-70 (in Russ.).
4. Geißler K., Markwart R., Requardt R. P., Weigel C., Schubert K., Scherag A., Rubio I. Functional characterization of T-cells from palatine tonsils in patients with chronic tonsillitis. *PLoS One*. 2017. Sep 6;12;9:e0183214. doi: 10.1371/journal.pone.0183214
5. Egorov V. I., Savlevich E. L. Mesto vrozhdennogo immuniteta v razvitií khronicheskogo rinosinusita i perspektivy taktiki konservativnogo lecheniya [The role of innate immunity in the development of chronic rhinosinusitis and perspectives of its conservative management]. *Al'manakh klinicheskoi meditsiny* [Almanach of Clinical Medicine]. 2016;7(44):850-856 (in Russ.).
6. Bowdish D. M., Davidson D. J., Hancock R. E. Immunomodulatory properties of defensins and cathelicidins. *Curr Top Microbiol Immunol*. 2006;306:27-66.
7. Schwaab M., Gurr A., Hansen S., Minovi A. M., Thomas J. P., Sudhoff H., Dazert S. Human beta-Defensins in different states of diseases of the tonsilla palatina. *Eur Arch Otorhinolaryngol*. 2010;267;5:821-830. doi: 10.1007/s00405-009-1086-5
8. Brandtzaeg P. Function of mucosa associated lymphoid tissue in antibody formation. *Immunol Invest*. 2010;39;4-5:303-355. doi: 10.3109/08820131003680369
9. Brandtzaeg P. Immune functions of nasopharyngeal lymphoid tissue. *Adv Otorhinolaryngol*. 2011;72:20-24. doi: 10.1159/000324588
10. Brandtzaeg P. Potential of nasopharynx-associated lymphoid tissue for vaccine responses in the airways. *Am J Respir Crit Care Med*. 2011;183;12:1595-1604. doi: 10.1164/rccm.201011-1783OC
11. Peschanyi V. G., Sergeev M. M. Immunologiya nebnnykh mindalin v norme i pri khronicheskom tonzillite [Immunology of palatine tonsils in norm and in chronic tonsillitis]. *Rossiiskaya otorinolaringologiya* [Russian otorhinolaryngology]. 2012;3(58):89-96 (in Russ.).
12. Laichalk L. L., Hochberg D., Babcock G. J., Freeman R. B., Thorley-Lawson D. A. The dispersal of mucosal memory B cells: evidence from persistent EBV infection. *Immunity*. 2002;16:745-754.
13. Savlevich E. L., Brodovskaya O. B., Remizova I. I., Chistyakova G. N., Ishchenko A. M., Simbirtsev A. S. Kliniko-immunologicheskaya effektivnost' primeneniya novoi aerazol'noi formy rekombinantnogo interferona- α 2b v lechenii bol'nykh s ostrymi nazofaringitami [Clinical and immunological aspects of application of the new aerosol form of recombinant interferon α 2b in the treatment of patients with acute nasopharyngitis]. *Tsitokiny i vospalenie*. 2010. № 1(9). С. 49-56 (in Russ.).
14. Nave H., Gebert A., Pabst R. Morphology and immunology of the human palatine tonsil. *Anat Embryol (Berl)*. 2001;204;5:367-373.
15. Ji J., Sundquist J., Sundquist K. Tonsillectomy associated with an increased risk of autoimmune diseases: A national cohort study. *J Autoimmun*. 2016;72:1-7. doi: 10.1016/j.jaut.2016.06.007
16. Janszky I., Mukamal K. J., Dalman C., Hammar N., Ahnve S. Childhood appendectomy, tonsillectomy, and risk for premature acute myocardial infarction--a nationwide population-based cohort study. *Eur Heart J*. 2011;32;18:2290-2296. doi: 10.1093/eurheartj/ehr137
17. Gearry R. B., Richardson A. K., Frampton C. M., Dodgshun A. J., Barclay M. L. Population-based cases control study of inflammatory bowel disease risk factors. *J Gastroenterol Hepatol*. 2010;25;2:325-333. doi: 10.1111/j.1440-1746.2009.06140.x
18. Wang Y. P., Wang M. C., Lin H. C., Lee K. S., Chou P. Tonsillectomy and the risk for deep neck infection--a nationwide cohort study. *PLoS One*. 2015;10;4:e0117535. DOI: 10.1371/journal.pone.0117535
19. Vestergaard H., Westergaard T., Wohlfahrt J., Hjalgrim H., Melbye M. Tonsillitis, tonsillectomy and Hodgkin's lymphoma. *Int J Cancer*. 2010. Aug 1;127;3:633-637. doi: 10.1002/ijc.24973
20. Viet Pham M. D. Faculty Advisor: Michael Underbrink, M.D. The University of Texas Medical Branch Department of Otolaryngology Grand Rounds Presentation August 25, 2009.
21. Ryazantsev S. V., Eremina N. V., Shcherban' K. Yu. Sovremennyye metody lecheniya khronicheskogo tonzillita [Modern methods of treatment of chronic tonsillitis]. *Meditsinskii sovet* [Medical advice]. 2017;19:68-72 (in Russ.).
22. Starokha A. V., Shilov B. V., Dolgun D. A. Morfofunktsional'noe sostoyaniye kletok nebnnykh mindalin u bol'nykh khronicheskim tonzillitom [Morphofunctional state of cells of palatine tonsils in patients with chronic tonsillitis]. *Rossiiskaya otorinolaringologiya* [Russian otorhinolaryngology]. 2007;1(26);3-7 (in Russ.).
23. Shul'ga L. V., Lyutenko I. V., Gnezdilova E. A. Sovershenstvovanie diagnostiki khronicheskogo tonzillita u detei na osnove bioinformatsionnogo analiza [Improving the diagnosis of chronic tonsillitis in children based on bioinformatics analysis]. *Sistemnyi analiz i upravlenie v biomeditsinskikh sistemakh* [System analysis and management in biomedical systems]. 2013;12;4:1069-1074 (in Russ.).
24. Azamatova E. K., Kharaeva Z. F., Mal'tseva G. S. Tsitokinovyy status krovi i mindalin u detei s khronicheskimi tonzillitami [Cytokine status of blood and tonsils in children with chronic tonsillitis]. *Rossiiskaya otolarinologiya* [Russian otorhinolaryngology]. 2009;4:3-8 (in Russ.).
25. Gavrilenko T. I., Ostapko O. I., Moskovenko O. D., Duda O. V. Kharakteristika sistemnogo i mestnogo immuniteta u detei s khronicheskim kataral'nym gingivitom i soputstvuyushchim khronicheskim tonzillitom [Characteristics of systemic and local immunity in children with chronic catarrhal gingivitis and concomitant chronic tonsillitis]. *Vestnik problem biologii i meditsiny* [Bulletin of the problems of biology and medicine]. 2013;1(2):292-296 (in Russ.).
26. Gofman V. V., Dvoryanchikov V. V. Bakteriologicheskie i immunologicheskie pokazateli u bol'nykh khronicheskim tonzillitom v sovremennykh usloviyakh [Bacteriological and immunological indicators in patients with chronic tonsillitis in modern conditions]. *Rossiiskaya otorinolaringologiya* [Russian otorhinolaryngology]. 2013;6(67):34-38 (in Russ.).
27. Kuchiyants S. A., Gappoeva E. T., Bolieva L. Z. Differentsirovannyye podkhody k lecheniyu khronicheskogo tonzillita na osnovanii dannykh kliniko-immunologicheskogo obsledovaniya [Differentiated approaches to the treatment of chronic tonsillitis on the basis of clinical and immunological examination data]. *Kubanskii nauchnyi meditsinskii vestnik* [Kuban scientific medical bulletin]. 2014;2:76-79 <https://doi.org/10.25207/1608-6228-2014-2-76-79> (in Russ.).



28. Peschanyi V. G., Sergeev M. M., Khanferyan R. A. Kliniko-immunologicheskie izmeneniya u detei s khronicheskim tonzillitom pod vliyaniem fotodinamicheskoi terapii [Clinical and immunological changes in children with chronic tonsillitis under the influence of photodynamic therapy]. *Rossiiskaya otorinolaringologiya* [Russian otorhinolaryngology]. 2011;3(52):121-127 (in Russ.).
29. Sorokin O. V., Markova E. V., Abramov V. V., Kozlov V. A. Osobennosti immunnogo statusa u detei s khronicheskim tonzillitom [Features of immune status in children with chronic tonsillitis]. *Meditsinskaya immunologiya* [Medical immunology]. 2007;9(6):621-626; <https://doi.org/10.15789/1563-0625-2007-6-621-626> (in Russ.).
30. Dyukov L. A., Shul'ga I. A. Vzaimosvyaz' immunologicheskikh rasstroistv i narushenii mikrobiotsenoza kishechnika u bol'nykh khronicheskim tonzillitom [Interrelation of immunological disorders and intestinal microbiocenosis disorders in patients with chronic tonsillitis] *Rossiiskaya otorinolaringologiya* [Russian otorhinolaryngology]. 2008;4(35):98-103 (in Russ.).
31. Aznabaeva L. F., Aref'eva N. A. Immunologicheskie aspekty khronicheskogo tonzillita [Immunological aspects of chronic tonsillitis]. *Vestnik otorinolaringologii* [Vestnik of otorhinolaryngology]. 2013;4(78):4-9 (in Russ.).
32. Mal'tseva G. S., Tyrnova E. V., Vlasova V. V., Klyachko L. L., Kosenko V. A. Opyt primeneniya bakterial'nykh immunomodulyatora mestnogo deistviya v lechenii khronicheskogo tonzillita [Experience of using bacterial immunomodulator of local action in the treatment of chronic tonsillitis]. *Rossiiskaya otorinolaringologiya* [Russian otorhinolaryngology]. 2004;3(10):63-67 (in Russ.).
33. Foshina E. P., Slatinova O. V., Magarshak O. O. Effektivnost' primeneniya preparata Imudon u detei s khronicheskim faringitom [The effectiveness of the drug Imudon in children with chronic pharyngitis]. *Voprosy sovremennoi pediatrii* [Questions of modern pediatrics];2004;3(1):896-888 (in Russ.).
34. Morozova S. V. Otsenka effektivnosti mestnoi immunoterapii v lechenii khronicheskogo tonzillita [Evaluation of the effectiveness of local immunotherapy in the treatment of chronic tonsillitis]. *Rossiiskaya otorinolaringologiya* [Russian otorhinolaryngology]. 2010;6(49):113-115 (in Russ.).
35. Filatova C. V., Simonova A. V., Artem'ev M. E., Golubeva N. M. Osobennosti kliniko-immunologicheskogo deistviya Likopida pri nekotorykh khronicheskikh zabol'vaniyakh LOR-organov [Features of the clinical and immunological action of Lycopodium in certain chronic diseases of ENT organs]. *Immunologiya* [Immunology];2001;2:37-42 (in Russ.).
36. Khafizova F. A., Aznabaeva L. F., Aref'eva N. A., Trofimova N. V. Dinamika mestnogo immuniteta nebnnykh mindalin pri ispol'zovanii immunovenina v kompleksnom lechenii paratonzillita [Dynamics of local immunity of palatine tonsils when using immunonin in complex treatment of paratonsillitis]. *Rossiiskaya otorinolaringologiya* [Russian otorhinolaryngology]. 2004;3:91-92 (in Russ.).
37. Demenkov V. R., Frolov V. M., Peresadin N. A., Kruglova O. V. Vliyanie tsikloferona na tsitokinovy profil' krovi i produktsiyu provospalitel'nykh tsitokinov v kul'turakh mononuklearov perifericheskoi krovi bol'nykh khronicheskim tonzillitom [The effect of cycloferon on the cytokine blood profile and the production of proinflammatory cytokines in cultures of peripheral blood mononuclear cells in patients with chronic tonsillitis]. *Vestnik otorinolaringologii* [Vestnik of otorhinolaryngology];2012;4:73-76 (in Russ.).
38. Gadzhimirzaev G. A., Gamzatova A. A., Gadzhimirzaeva R. G., Gogurchunov M-R. I., Gamzatova E. G., Mikhraилоva Z. T. Novye podkhody k patogeneticheski obosnovannym metodam konservativnogo lecheniya khronicheskogo tonzillita [New approaches to pathogenetically substantiated methods of concurrent treatment of chronic tonsillitis]. *Rossiiskaya otorinolaringologiya* [Russian otorhinolaryngology];2008;4:65-69.

Савлевич Елена Леонидовна – кандидат медицинских наук, доцент, Центральная государственная медицинская академия Управления делами Президента РФ (121359, Россия, Москва, ул. Маршала Тимошенко, д. 19, стр. 1А); тел. +7-925-374-46-37, e-mail: savllena@gmail.com

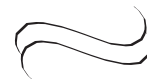Козлов Владимир Сергеевич – доктор медицинских наук, профессор, Центральная государственная медицинская академия Управления делами Президента РФ (121359, Россия, Москва, ул. Маршала Тимошенко, д. 19, стр. 1А); тел. +7-915-179-36-99, e-mail: vladimir_kozlov@mail.ru

Анготоева Ирина Борисовна – кандидат медицинских наук, доцент, Российская медицинская академия последипломного образования (123242, Россия, Москва, Баррикадная ул., д. 2/1); тел. +7-926-224-81-83, e-mail: angotoeva@mail.ru

Elena L. Savlevich – MD Candidate, Research Associate, Central State Medical Academy, Administrative Directorate of the President of the Russian Federation (Russia, 121359, Moscow, 19, bld. 1A, Marshala Timoshenko str.); tel.: +7-925-374-46-37, e-mail: savllena@gmail.com

Vladimir S. Kozlov – MD, Professor of Federal State Budgetary Institution of Supplementary Vocational Education Central State Medical Academy, Administrative Directorate of the President of the Russian Federation (Russia, 121359, Moscow, 19, bld. 1A, Marshala Timoshenko str.); tel.: +7-915-179-36-99, e-mail: vladimir_kozlov@mail.ru

Irina B. Angotoeva – MD, Research Associate, Russian Medical Academy of Continuing Postgraduate Education (Russia, 123242, Moscow, 2/1, Barrikadnaya str.); tel.: +7-926-224-81-83, e-mail: angotoeva@mail.ru



ВЕДЕНИЕ ВЗРОСЛЫХ БОЛЬНЫХ МУКОВИСЦИДОЗОМ С ПОЛИПОЗНЫМ РИНОСИНУСИТОМ

Свистушкин В. М.¹, Амелина Е. Л.², Шумкова Г. Л.¹, Красовский С. А.², Синьков Э. В.¹

¹ Первый Московский государственный медицинский университет им. И. М. Сеченова»
Минздрава России (Сеченовский университет),
119991, Москва, Россия

(Ректор – академик РАН, профессор, доктор медицинских наук П. В. Глыбочко)

² НИИ пульмонологии ФМБА России

(Врио директора – профессор, доктор медицинских наук К. А. Зыков)

THE MANAGEMENT OF ADULT PATIENTS WITH MUCOVISCIDOSIS ASSOCIATED WITH POLYPOUS RHINOSINUSITIS

Svistushkin V. M.¹, Amelina E. L.², Shumkova G. L.¹, Krasovskii S. A.², Sin'kov E. V.¹

¹ I. M. Sechenov First Moscow State Medical University, Ministry of Healthcare
of the Russian Federation (Sechenov University), Moscow, 119991, Russia

² Research Institute of Pulmonology, Federal Medico-Biological Agency of Russia,
Moscow, 101000, Russia

Среди заболеваний ЛОР органов больных муковисцидозом доминирует полипозный риносинусит. Он появляется с возраста 8 месяцев и приобретает хроническое течение. Застой инфицированной густой слизи в околоносовых пазухах и нарушение носового дыхания усугубляет тяжесть состояния пациентов. Необходимо своевременное обследование и лечение ПРС, заключающееся в восстановлении аэрации околоносовых пазух и мукоцилиарного транспорта, в борьбе с хронической инфекцией в области верхних дыхательных путей. В хирургическом лечении методом выбора является расширенная FESS. Эта методика позволяет сохранить анатомию лицевого отдела черепа и обеспечить дренаж околоносовых пазух. Полипозный риносинусит у больных муковисцидозом часто рецидивирует. Наблюдение ЛОР-врачом и консервативное лечение полипозного риносинусита должно продолжаться всю жизнь. Необходимо постоянное использование местной муколитической и антибактериальной терапии. Методом доставки лекарственных средств может служить компрессорный ингалятор с режимом для околоносовых пазух.

Ключевые слова: муковисцидоз, полипозный риносинусит, патогенез, ингаляционные антибиотики, дорназа альфа, полипотомия.

Библиография: 49 источников.

Polypous rhinosinusitis (PRS) is the predominant ENT disorder in the patients with mucoviscidosis. It may occur in 8 months old children and soon become a chronic condition. The congestion of infected thick mucus in paranasal sinuses and the nasal breathing obstruction worsen the severity of the patients' condition. Therefore, timely examination and treatment of PRS in the form of restoration of paranasal sinus aeration and mucociliary clearance are necessary to overcome the chronic infection of the upper respiratory tract. In surgical treatment, the expanded functional endoscopic sinus surgery (FESS) is the method of choice. This method provides the preservation of facial skull anatomy and the drainage of paranasal sinuses. Polypous rhinosinusitis in the patients with mucoviscidosis often recurs. Therefore, such patients need lifelong follow up by an ENT doctor and the conservative treatment of polypous rhinosinusitis. Topical mucolytic and antibacterial therapy is also necessary. Compression inhalator with the mode for paranasal sinuses may serve as a method of medications delivery.

Key words: mucoviscidosis, polypous rhinosinusitis, pathogenesis, inhaled antibiotics, dornase alfa, polypotomy.

Bibliography: 49 sources.

Муковисцидоз (МВ) – это самое распространенное в мире моногенное заболевание с тяжелым течением и прогнозом. Благодаря достижениям современной медицины средняя продолжитель-

ность жизни пациентов с МВ в настоящее время в мире превысила 40 лет [1, 2]. Причиной развития МВ на молекулярном уровне являются мутации гена МВТР (CFTR) – муковисцидоз-зависимого

трансмембранного регулятора (cystic fibrosis transmembrane regulator), являющегося мембранным белком, располагающимся на поверхности большинства эпителиальных клеток и функционирующим как цАМФ-зависимый хлорный канал. При нарушении или полном отсутствии функционирования МВТР наступает сгущение всех видов слизистых секретов организма, что выражается в нарушении работы большинства органов и систем. В России, по данным разных авторов, выявлено более 80 различных мутаций гена МВТР. В зависимости от механизма нарушения функции МВТР мутации его гена делятся на 5 классов. Мутации I–III классов (тяжелые) значительно больше нарушают функцию данного протеина, чем IV и V (мягкие), и это сказывается на тяжести клинических проявлений заболевания [2]. Самой распространенной мутацией в мире и в нашей стране является «тяжелая» F508del: в целом по России ее аллельная частота равна 52,21%, в Москве 53,05% [3]. Данная мутация приводит к нарушению синтеза молекулы МВТР и вызывает раннее развитие тяжелых кишечных и легочных проявлений МВ. Ученые разных стран неоднократно пытались выявить «синоназальный» генотип муковисцидоза, однако выводы, сделанные на основании небольших выборок пациентов, являются разноречивыми и не позволяют говорить о взаимосвязи тяжести мутации и тяжести клинических проявлений риносинусита [2, 4–7]. Генетические исследования X. Wang показали, что мутации МВТР разных классов, приводящие к муковисцидозу, являются главным predisposing фактором патологии околоносовых пазух [8].

Основной патологией ЛОР органов у больных МВ является полипозный риносинусит (ПРС), который со временем в 100% случаев приобретает хроническое течение [4, 5, 9, 10], у взрослых больных принимая форму полипозно-гнойного пансинусита. Самое раннее упоминание о полипах полости носа при МВ относится к 1959 г. М. Н. Lurie при осмотре 650 пациентов с МВ разного возраста обнаружил у 43 из них полипы носа. Настораживающими в этом отношении признаками являлись изменение формы лицевого скелета – расширение переносицы и тенденция к рецидивирующему течению болезни [2]. Только в 2000-х годах исследования в этой области продолжались.

Респираторный эпителий, покрывающий поверхность верхних и нижних дыхательных путей, имеет одинаковое строение. Следовательно, у пациентов с муковисцидозом (МВ) наряду с бронхиальным деревом в воспалительный процесс вовлекаются верхние отделы дыхательных путей, при этом развивается хронический риносинусит (ХРС), который снижает качество жизни, ухудша-

ет прогноз и усугубляет бронхолегочную патологию. Нормальные механизмы эвакуации слизи (ее реологические свойства – вязкотекучесть, разделение слоев гель-золь, наличие мукоцилиарного клиренса) из полости носа и околоносовых пазух у таких больных полностью блокированы. Вследствие неполноценности механизмов защиты эпителия слизистой оболочки при МВ имеет место ранняя колонизация дыхательных путей гноеродными бактериями с формированием биопленок [2, 5, 9]. Склонность к асептическому воспалению, усиление иммунного ответа и незавершенный фагоцитоз с распадом фагоцитов приводят к скоплению вязкого содержимого во всех анатомических резервуарах, которыми являются как бронхоэктазы, так и околоносовые пазухи и полость носа [5, 11]. Тяжесть ХРС усугубляется с течением времени и напрямую коррелирует с возрастом больного. При риноскопическом обследовании выявляются отличительные черты МВ – гипертрофированные застойные синюшно-багровые нижние носовые раковины в сочетании с гнойным риносинуситом.

Однозначных литературных данных о частоте распространения другой патологии со стороны ЛОР органов у пациентов с МВ нет. Некоторые виды заболеваний описываются в связи с хроническим воспалением пазух носа. При этом такие проявления, как искривление перегородки носа, аденоиды являются predisposing факторами к развитию хронического риносинусита, встречаясь среди больных МВ с той же частотой, что и в общей популяции. Такая патология, как тубоотиты, хронические ларингиты, наоборот, является следствием инфекции, персистирующей в полости носа и околоносовых пазух.

По данным исследователей Британской академии офтальмологии и отоларингологии, 4% больных МВ имеют нарушения слуха, чаще – кондуктивного характера, связанные с экссудативным средним отитом и дисфункцией слуховой трубы [12]. На фоне широкого применения аминогликозидных антибиотиков при МВ нейросенсорная потеря слуха является ожидаемым осложнением, однако, как показали исследования В. В. Барияк (2012), В. Forman-Franco (1979) и W. Fritze (1973), хроническая нейросенсорная тугоухость среди пациентов с МВ встречается не чаще, чем среди всего остального населения [13–15].

Хронический тонзиллит и фарингит у больных МВ встречается крайне редко [5]. Эта патология не характерна для больных МВ, что связано с постоянным проведением пациентам местной и системной антибактериальной терапии.

Полипозный риносинусит. По данным К. Oomen с соавторами, поражение легких и синоназальной области при МВ встречается в 90–100% случаев [9]. Практически у всех больных МВ ком-



пьютерная томография пазух носа демонстрирует характерные для МВ воспалительные изменения. По данным регистра, в России полипозные изменения полости носа и околоносовых пазух были диагностированы в 2015 г. у 19,6% пациентов и уже у 20,46% за 2016 г. Из них за 2015 г. – у 18,8% детей, за 2016 г. – у 18,95%. У взрослых за 2015 г. полипы носа были выявлены в 23,9% случаев, за 2016 г. – в 28,8%. Таким образом, у пациентов с МВ очевидна тенденция увеличения доли хронического полипозного полисинусита с возрастом. Полипоз полости носа и околоносовых пазух является подгруппой хронического риносинусита и в целом составляет 20,26% от общего количества различных осложнений МВ за 2016 г. [3].

По данным EPOS (Европейского документа по риносинуситу и назальному полипозу), в 2012 г. у 40% больных МВ выявлены полипы носа. Частота встречаемости назального полипоза у пациентов с МВ, по литературным данным, оценивается в 67% и зависит от возраста. Пик роста полипов приходится на возрастной интервал от 4 до 12 лет, а после 20 лет встречается реже [5, 16, 17]. Распространенность назального полипоза варьирует у детей от 6 до 48%. Для детей до 10 лет частота полипов носа составляет 15,2% [18–21]. По данным исследования М. С. Berkhout с соавторами [4], распространенность риносинусита у взрослых пациентов с МВ оценивается в 63%, среди них назальный полипоз встречается в 25% случаев.

Микробная контаминация верхних дыхательных путей. Современных ученых интересует вопрос взаимовлияния микробиоты пазух носа и легких у пациентов с МВ. G. Herriksson с соавт. (2002) подтверждают более высокую частоту инфицирования синегнойной палочкой нижних отделов дыхательных путей у больных муковисцидозом с ХРС, чем без него, а также рассматривают постназальный затек как наиболее важную причину развития инфекции в легких [10]. При этом микробиом пазух носа и мокроты у одного и того же пациента могут существенно различаться (совпадают по составу в 50% случаев). Даже при схожести флоры верхних и нижних дыхательных путей по видовому составу различия в чувствительности к антибиотикам бактерий верхних и нижних дыхательных путей очень высоки (40–50%) [22]. Наиболее характерные возбудители хронических риносинуситов у пациентов с МВ – *S. aureus* (у детей и взрослых) и *Ps. aeruginosa* (у взрослых) [2, 5, 22–25]. По данным, полученным J. Godoy в 2011 г. и М. Berkhout в 2013 г., синегнойная палочка высеивается из отделяемого верхних дыхательных путей (ВДП) в 48–57% случаев, это самый часто высеиваемый из ВДП микроорганизм. Также установлено, что *P. aeruginosa* в 4% случаев продолжает высеиваться из ВДП после

успешной эрадикации ее из легких и требует контроля и последующего лечения [22, 25]. Другие бактерии, колонизирующие околоносовые пазухи пациентов с МВ: *Haemophilus influenzae*, *Burkholderia cepacia complex*, *Achromobacter xylooxidans* и *Stenotrophomonas maltophilia*, *Escherichia coli*, *Acinetobacter sp.* Широко распространены также а-стрептококки и анаэробы. [2, 5, 22, 26–28]. Грибковая флора включает *A. fumigatus*, *Bipolaris spp.*, *Exserohilum spp.*, *Penicillium spp.* и *Candida* [29]. По данным В. Rosenstein, *Aspergillus spp.* обнаруживаются в аспиратах из пазух более чем 40% взрослых больных МВ [30]. Методы ПЦР-диагностики наравне с культуральными методами все чаще применяются при обследовании образцов из дыхательных путей больных МВ. Материал для исследования необходимо забирать из полостей пазух носа путем промывания или активной аспирации.

Патогенез ПРС. Роль аллергии в патофизиологии полипозного риносинусита (ПРС) у пациентов с МВ неясна. Статистически процент атопии у пациентов с МВ с полипами носа не отличается от такового без полипов носа и не отличается от данных по общей популяции [31, 32]. В целом основным механизмом формирования полипов полости носа принято считать перестройку слизистой оболочки в результате хронического воспаления аллергического (эозинофильного) характера в 80% случаев и в 20% нейтрофильного (неаллергического). При развитии полипоза у больных МВ, вероятнее всего, имеют место оба пути, однако нейтрофильное воспаление играет решающую роль. Изменение вязкоэластических свойств слизи является решающим фактором в развитии ПРС. Вязкая слизь понижает подвижность ресничек эпителия, обуславливая обструкцию, способствующую развитию локальной инфекции и хронического воспаления с перестройкой эпителия. Это сопровождается массивным притоком нейтрофилов и Th1-лимфоцитов с выделением цитокинов и других провоспалительных медиаторов: IL-1, IL-3, IL-6, IL-8, фактора некроза опухоли TNF-альфа, молекул межклеточной адгезии ICAM-1. Патогенные бактерии сенсibiliзируют эпителий к TNF-альфа, что приводит к его массивной деструкции собственными фагоцитами, что усугубляет воспалительный процесс. Имеет место инактивация местного иммунитета (антимикробных протеинов: человеческого β-дефенсина-3 и кателицидин-связанного пептида LL-37, назального и бронхопульмонального протеина SPLUNC-1) [5, 9, 11, 20, 33, 34].

Жалобы. При инфекционном воспалении околоносовых пазух, чаще в виде пансинусита, у пациентов встречаются такие жалобы, как назальная обструкция, отделяемое из носа, потеря или снижение обоняния, головная боль разлитого

го характера, локальные головные боли (в проекции околоносовых пазух), постназальный затек. Большинство авторов указывают на эти симптомы, как на важнейшие отоларингологические признаки хронического синусита и назального полипоза. Также имеют место понижение толерантности к физической нагрузке различной степени, храп, осиплость голоса [5, 9, 13, 21, 31].

Обследование. При осмотре пациента выявляются деформация лицевого скелета, расширение корня носа, проптоз [5, 9, 31]. Передняя риноскопия и эндоскопическое исследование позволяют выявить застои и гиперемии слизистой носа, количество и характер отделяемого из носа (серозное, слизистое, гнойное, кровянистое) и локализовать место поступления отделяемого в полость носа, при выявлении полипов определить их характер и размер, диагностировать медиальное выпячивание латеральной стенки полости носа [9–11, 35–37].

Для диагностики ПРС при МВ применяются мультиспиральная компьютерная томография (МСКТ), конусно-лучевая КТ (КЛКТ) и, реже, МРТ. Рентгенологические изменения у пациентов с МВ определяются в очень раннем возрасте даже в случаях бессимптомного течения. 90–100% пациентов старше 8 месяцев уже имеют подтверждающие данное заболевание рентгенологические признаки, КТ-изображения показывают заполненные тотально околоносовые синусы [21, 38]. Это имеет большое значение, поскольку отсутствие таких изменений является основанием усомниться в диагнозе МВ. У взрослых могут встречаться такие специфические признаки, как: гипоплазия лобных и клиновидных пазух, деминерализация крючковидного отростка, медиальное выпячивание латеральной стенки полости носа. Существует несколько томографических изменений, общих для пациентов с МВ, и триада, описанная Nishioka, сочетает следующие признаки: распространенный синоназальный полипоз, аплазия или гипоплазия лобных пазух, медиальный пролапс латеральной стенки полости носа. Характерная для этой патологии гипоплазия околоносовых пазух развивается в результате вторичных нарушений роста вследствие хронических инфекций и рано развившегося воспалительного процесса. Узурация кости латеральной стенки полости носа предположительно является следствием остеоита или давления, оказываемого полипами или утолщенной слизистой медиальной стенкой пазухи, приводящего к формированию псевдомucoцеле. Наличие аплазии лобных пазух, а также затенения верхнечелюстных и решетчатых пазух более чем в 75% случаев были оценены как патогномичный симптом МВ. Присутствие горизонтальных уровней жидкости в пазухах у данных пациентов очень редко, возможно, вслед-

ствие длительного течения заболевания и очень высокой вязкости слизи, которая заполняет околоносовые пазухи [5, 21, 34, 35, 37–39].

Большинство пациентов с МВ имеют сниженное обоняние, которое полностью отсутствует у 8,6% [40].

Лечение ПРС. Консервативное лечение включает системную антибактериальную и противогрибковую терапию с учетом чувствительности возбудителей. Показано постоянное курсовое применение ингаляционных кортикостероидов (мометазон). Важная часть консервативного лечения – топические препараты, которые доставляются в полости пазух носа при помощи компрессорного ингалятора с режимом для пазух носа (PARI SINUS). Препаратами для местного воздействия являются муколитики (дорназа альфа, гипертонический раствор 3–7% – по 3 мл 1 или 2 раза в сутки), они должны поступать в полости пазух носа ежедневно, компенсируя природный недостаток вязкости слизи при МВ. Ингаляционная антибактериальная терапия, также доставляемая в пазухи через PARI SINUS, является методом эрадикации возбудителей (используются разрешенные к внутрисполостному введению препараты: тобрамицин 300 мг в сутки, тиамфеникол 1 г в сутки – курсами по 28 дней с перерывами 28 дней, при этом курсы ингаляций пазух носа и легких не должны совпадать) [5, 41–48].

Хирургическое лечение ПРС. При МВ у пациентов имеется очень высокий уровень инфицирования околоносовых пазух и полости носа. Цель хирургического лечения – восстановить носовое дыхание и создать условия для адекватного дренирования околоносовых пазух на максимально долгий срок. Изолированная полипотомия проводится лишь в том случае, когда ввиду общего состояния пациента время проведения операции и ее объем ограничены [5]. По мнению большинства исследователей, у детей до 16 лет радикальное объединение всех околоносовых пазух и полости носа с удалением носовых раковин и разрушением анатомического каркаса для роста черепа отрицательно сказывается на формировании лицевого скелета. Это может нарушить его пропорции и привести к изменению внешнего вида лица, а также структуры и функции полости носа и околоносовых пазух. В результате радикальной операции могут возникнуть опущение орбит и гипоплазия околоносовых пазух [39]. Эндоскопическая функциональная риносинусхирургия (FESS – Functional Endoscopic Sinus Surgery) – малоинвазивный, органосохраняющий, физиологичный метод хирургического лечения заболеваний носа и околоносовых пазух, который широко применяется в настоящее время во всем мире. Рекомендован расширенный эндоскопический подход с расширением соустьев пазух и



максимальным устранением костных выступов в их областях для обеспечения хорошего дренажа пазух и профилактики рубцового процесса. Хорошо зарекомендовали себя промывания пазух растворами антибиотиков через одноразовые катетеры 1 раз в месяц в послеоперационном периоде [5].

Радикальная хирургия при ПРС показана при осложненном синусите (внутричерепные и орбитальные осложнения), при отсутствии эффекта от FESS, при технической недоступности оперируемой зоны.

FESS проводится пациентам с МВ с сохраняющейся назальной обструкцией на фоне проводимого консервативного лечения, а также в тех случаях, когда имеются эндоскопические признаки анатомической обструкции, имеет место взаимосвязь между синоназальными симптомами и обострениями легочной патологии, особенно перед трансплантацией легких, при жалобах на головную боль разлитого характера или при на-

личии локальной головной боли в проекции пазух носа, понижающих качество жизни. Точные показания к проведению хирургического лечения выявляются при КТ-исследовании пазух носа, оно имеет целью восстановить нормальное носовое дыхание и функцию соустьев пазух носа, максимально уменьшить объем полипозной ткани в пазухах [5, 49]. Далее пациенты должны использовать метод ингаляционной терапии для эрадикации возбудителей инфекций и восстановления мукоцилиарного клиренса.

Несмотря на регулярно проводимую базисную терапию, гнойный риносинусит часто рецидивирует, и бессимптомный период после проведенного лечения в среднем длится от 1 до 4 лет [36, 38]. Пациенты, которым была предварительно выполнена FESS перед трансплантацией легкого, имели более низкую бактериальную обсемененность в околоносовых пазухах, которая коррелировала с понижением содержания бактериальных культур в лаважной бронхиоальвеолярной жидкости [50].

Выводы

ЛОР-патология не является основной причиной летальности у больных МВ, но влечет за собой увеличение смертности таких больных. Схемы лечения инфекций верхних отделов дыхательных путей при МВ требуют дальнейшей разработки, что относится к совершенствованию консервативных методов лечения, дальнейшему развитию способов и объема хирургического воздействия.

ЛИТЕРАТУРА

1. Tandon R., Derkay C. Contemporary Management of Rhinosinusitis and Cystic Fibrosis // *Curr Opin Otolaryngol Head Neck Surg*. 2003. Vol. 11(1). P. 41–44.
2. Капранов Н. И., Каширская Н. Ю. Муковисцидоз. М.: Медпрактика-М, 2014. 672 с.
3. Красовский С. А., Черняк А. В., Воронкова А. Ю. [и др.]. Регистр больных муковисцидозом в Российской Федерации. М.: Медпрактика-М, 2018. 64 с.
4. Berkhout M. C., Van Rooden C. J., Rijntjes E. [et al.]. Sinonasal manifestations of cystic fibrosis: A correlation between genotype and phenotype? // *J Cyst Fibr*. 2014. N 13. P. 442–448.
5. Hamilos D. L. Nasal and sinus problems in cystic fibrosis patients. In: Bachert C, Bourdin A, Chanez P. *The Nose and Sinuses in Respiratory Disorders (ERS Monograph)*. Sheffield, European Respiratory Society. 2017. P. 48–66 [https://doi.org/10.1183/2312508X.10009616].
6. McKone E., Goss C., Aitken M. CFTR genotype as a predictor of prognosis in cystic fibrosis // *Chest*. 2006. Vol. 130, N 5. P. 1441–1447.
7. Woodworth B. A., Ahn C., Flume P. A., Schlosser R. J. The delta F508 mutation in cystic fibrosis and impact on sinus development // *Am j rhinol allergy*. 2007. Vol. 21, N 1. P. 122–127.
8. Wang X., Moylan B., Leopold D. [et al.]. Mutation in the gene responsible for cystic fibrosis and predisposition to chronic rhinosinusitis in the general population // *JAMA* 2000 Oct. 11. Vol. 284(14). P. 1814–1819.
9. Oomen K. P., April M. M. Sinonasal manifestations in cystic fibrosis // *International Journal of Otolaryngology*. 2012. P. 789572–789572.
10. Henriksson G., Westrin K. M., Karpati F. [et al.]. Nasal polyps in cystic fibrosis: clinical endoscopic study with nasal lavage fluid analysis // *Chest*. 2002. Vol. 121, N 1. P. 40–47.
11. Свистушкин В. М., Никифорова Г. Н., Пшонкина Д. М. Некоторые аспекты проблемы хронического риносинусита. Лечащий врач, медицинский научно-практический портал. <https://www.lvrach.ru/2017/10/15436816/>
12. Jerger J., Neely J. G. Audiometric testing // *Arch Otolaryngology*. 1971. N 93. P. 111–112.
13. Барияк В. В. Состояние слуха у детей, больных муковисцидозом: автореф. дис. ... канд. мед. наук. М., 2012. 29 с.
14. Forman-Franco B., Abramson A. L., Gorvov J. D., Stein T. Cystic fibrosis and hearing loss // *Arch Otolaryngology*. 1979. N 105. P. 338–342.
15. Fritze W., Gotz M., Stur O., Zweymuller E. Hearing defects in cystic fibrosis. 1973. N 114. P. 111–118.
16. Thomé D. C., Tomikowa S. O., Romano F. [et al.]. Manifestações nasossinusais em pacientes com fibrose cística (FC) // *Jornal Brasileiro de Pneumologia*. 2006. Vol. 32, N 1. P. 5.
17. Steinke J. W., Payne S. C., Chen P. G. [et al.]. Etiology of nasal polyps in cystic fibrosis: not a unimodal disease // *Annals of Otolaryngology, Rhinology and Laryngology*. 2012. Vol. 121, N 9. P. 579–586.



18. Cimmino M., Cavaliere M., Nardone M. [et al.]. Clinical characteristics and genotype analysis of patients with cystic fibrosis and nasal polyposis // *Clinical Otolaryngology Allied Sci.* 2003. Vol. 28, N 2. P. 125–132.
19. Schwachman H., Kulczycki L. L., Mueller H. L. [et al.]. Nasal polyposis in patients with cystic fibrosis // *Pediatrics* 1962. N 30. P. 389–401.
20. Henriksson G., Hestrin K. M., Karpati F. [et al.]. Nasal Polyps in Cystic Fibrosis // *Chest.* 2002. N 121. P. 40–47.
21. Berkhout M. C., Klerx-Melis F., Fokkens W. J. [et al.]. CT-abnormalities, bacteriology and symptoms of sinonasal disease in children with cystic fibrosis // *J Cyst Fibros* 2016. N 15. P. 816–824.
22. Berkhout M. C., Rijntjes E., El Bouazzaoui L. H. [et al.]. Importance of bacteriology in upper airways of patients with Cystic Fibrosis // *J Cyst Fibros* 2013. N 12. P. 525–529.
23. Чернуха М. Ю., Аветисян Л. Р., Шагинян И. А. [др.]. Алгоритм микробиологической диагностики хронической инфекции легких у больных муковисцидозом. М.: Медпрактика-М, 2016. 72 с.
24. Muhlebach M. S., Miller M. B., Moore C. [et al.]. Are lower airway or throat cultures predictive of sinus bacteriology in cystic fibrosis? // *Pediatr Pulmonol.* 2006. Vol. 41, N 5. P. 445–451.
25. Godoy J. M., Godoy A. N., Ribalta G. [et al.]. Bacterial pattern in chronic sinusitis and cystic fibrosis // *Otolaryngology–Head and Neck Surgery.* 2011. P. 145–146.
26. Boutin S., Graeber S. Y., Weitnauer M. Comparison of Microbiomes from Different Niches of Upper and Lower Airways in Children and Adolescents with Cystic Fibrosis // *Journal of Cystic Fibrosis* 2010. Vol. 10, N 5. P. 121–125.
27. Чернуха М. Ю., Шагинян И. А., Капранов Н. И., Алексеева Г. В., Каширская Н. Ю., Аветисян Л. Р., Семькин С. Ю., Данилина Г. А., Поликарпова С. В., Пивкина Н. В. Персистенция *Burkholderia cepacia* у больных муковисцидозом // *ЖМЭИ.* 2012. № 4. С. 93–98.
28. Johansen H. K., Aanaes K., Pressler T. [et al.]. Colonisation and infection of the paranasal sinuses in cystic fibrosis patients is accompanied by a reduced PMN response // *J Cyst Fibr* 2012. Vol. 11, N 6. P. 525–531.
29. Wise S. K., Kingdom T. T., McKean L. [et al.]. Presence of Fungus in Sinus Cultures of Cystic Fibrosis // *American Journal of Rhinology.* 2005. Vol. 19, N 1. P. 47–51.
30. Rosenstein B. J., Cutting G. R. The diagnosis of cystic fibrosis: a consensus statement // *Journal of Pediatrics.* 1998. Vol. 132. P. 589–595.
31. Nick J. A., Rodman D. M. Manifestations of Cystic Fibrosis Diagnosed in Adulthood // *Curr Opinion Pulm Med.* 2005. Vol. 11, N 6. P. 513–518.
32. Mainz J. G., Koitschev A. Pathogenesis and management of nasal polyposis in cystic fibrosis // *Curr Allergy Asth Reports.* 2012. Vol. 12, N 2. P. 163–174.
33. Steinke J. W., Spencer D. Ph., Payne C. [et al.]. Etiology of Nasal Polyps in Cystic Fibrosis: Not a Unimodal Disease // *Ann Otol Rhinol Laryngol.* 2012. Vol. 121, N 9. P. 579–586.
34. Eggesbø H. B., Søvik S., Dølvik S. [et al.]. CT Characterization of Inflammatory Paranasal Sinus Disease in Cystic Fibrosis // *Acta Radiologica.* 2002. Vol. 43, N 1. P. 21–28.
35. Bock J. M., Schien M., Fischer C. Importance to question sinonasal symptoms and to perform rhinoscopy and rhinomanometry in cystic fibrosis patients // *Pediatr Pulmonol.* 2017. Vol. 39, N 1. P. 11–14.
36. Tandon R., Derkay C. Contemporary Management of Rhinosinusitis and Cystic Fibrosis // *Curr Opin Otolaryngol Head Neck Surg* 2003. Vol. 11, N 1. P. 41–44.
37. Albritton F. D., Kingdom T. T. Endoscopic Sinus Surgery in Patients with Cystic Fibrosis: an Analysis of Complications // *Amer J Rhinol.* 2000. Vol. 14, N 6. P. 379–385.
38. Krzeski A., Kapiszewska-Dzedzej D., Jakubczyk J. Extent of Pathological Changes in the Paranasal Sinuses of Patients with Cystic Fibrosis: CT Analysis // *Amer J Rhinol* 2001. Vol. 15, N 3. P. 207–210.
39. Пискунов И. С., Пискунов В. С. Клиническая анатомия решетчатой и клиновидной костей и формирующихся в них пазух. Курск: ГОУ ВПО КГМУ Росздрава, 2011. С. 22–41.
40. Aitken M. L., Martinez S., McDonald G. J. [et al.]. Sensation of smell does not determine nutritional status in patients with cystic fibrosis // *Pediatr Pulmonol.* 1997. N 24. P. 52–56.
41. Мартынова И. В. Особенности течения хронического риносинусита и его клиническое значение в патологии нижних дыхательных путей у детей с муковисцидозом: автореф. дис. ... канд. мед. наук. М., 2012. 25 с.
42. Полипозный риносинусит. КР-316: клинические рекомендации. Национальная ассоциация оториноларингологов. М., 2016. 12 с. <http://glav-otolar.ru/klinicheskie-rekomendaczii>
43. Рязанцев С. В. Принципы этиопатогенетической терапии острых синуситов: методические рекомендации. СПб: Полифорум Групп, 2014. 40 с.
44. Jochen G. Sino nasal inhalation of isotonic versus hypertonic saline (6.0%) in CF patients with chronic rhinosinusitis – Results of a multicenter, prospective, randomized, double-blind, controlled trial // *J Cyst Fibr.* 2016. Vol. 15, N 6. P. 57–66.
45. Mainz J. G., Schien C., Schiller I. [et al.]. Sinonasal inhalation of dornase alfa administered by vibrating aerosol to cystic fibrosis patients: a double-blind placebo-controlled cross-over trial // *Journal of Cystic Fibrosis.* 2014. N 13. P. 461–470.
46. Mainz J. G., Schädlich K., Schien C. [et al.]. Sinonasal inhalation of tobramycin vibrating aerosol in cystic fibrosis patients with upper airway *Pseudomonas aeruginosa* colonization: results of a randomized, double-blind, placebo-controlled pilot study // *Drug Des Devel Ther.* 2014. Feb. Vol. 10, N 8. P. 209–217.
47. Raynor E. M., Butler A., Guill M. [et al.]. Nasally Inhaled Dornase Alfa in the Postoperative Management of Chronic Sinusitis Due to Cystic Fibrosis // *Arch Otolaryngol – Head and Neck Surg.* 2000. Vol 126. P. 581–583.
48. Care of children with cystic fibrosis. ENT complications. Royal Brompton and Harefield 2017. <http://www.rbht.nhs.uk/healthprofessionals/clinical-departments/cystic-fibrosis/clinical-cf-guidelines-care-of-children/other-non-pulmonary-complications-of-cf/ent-complications/>
49. Крюков А. И., Студеный М. Е., Артемьев М. Е., Чумаков П. Л., Рынков Д. А., Горин Д. С. Лечение пациентов с риносинуситами: возможности консервативного и оперативного воздействия // *Медицинский совет.* 2012. № 11. С. 92–96.



49. Lewiston N., King V., Umetsu D. [et al.]. Cystic fibrosis patients who have undergone heart-lung transplantation benefit from maxillary sinus antrotomy and repeated sinus lavage // *Pt 2 Transplant Proc* 1991; 23(1). P. 1207–1208.

REFERENCES

1. Tandon R., Derkay C. Contemporary Management of Rhinosinusitis and Cystic Fibrosis. *Curr Opin Otolaryngol Head Neck Surg*. 2003;11(1):41-44.
2. Kapranov N. I., Kashirskaya N. Yu. Mukovistsidoz [Cystic fibrosis]. Moscow: «Medpraktika-M», 2014:672 (in Russ.).
3. Krasovskii S. A., Chernyak A. V., Voronkova A. Yu. et al. Registr bol'nykh mukovistsidozom v Rossiiskoi Federatsii [Register of patients with cystic fibrosis in the Russian Federation]. Moscow: Medpraktika-M, 2018:64 (in Russ.).
4. Berkhout M. C., Van Rooden C. J., Rijntjes E. et al. Sinonasal manifestations of cystic fibrosis: A correlation between genotype and phenotype? *J Cyst Fibr*. 2014;13:442-448.
5. Hamilos D. L. Nasal and sinus problems in cystic fibrosis patients. In: Bachert C, Bourdin A, Chanez P. The Nose and Sinuses in Respiratory Disorders (ERS Monograph). Sheffield, European Respiratory Society, 2017:48-66 [https://doi.org/10.1183/2312508X.10009616].
6. McKone E., Goss C., Aitken M. CFTR genotype as a predictor of prognosis in cystic fibrosis. *Chest*. 2006;130(5):1441-1447.
7. Woodworth B. A., Ahn C., Flume P. A., Schlosser R. J. The delta F508 mutation in cystic fibrosis and impact on sinus development. *Am j rhinol allergy*. 2007;21(1):122-127.
8. Wang X., Moylan B., Leopold D. et al. Mutation in the gene responsible for cystic fibrosis and predisposition to chronic rhinosinusitis in the general population. *JAMA*. 2000; Oct. 11;284(14):1814-1819.
9. Oomen K. P., April M. M. Sinonasal manifestations in cystic fibrosis. *International Journal of Otolaryngology*. 2012;2012:789572-789572.
10. Henriksson G., Westrin K.M., Karpati F. et al. Nasal polyps in cystic fibrosis: clinical endoscopic study with nasal lavage fluid analysis. *Chest*. 2002;121(1):40-47.
11. Svistushkin V. M., Nikiforova G. N., Pshonkina D. M. Nekotorye aspekty problemy khronicheskogo rinosinusa. Lechashchii vrach, meditsinskii nauchno-prakticheskii portal [Some aspects of the problem of chronic rhinosinusitis. Physician, medical research portal]. <https://w ww.lvrach.ru/2017/10/15436816/> (in Russian).
12. Jerger J., Neely J.G.. Audiometric testing. *Arch Otolaryngology*. 1971;93:111-112.
13. Bariljak V.V., Status hearing in children with cystic fibrosis. PhD Thesis. Moscow: 2012; 29 с. диссертация
14. Forman-Franco B., Abramson A. L., Gorvoy J. D., Stein T. Cystic fibrosis and hearing loss. *Arch Otolaryngology*. 1979;105:338-342.
15. Fritze W., Gotz M., Stur O., Zweymuller E. Hearing defects in cystic fibrosis. 1973;114:111-118.
16. Thomé D.C., Tomikowa S.O., Romano F. et al. Manifestações nasossinusais em pacientes com fibrose cística (FC). *Jornal Brasileiro de Pneumologia*. 2006;32(1):5.
17. Steinke J. W., Payne S. C., Chen P. G. et al. Etiology of nasal polyps in cystic fibrosis: not a unimodal disease. *Annals of Otolaryngology, Rhinology, and Laryngology*. 2012; 121(9):579-586.
18. Cimmino M., Cavaliere M., Nardone M. et al. Clinical characteristics and genotype analysis of patients with cystic fibrosis and nasal polyposis. *Clinical Otolaryngology Allied Sci*. 2003;28(2):125-132.
19. Schwachman H., Kulczycki L. L., Mueller H. L. et al. Nasal polyposis in patients with cystic fibrosis. *Pediatrics*. 1962;30:389-401.
20. Henriksson G., Hestrin K. M., Karpati F. et al. Nasal Polyps in Cystic Fibrosis. *Chest*. 2002;121:40-47.
21. Berkhout M. C., Klerx-Melis F., Fokkens W. J. et al. CT-abnormalities, bacteriology and symptoms of sinonasal disease in children with cystic fibrosis. *J Cyst Fibros*. 2016;15:816-824.
22. Berkhout M. C., Rijntjes E., El Bouazzaoui L. H. et al. Importance of bacteriology in upper airways of patients with Cystic Fibrosis. *J Cyst Fibros*. 2013;12:525-529.
23. Chernukha M. Yu., Avetisyan L. R., Shaginyan I. A. et al. Algoritm mikrobiologicheskoi diagnostiki khronicheskoi infektsii legkikh u bol'nykh mukovistsidozom [Algorithm of microbiological Diagnostics of chronic lung infections in cystic fibrosis patients]. Moscow: Medpraktika-M, 2016:72 (in Russ.).
24. Muhlebach M. S., Miller M. B., Moore C. et al. Are lower airway or throat cultures predictive of sinus bacteriology in cystic fibrosis? *Pediatr Pulmonol*. 2006;41(5):445-451.
25. Godoy J. M., Godoy A. N., Ribalta G. et al. Bacterial pattern in chronic sinusitis and cystic fibrosis. *Otolaryngology-Head and Neck Surgery*. 2011:145–146.
26. Boutin S., Graeber S. Y., Weitnauer M.. Comparison of Microbiomes from Different Niches of Upper and Lower Airways in Children and Adolescents with Cystic Fibrosis. *Journal of Cystic Fibrosis*. 2010;10(5):121-125.
27. Chernukha M. Yu., Shaginyan I. A., Kapranov N. I., Alekseeva G. V., Kashirskaya N. Yu., Avetisyan L. R., Semykin S. Yu., Danilina G. A., Polikarpova S. V., Pivkina N. V. Persistentsiya Burchorderia cepacia u bol'nykh mukovistsidozom [Persistence of Burchorderia cepacia in cystic fibrosis patients]. *ZhMEI*. 2012; 4: p.93-98.
28. Johansen H. K., Aanaes K., Pressler T. et al. Colonisation and infection of the paranasal sinuses in cystic fibrosis patients is accompanied by a reduced PMN response. *J Cyst Fibr*. 2012;11(6):525-531.
29. Wise S. K., Kingdom T. T., McKean L. et al. Presence of Fungus in Sinus Cultures of Cystic Fibrosis. *American Journal of Rhinology* 2005;19(1):47-51.
30. Rosenstein B. J., Cutting G. R. The diagnosis of cystic fibrosis: a consensus statement. *Journal of Pediatrics*. 1998;132:589-595.
31. Nick J. A., Rodman D. M. Manifestations of Cystic Fibrosis Diagnosed in Adulthood. *Curr Opinion Pulm Med*. 2005;11(6):513-518.
32. Mainz J.G., Koitschev A.. Pathogenesis and management of nasal polyposis in cystic fibrosis. *Curr Allergy Asth Reports*. 2012; 12(2):163-174.
33. Steinke J. W., Spencer D. Ph., Payne C. et al. Etiology of Nasal Polyps in Cystic Fibrosis: Not a Unimodal Disease. *Ann Otol Rhinol Laryngol*. 2012;121(9):579-586.
34. Eggesbø H. B., Søvik S., Dølvik S. et al. CT Characterization of Inflammatory Paranasal Sinus Disease in Cystic Fibrosis. *Acta Radiologica*. 2002;43(1):21-28.
35. Bock J. M., Schien M., Fischer C. Importance to question sinonasal symptoms and to perform rhinoscopy and rhinomanometry in cystic fibrosis patients. *Pediatr Pulmonol*. 2017;39(1):11-14.
36. Tandon R., Derkay C. Contemporary Management of Rhinosinusitis and Cystic Fibrosi. *Curr Opin Otolaryngol Head Neck Surg*. 2003;11(1):41-44.
37. Albritton F. D., Kingdom T. T. Endoscopic Sinus Surgery in Patients with Cystic Fibrosis: an Analysis of Complications. *Amer J Rhinol*. 2000;14(6):379-385.

38. Krzeski A., Kapiszewska-Dzedzej D., Jakubczyk J. Extent of Pathological Changes in the Paranasal Sinuses of Patients with Cystic Fibrosis: CT Analysis. *Amer J Rhinol.* 2001;15(3):207-210.
39. Piskunov I. S., Piskunov V. S. Klinicheskaya anatomiya reshetchatoi i klinovidnoi kostei i formiruyushchikhsya v nikh pazukh [Clinical Anatomy of Ethmoid And Sphenoid Bones And Emerging in These Sinuses]. Kursk: Kursk State Medical University, 2011:22-41 (in Russ.).
40. Aitken M. L., Martinez S., McDonald G. J. et al. Sensation of smell does not determine nutritional status in patients with cystic fibrosis. *Pediatr Pulmonol.* 1997;24:52-56.
41. Martynova I. V. Osobennosti techeniya khronicheskogo rinosinuita i ego klinicheskoe znachenie v patologii nizhnikh dykhatel'nykh putei u detei s mukovistsidozom: avtoreferat dissertatsii kandidata meditsinskikh nauk [Features of Chronic Rhinosinusitis And its Clinical Significance in The Pathology of Lower Respiratory Tract Infections in Children with Cystic Fibrosis. PhD Thesis]. Moscow: 2012:25 (in Russ.).
42. Polyposis Rhinosinusitis. KR-316. Clinical Recommendations. National Association of ENT. Moscow: 2016; 12 p. <http://glav-otolar.ru/klinicheskie-rekomendaczii>.
43. Ryazantsev S. V. Printsipy etiopatogeneticheskoi terapii ostrykh sinusitov: metodicheskie rekomendatsii [Etiological and Pathogenetic Principles of Therapy of Acute Sinusitis: Methodical Recommendations]. St. Petersburg: Poliforum Groups 2014:40 (in Russ.).
44. Jochen G. Sino nasal inhalation of isotonic versus hypertonic saline (6.0%) in CF patients with chronic rhinosinusitis – Results of a multicenter, prospective, randomized, double-blind, controlled trial. *J Cyst Fibr.* 2016;15(6):57-66.
45. Mainz J. G., Schien C., Schiller I. et al. Sinonasal inhalation of dornase alfa administered by vibrating aerosol to cystic fibrosis patients: a double-blind placebo-controlled cross-over trial. *Journal of Cystic Fibrosis.* 2014;13:461-470.
46. Mainz J. G., Schädlich K., Schien C. et al. Sinonasal inhalation of tobramycin vibrating aerosol in cystic fibrosis patients with upper airway *Pseudomonas aeruginosa* colonization: results of a randomized, double-blind, placebo-controlled pilot study. *Drug Des Devel Ther.* 2014; Feb 10;8:209-217.
47. Raynor E. M., Butler A., Guill M. et al. Nasally Inhaled Dornase Alfa in the Postoperative Management of Chronic Sinusitis Due to Cystic Fibrosis. *Arch Otolaryngol – Head and Neck Surg.* 2000;126:581-583.
48. Care of children with cystic fibrosis. ENT complications. Royal Brompton and Harefield 2017. <http://www.rbht.nhs.uk/healthprofessionals/clinical-departments/cystic-fibrosis/clinical-cf-guidelines-care-of-children/other-non-pulmonary-complications-of-cf/ent-complications/>
49. Kryukov A. I., Studenyi M. E., Artem'ev M. E., Chumakov P. L., Rynkov D. A., Gorin D. S. Lechenie patsientov s rinosinuitami: vozmozhnosti konservativnogo i operativnogo vozdeistviya. Treatment of Patients with Rhinosinuitami: the Possibility of Conservative and Operational Impact. *Meditsinskii sovet [Medical Councilium].* 2012;11:92-96 (in Russian).
50. Lewiston N., King V., Umetsu D. et al. Cystic fibrosis patients who have undergone heart-lung transplantation benefit from maxillary sinus antrostomy and repeated sinus lavage; Pt 2 Transplant Proc 1991;23(1):1207-1208.

Свиштушкин Валерий Михайлович – доктор медицинских наук, профессор, директор Клиники болезней уха, горла и носа, заведующий кафедрой болезней уха, горла и носа, Первый Московский государственный медицинский университет им. И. М. Сеченова» Минздрава России (Сеченовский университет, УКБ № 1); главный внештатный оториноларинголог Центрального федерального округа России (119991, Москва, Большая Пироговская ул., д. 6, стр. 1); тел. +7(499) 248-55-11, e-mail: svvm3@yandex.ru

Амелина Елена Львовна – кандидат медицинских наук, заведующая лабораторией муковисцидоза НИИ пульмонологии ФМБА России на базе городской клинической больницы г. Москвы им. Д. Д. Плетнева (Россия, 101000, Москва, 11-я Парковая ул., д. 32, к. 1); тел. +7(495) 965-23-24, e-mail: eamelina@mail.ru

Шумкова Галина Леонидовна – аспирант кафедры болезней уха, горла и носа, Первый МГМУ им. И. М. Сеченова Минздрава России (Сеченовский университет) (119991, Москва, Большая Пироговская ул., д. 6, стр. 1); научный сотрудник Центра муковисцидоза НИИ пульмонологии» ФМБА России на базе городской клинической больницы г. Москвы им. Д. Д. Плетнева (Россия, 101000, Москва, 11-я Парковая ул., д. 32, к. 1); тел. +7(495) 965-23-24

Красовский Станислав Александрович – кандидат медицинских наук, врач отделения муковисцидоза, НИИ пульмонологии» ФМБА России на базе городской клинической больницы г. Москвы им. Д. Д. Плетнева (Россия, 101000, Москва, 11-я Парковая ул., д. 32, к. 1); тел. +7(495) 965-23-24, e-mail: sa_krasovskiy@mail.ru.

Синьков Эдуард Викторович – кандидат медицинских наук, доцент кафедры болезней уха, горла и носа, Первый Московский государственный медицинский университет им. И. М. Сеченова Минздрава России (Сеченовский университет, УКБ № 1) (Россия, 119991, Москва, Большая Пироговская ул., д. 6); стр. 1, тел. +7(499) 248-55-38, e-mail: 1178461@mail.ru

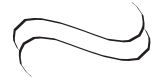Valerii M. Svistushkin – MD, Professor, Director of the Clinic of Ear, Throat and Nose Diseases, Head of the Chair of Ear, Throat and Nose Diseases, Sechenov First Moscow State Medical University, Ministry of Healthcare of Russian Federation (Sechenov University, University Clinical Hospital No. 1); chief outside otorhinolaryngologist of the Central Federal District of Russia (119991, Moscow, 6, bld. 1, Bolshaya Pirogovskaya str.); tel.: +7(499) 248-55-11, e-mail: svvm3@yandex.ru

Elena L. Amelina – MD Candidate, Head of Mucoviscidosis Laboratory, Research Institute of Pulmonology, Federal Medico-Biological Agency of Russia at the premises of Municipal Clinical Hospital of Moscow named after D. D. Pletnev (101000, Moscow, 32, bld. 1, 11th Parkovaia str.), tel.: +7(495) 965-23-24, e-mail: eamelina@mail.ru

Galina L. Shumkova – post-graduate student of the Chair of Ear, Throat and Nose Diseases, Sechenov First Moscow State Medical University, Ministry of Healthcare of Russian Federation (Sechenov University); research associate of the Center for Mucoviscidosis, Research Institute of Pulmonology, Federal Medico-Biological Agency of Russia at the premises of Municipal Clinical Hospital of Moscow named after D. D. Pletnev (101000, Moscow, 32, bld. 1, 11th Parkovaia str.), tel.: +7(495) 965-23-24.

Stanislav A. Krasovskii – MD Candidate, doctor of the Department of Mucoviscidosis, Research Institute of Pulmonology, Federal Medico-Biological Agency of Russia at the premises of Municipal Clinical Hospital of Moscow named after D. D. Pletnev (101000, Moscow, 32, bld. 1, 11th Parkovaia str.); tel.: +7(495) 965-23-24, e-mail: sa_krasovskiy@mail.ru

Eduard V. Sin'kov – MD Candidate, Associate Professor of the Chair of Ear, Throat and Nose Diseases, Sechenov First Moscow State Medical University of the Ministry of Healthcare of Russian Federation (Sechenov University, University Clinical Hospital N 1) (119991, Moscow, 6, bld. 1, Bolshaya Pirogovskaya str.), tel.: +7(499) 248-55-38, e-mail: 1178461@mail.ru



КЛИНИКО-АНАМНЕСТИЧЕСКИЕ ОСОБЕННОСТИ ДЕТЕЙ РАННЕГО И ДОШКОЛЬНОГО ВОЗРАСТА С ГИПЕРТРОФИЕЙ ГЛОТОЧНОЙ МИНДАЛИНЫ И ЛОКАЛЬНОЙ ЭКСПРЕССИЕЙ ДНК-МАРКЕРА *STREPTOCOCCUS PYOGENES*

Шабалдина Е. В.¹, Ахтямов Д. Р.², Горшкова С. В.¹, Деева Н. С.¹, Шабалдин А. В.^{1,3}, Филипенко М. Л.⁴

¹ Кемеровский государственный медицинский университет Минздрава России, г. Кемерово, 650003, Россия
(Ректор – проф., докт. мед. наук Т. В. Попонникова)

² Областная детская клиническая больница, г. Кемерово, 650003, Россия
(Директор – докт. мед. наук М. И. Ликстанов)

³ Научно-исследовательский институт комплексных проблем сердечно-сосудистых заболеваний, г. Кемерово, 650002, Россия
(Директор – член-корреспондент РАН О. Л. Барбараш)

⁴ Институт химической биологии и фундаментальной медицины Сибирского отделения Российской академии наук, г. Новосибирск, 630090, Россия
(Директор – член-корреспондент РАН Д. В. Пышный)

CLINICAL AND ANAMNESTIC FEATURES OF CHILDREN OF EARLY AND PRESCHOOL AGE WITH HYPERTROPHY OF THE PHARYNGEAL TONSIL AND LOCAL EXPRESSION OF DNA MARKER OF *STREPTOCOCCUS PYOGENES*

Shabaldina E. V.¹, Akhtyamov D. R.², Gorshkova S. V.¹, Deeva N. S.¹, Shabaldin A. V.^{1,3}, Filipenko M. L.⁴

¹ Kemerovo State Medical University, Ministry of Healthcare of Russia, Kemerovo, 650003, Russia

² Regional Children's Clinical Hospital, Kemerovo, 650003, Russia

³ Scientific Research Institute of Complex Problems of Cardio-Vascular Diseases, Kemerovo, 650002, Russia

⁴ Institute of Chemical Biology and Fundamental Medicine of Siberian Branch of the Russian Academy of Sciences, Novosibirsk, 630090, Russia

Streptococcus pyogenes является причиной иммуновоспалительных заболеваний, таких как ревматическая болезнь и острый постстрептококковый гломерулонефрит. Показаны ассоциации носительства *Streptococcus pyogenes* с хроническим тонзиллитом и гипертрофией небной миндалины. Остается открытым вопрос об ассоциации экспрессии *Streptococcus pyogenes* на глоточной миндалине с ее гипертрофией и гипертрофией небных миндалин. Целью исследования было изучение клинико-anamнестических особенностей детей раннего и дошкольного возраста с гипертрофией глоточной миндалины и локальной экспрессией ДНК-маркеров *Streptococcus pyogenes*. Обследовано 228 детей, в возрастном интервале 2–6 лет, проходивших хирургическое лечение (аденотомия, аденотонзиллотомия) в детском оториноларингологическом отделении Областной детской клинической больницы г. Кемерово. Проведено анкетирование матерей этих детей. Всем детям была проведена поднаркозная микродебридерная аденотомия, а 55 детям – дополнительно тонзиллотомия. С глоточной миндалины забирался соскоб клеток для выделения суммарной ДНК с биотопа глоточной миндалины. Проведена полимеразно-цепная реакция (ПЦР) в режиме реального времени, направленная на идентификацию таких микроорганизмов, как *Streptococcus pyogenes* (StrPyo), *Streptococcus pneumoniae* (StrPne), *Streptococcus agalactiae* (StrAgl), *Staphylococcus aureus* (Staph aur), семейства *Streptococcaceae* (Strep), семейства *Staphylococcaceae* (Staph), вирусов цитомегалии (CMV) и вируса Эпштейна–Барр (EBV). Проведен линейный регрессионный анализ, где основным зависимым фактором был уровень экспрессии StrPyo, а независимыми факторами – все показатели анкеты и уровни экспрессии ДНК маркеров других микроорганизмов. Линейный регрессионный анализ показал, что с уровнем экспрессии ДНК маркера StrPyo на глоточной миндали-

не были положительно ассоциированы такие показатели, как количество беременностей в анамнезе, степень гипертрофии небных миндалин и экспрессии на глоточной миндалине ДНК маркера семейства *Streptococcaceae*. Экспрессия ДНК маркера *Streptococcus pyogenes* на глоточной миндалине указывает на более неблагоприятное течение патологического процесса в миндалинах лимфоидного глоточного кольца и риск формирования локальной и системной иммуновоспалительной патологии.

Ключевые слова: гипертрофия миндалин лимфоидного глоточного кольца, *Streptococcus pyogenes*, ПЦР.

Библиография: 25 источников.

Streptococcus pyogenes is a cause of immune inflammatory diseases, such as rheumatic disease and acute post-streptococcal glomerulonephritis. The associations of *Streptococcus pyogenes* with chronic tonsillitis and hypertrophy of the tonsil are shown. The question of the association of the expression of *Streptococcus pyogenes* on the pharyngeal tonsil with its hypertrophy and hypertrophy of the tonsils remains open. The aim of the study was to study the clinical and anamnestic features of children of early and preschool age with hypertrophy of the pharyngeal tonsil and local expression of DNA markers of *Streptococcus pyogenes*. Surveyed 228 children in the age range of 2–6 years who underwent surgical treatment (adenotomy, adenotonsillotomy) in the children's otorhinolaryngological department of the Kemerovo Regional Children's Clinical Hospital. The mothers of these children responded to the questionnaire. All children underwent microdebrider adenotomy, and 55 children received additional tonsillotomy. A cell scraping was taken from the pharyngeal tonsil to isolate total DNA from the pharyngeal tonsil biotope. Polymerase chain reaction (PCR) was carried out in real time to identify such microorganisms as *Streptococcus pyogenes* (StrPyo), *Streptococcus pneumoniae* (StrPne), *Streptococcus agalactiae* (StrAgl), *Staphylococcus aureus* (Staph aur), family *Streptococcaceae* (Strep), family *Staphylococcaceae* (Staph), *Cytomegalovirus* (CMV) and Epstein-Barr Virus (EBV). A linear regression analysis was performed, where the main dependent factor was the expression level of StrPyo, and all factors of the questionnaire and the levels of DNA expression of markers of other microorganisms were independent factors. Linear regression analysis showed that the level of expression of the StrPyo marker DNA on the pharyngeal tonsil was positively associated with such indicators as the number of pregnancies in history, the degree of hypertrophy of the tonsils and the expression of the *Streptococcaceae* family on the pharyngeal tonsil DNA. DNA expression of the *Streptococcus pyogenes* marker on the pharyngeal tonsil indicates a more unfavorable course of the pathological process in the tonsils of the lymphoid pharyngeal ring and the risk of the formation of local and systemic immuno-inflammatory pathology.

Key words: hypertrophy of tonsils of pharyngeal lymphoid ring, *Streptococcus pyogenes*, PCR.

Bibliography: 25 sources.

Известно, что частота детей раннего и дошкольного возраста с гипертрофией миндалин лимфоидного глоточного кольца (ГМЛГК) и признаками адено tonsиллита достигает 50% в общей популяции, а среди часто и длительно болеющих детей – до 70% [1]. Сохраняется дилемма об обоснованности проведения аденотомий у этих детей [2]. Показания к проведению данной операции часто трактуются в очень свободном виде. Нередко лишь увеличение глоточной миндалины не более второй степени, рецидивирующие респираторные инфекции (более 5 раз в год) и ночной храп являются причиной проведения аденотомии. В то же время анализ зарубежной литературы показывает, что в странах Западной Европы, Ближнего Востока и Северной Америки доминирующими показаниями к аденотомии являются гипертрофия миндалин третьей степени, стойкая назальная обструкция, ночное повторяющееся апноэ, прогрессирующая потеря слуха и сохраняющийся энурез [3, 4]. В зарубежных литературных источниках обсуждается вопрос о возможности увеличения (но не уменьшения) частоты респираторных инфекций у детей после проведенной аденотомии. И тот факт, что частота ОРВИ после проведенной операции остается

прежней, расценивается как положительный результат [5].

В отечественной педиатрии и детской оториноларингологии доминирует обструктивная теория патогенетического влияния аденоидных вегетаций на другие органы и системы растущего организма ребенка раннего возраста. В то же время показано, что у детей с хроническим риносинуситом, атопической бронхиальной астмой и без нее, а также у детей с изолированными аденоидными вегетациями уровень синтеза и экспрессии цитокинов (TNF- β , INF- γ , IL-6, IL-5, IL-12, IL-15, VEGF, MCP-3) и их рецепторов в глоточной миндалине намного выше, чем на слизистой оболочке носа и гайморовых пазух. Эти данные указывают, что при любом рецидивирующем и хроническом воспалении респираторного тракта глоточная миндалина всегда высоко задействована в нем [6]. С этих позиций аденотомия является инструментом, вызывающим ограничения иммунного воспаления за счет создания локальной иммуносупрессии. И это, казалось бы, вполне обоснованное действие при лечении детей с формирующимися иммуновоспалительными заболеваниями верхних и нижних дыхательных путей, если бы не тот факт, что иммуносупрессия носит



необратимый характер. Современные топические стероидные противовоспалительные препараты обладают тем же эффектом и разрешены в этом возрастном периоде, кроме того, эффект подавления иммунного воспаления может быть отменен по мере исчезновения патологических симптомов со стороны респираторного тракта [7].

При хроническом тонзиллите показанием для частичного или полного удаления небных миндалин является декомпенсация заболевания с персистенцией на слизистой оболочке верхних дыхательных путей *Streptococcus pyogenes*, и наличием системного иммунного ответа на его антигены [8, 9]. Показано, что *Streptococcus pyogenes*, относящейся к фила *Firmicutes*, порядку *Lactobacillales*, семейству *Streptococcaceae*, имеет выраженные гемолитические свойства и может самостоятельно вызвать инфекционный процесс. По этому качеству этот вид стрептококка относят к III группе патогенности, согласно МКБ-10 [10]. Данный микроорганизм определяет этиологию не только инфекционных заболеваний респираторного, кишечного трактов, кожи и подкожной клетчатки, но и является причиной постинфекционных заболеваний, таких как ревматическая болезнь и острый постстрептококковый гломерулонефрит [11]. Известно, что первичная колонизация слизистых оболочек желудочно-кишечного и респираторного тракта данным микроорганизмом приходится на ранний онтогенез, в частности на перинатальный, неонатальный периоды, а также на период раннего детства от матерей (в родах и при грудном вскармливании) и микроокружения [12]. В это же время происходит активное формирование адаптивного системного и мукозального иммунитета ребенка. Конституциональное детерминирование иммунных нарушений в мукозальном иммунитете приводит к формированию иммуновоспалительных и аллергических реакций на антигены *Streptococcus pyogenes*. Доказано, что аллергический иммунный ответ имеет низкую avidность к эпитопу, что способствует появлению перекрестного реагирования на мимикрирующие антигены и развитию аутоиммунной и иммуновоспалительной патологии [13, 14]. Именно данные иммунные механизмы лежат в основе патогенеза ревматических болезней.

Вопросы: какие клиничко-анамнестические особенности имеют дети раннего и дошкольного возраста с ГМЛГК и локальной экспрессией *Streptococcus pyogenes* в глоточной миндалине; является ли эта экспрессия дополнительным триггером развития хронического иммуновоспалительного заболевания респираторного тракта или других органов и систем организма ребенка – стали отправной точкой для проведения настоящего исследования.

Цель исследования. Изучение клиничко-анамнестических особенностей детей раннего и дошкольного возраста с гипертрофией глоточной миндалины и локальной экспрессией ДНК-маркеров *Streptococcus pyogenes*.

Пациенты и методы исследования. Для выполнения поставленной задачи было проведено обследование 228 детей, в возрастном интервале 2-6 лет, проходивших лечение в детском оториноларингологическом отделении Областной детской клинической больницы г. Кемерово, являющейся клинической базой кафедры оториноларингологии Кемеровского государственного медицинского университета Минздрава РФ. Все дети были госпитализированы для проведения аденотомии и (или) тонзиллотомии, которые и были им выполнены.

Проведено анкетирование матерей этих детей. Основные разделы анкеты были представлены родительскими социальными и медицинскими факторами: образование, вредные привычки, профессиональные вредности, этажность проживания во время беременности, место проживания во время беременности (с учетом экологических факторов), хронические болезни различных органов и систем организма, наследственная отягощенность как по аллергическим заболеваниям, так и по другой иммуновоспалительной патологии, акушерско-гинекологический анамнез, течение настоящей беременности, особенности родов и перинатального периода – и детскими: особенности неонатального периода, наличие грудного вскармливания, законченность вакцинации, частота острых респираторных инфекций за первый год жизни и за последующие годы, выраженность атопического дерматита на первом году жизни и в последующие годы, наличие хронических заболеваний и другие. Качественные показатели были представлены двумя категориями: 0 – отсутствие признака, 1 – наличие признака. Другие показатели отражались в соответствующей им размерности.

Всем детям была проведена поднаркозная микродебридерная аденотомия, а 55 детям – дополнительно тонзиллотомия. Перед проведением аденотомии под эндоскопическим контролем с глоточной миндалины забирался клеточный мазок с помощью одноразового универсального зонда типа А (ООО «МИМ», г. Тюмень, Россия). Клетки переносили в 500 мкл раствора 6М гуанидина-тиоционата, перемешивали и замораживали при -20°C . Условия шестимолярного гуанидина способствовали лизису и разрушению всех мембран клеточных стенок и выходу в раствор суммарной аутосомной и бактериальной ДНК. Далее проводили выделение суммарной ДНК с биотопа глоточной миндалины методом ее сорбции на ионах кремния (гуанидин-силика) [15,

16]. Для проведения полимеразно-цепной реакции (ПЦР), направленной на идентификацию таких микроорганизмов, как *Streptococcus pyogenes* (StrPyo), *Streptococcus pneumoniae* (StrPne), *Streptococcus agalactiae* (StrAgl), *Staphylococcus aureus* (Staph aur), семейства *Streptococcaceae* (Strep), семейства *Staphylococcaceae* (Staph), вирусов цитомегалии (CMV) и вируса Эпштейна–Барр (EBV) были разработаны тест-системы в лаборатории фармакогеномики (заведующий – канд. биол. наук М. Л. Филипенко) ИХБФМ СО РАН. ПЦР проводилась на ДНК маркеры всех выше указанных микроорганизмов в режиме реального времени. Результаты ПЦР оценивались по количеству ампликонов идентифицированных микроорганизмов в пробе, отраженных условными единицами.

Для анализа полученных данных все пациенты были разбиты на две группы: экспрессирующие молекулярные маркеры StrPyo (основная группа, $n = 65$) и не экспрессирующие их (контрольная группа, $n = 163$). Все показатели анкеты и уровни экспрессии ДНК маркеров других микроорганизмов были сравнены между основной и контрольной группами. Дополнительно проведен линейный регрессионный анализ, где основным зависимым фактором был уровень экспрессии StrPyo, а независимыми факторами – все показатели анкеты и уровни экспрессии ДНК маркеров других микроорганизмов.

Анализ данных проводили с помощью стандартных медико-статистических методов, используя пакет прикладных программ Statistica for Windows, 6.0. Непараметрические количественные показатели сравнивали с помощью критерия Манна–Уитни, а параметрические – с помощью критерия Стьюдента. Результаты считали достоверными при ошибке менее 5%, что соответствует медико-биологическим исследованиям.

Результаты исследования. Проведенное исследование показало, что основная группа детей по большинству показателей анкеты и выраженности экспрессии ДНК маркеров StrPne, StrAgl, Staph aur, Strep, Staph и CMV не отличалась от контрольной группы. Было показано, что достоверно значимое различие между основной и контрольной группами было достигнуто для возраста отцов. Так, в группе детей раннего и дошкольно-

го возраста с экспрессией ДНК маркеров StrPyo на глоточной миндалине возраст их отцов был достоверно меньше ($27,67 \pm 1,11$ года), чем у отцов ($30,01 \pm 0,71$ года) из группы детей без этого показателя ($p < 0,05$). Другим анамнестическим фактором, по которому основная группа отличалась от контрольной, была масса тела ребенка при рождении. Дети с последующей экспрессией ДНК маркеров StrPyo на глоточной миндалине рождались со значимо меньшей массой тела ($3191,54 \pm 71,08$ г), чем дети ($3467,36 \pm 41,35$ г) с отсутствием этого генетического инфекционного маркера ($p < 0,001$).

Было получено, что у детей основной группы достоверно выше, чем в контрольной группе была экспрессия ДНК маркера EBV ($17,63 \pm 2,38$ у. е. в основной группе, $12,73 \pm 1,42$ у. е. в контрольной группе, $p < 0,05$).

Проведенный линейный регрессионный анализ показал, что с уровнем экспрессии ДНК маркера StrPyo на глоточной миндалине были положительно ассоциированы анамнестические, клинические показатели и инфекционные ДНК маркеры (таблица).

Как видно из таблицы, положительная достоверная ассоциация была достигнута для таких показателей, как количество беременностей в анамнезе, степени гипертрофии небных миндалин и экспрессии на глоточной миндалине ДНК маркера семейства *Streptococcaceae*. То есть, регрессионный анализ показал, что чем больше количество беременностей в анамнезе, чем больше гипертрофированы небные миндалины и чем больше в биотопе глоточной миндалины встречаются различные представители семейства *Streptococcaceae*, тем выше и уровень экспрессии в этой миндалине StrPyo. Эти данные логичны, но требуют обсуждения.

Обсуждение. Известно, что формирование глоточного биотопа начинается с перинатального периода и особенно активно идет в грудничковом периоде. Так, исследования сопоставимости микробиома носовых ходов новорожденных детей и их матерей с помощью амплификации гена бактериального шаперона-60 (срп60) показало наличие не более пяти общих для матерей и их детей родов из филумов *Actinobacteria*, *Firmicutes* и *Proteobacteria* [17]. Авторы показали прогрес-

Т а б л и ц а

Регрессионный линейный анализ экспрессии ДНК маркера StrPyo на глоточной миндалине с анамнестическими, клиническими показателями и инфекционными ДНК маркерами

Показатель	SS	MS	F	p
Количество беременностей до настоящей беременности	0,012	0,012	3,595	0,044
Степень гипертрофии небных миндалин	0,015	0,015	4,617	0,033
Экспрессия ДНК маркера семейства <i>Streptococcaceae</i>	0,011	0,011	3,467	0,045



сивное изменение микробиома носоглотки ребенка в течение первого года жизни. Выявлено, что соотношение филумов и родов носоглоточного микробиома младенцев было наиболее близко к материнскому в двухмесячном возрасте. В этот период доминирующими филумами и родами были *Actinobacteria* (род *Corynebacterium*, *Rhodococcus* и *Propionibacterium*), *Firmicutes* (основные рода *Staphylococcus*, *Streptococcus*, *Dolosigranulum* и *Veillonella*) и *Proteobacteria* (основной род *Moraxella*). Причем удельный вес рода *Dolosigranulum* в микробиоме носоглотки детей в этот период достигал 60%. Но к концу первого года жизни в носоглотке доминировал род *Staphylococcus* (46%).

Доказано, что недоношенность и (или) задержка внутриутробного развития и (или) трансплацентарные инфекции, а также роды методом кесарева сечения, длительное нахождение ребенка на аппарате искусственной вентиляции легких, применение антибиотиков в ранний неонатальный период, раннее искусственное вскармливание меняют микроэкологию носоглотки в сторону увеличения представителей условно-патогенной микрофлоры родов *Staphylococcus*, *Streptococcus*, а также увеличения к концу первого года жизни общего числа таксонов в метагеномном профиле глоточного биотопа [18–20]. У этих детей исследователи отмечают прогрессивное увеличение в течение года представителей условно-патогенной микрофлоры *Staphylococcus aureus*, *Streptococcus pneumoniae* и *Moraxella catarrhalis* [17, 21]. Причем, только для *Staphylococcus aureus* показана положительная корреляция с материнским носоглоточным биотопом.

Именно с этих позиций можно объяснить полученные в ходе исследования ассоциации. В частности положительную ассоциацию между уровнем экспрессии ДНК маркеров StrPyo на глоточной миндалине у детей и количеством беременностей у их матерей. Большое количество беременностей в анамнезе способствует увеличению условно-патогенных представителей в биотопе нижних отделов мочеполовой системы матерей и, как следствие, передачи их новорожденным.

Другим ассоциированным с экспрессией ДНК маркеров StrPyo на глоточной миндалине детей показателем был более младший возраст их отцов, чем отцов детей без экспрессии ДНК маркеров StrPyo на глоточной миндалине. Трактовка этого результата укладывается в представление о выраженности иммуносупрессивного действия на мукозальный иммунитет нижних отделов репродуктивного тракта гуморальных факторов мужской семенной жидкости [22]. Под воздействием этого эффекта, опять же, микрофлора влагалища женщины будет меняться в сторону

увеличения условно-патогенного кластера в этом биотопе. Материнское микроокружение с доминированием условно-патогенных представителей и послужило приобретением их детьми StrPyo.

Надо отметить, что дети основной группы родились с более низкой массой тела, чем дети контрольной группы. Учитывая тот факт, что по числу недоношенных детей эти группы были сопоставимы, можно думать о задержке внутриутробного развития (ЗВУР) по гипотрофическому типу в пренатальном периоде в этой группе. Известно, что формирование ЗВУР ассоциировано с фетоплацентарной недостаточностью, которая влияет на увеличение спектра материнских антигенов, захваченных центральной толерантностью. С позиции формирования микробиома плода и новорожденного ребенка особое значение приобретает толерантность к антигенам условно-патогенных и патогенным представителям материнской микробиоты [23]. Именно неспособность формировать адекватный иммунный ответ на антигены StrPyo в постнатальном периоде является основой для развития иммунопатологических реакций, определяющих пролонгированное локальное и системное иммунное воспаление.

Тем самым ассоциированные показатели не только отражают особенности условий колонизаций глоточного биотопа детей StrPyo, но и указывают на возможность развития иммунопатологических реакций на антигены этого микроорганизма в постнатальном периоде.

Одним из маркеров, указывающих на недостаточность мукозального иммунитета в слизистой оболочке носа и глотки у детей основной группы, может выступить экспрессия в глоточном биотопе ДНК маркера EBV. Этот показатель был достоверно выше у детей основной группы по отношению к контрольной. Формирование иммунной недостаточности также могло быть результатом ЗВУР и фетоплацентарной недостаточности в пренатальном периоде.

Линейный регрессионный анализ показал положительную ассоциацию степени экспрессии ДНК маркера StrPyo на глоточной миндалине с гипертрофией небных миндалин. Биотопы глоточной миндалины, глотки и небных миндалин находятся очень близко и переходят один в другой. Доказана сопоставимость микробиома глотки, небных миндалин и глоточной миндалины у детей раннего и дошкольного возраста по основным семействам, родам и видам микроорганизмов [24]. С этих позиций у детей основной группы StrPyo присутствует и на небных миндалинах. Их гипертрофия у детей раннего и дошкольного возраста может быть проявлением дебюта хронического тонзиллита с персистенцией StrPyo и активацией его антигенами локальных и системных иммуновоспалительных реакций.

На значимость других представителей семейства *Streptococcaceae* в персистенции на глоточной миндалине StrPyo у детей раннего и дошкольного возраста с ее гипертрофией указывает положительная ассоциация между экспрессией их ДНК маркеров. Проведенные ранее микробиологические исследования показали положительную ассоциацию между активацией *Streptococcus pyogenes* на слизистой оболочке глотки и другими представителями условно-патогенной микрофлоры [25].

Тем самым сочетанная гипертрофия небных и глоточной миндалин (J35.3, МКБ 10) с экспрессией ДНК маркера StrPyo на любой из них является дополнительным фактором риска решения вопроса о хирургическом лечении этой патологии. В ранее проведенном исследовании мы показали, что дети с системным иммунным ответом на *Streptococcus pyogenes* имели нарушения фетоплацентарного барьера во время настоящей

беременности, конституциональную предрасположенность к аллергическим реакциям, высокую степень обсемененности слизистых оболочек носа и глотки условно-патогенной микрофлорой [25].

Заключение. Таким образом, учитывая выявленные характерные клинико-anamnestические и микробиологические особенности детей с ГМЛГК, экспрессирующих ДНК маркеры *Streptococcus pyogenes* на глоточной миндалине, можно говорить о более неблагоприятном течении патологического процесса в миндалинах лимфоидного глоточного кольца и наличии риска формирования локальной и системной иммуновоспалительной патологии. Сочетанная гипертрофия небных и глоточной миндалин (J35.3, МКБ 10) с экспрессией ДНК маркера *Streptococcus pyogenes* в любой из них является дополнительным критерием для назначения хирургического лечения этой патологии.

ЛИТЕРАТУРА

1. Карпова Е. П., Тулупов Д. А. Хронический аденоидит у детей: пособие для врачей. М.: РМАПО, 2009, 54 с.
2. Русецкий Ю. Ю., Поляков Д. П., Латышева Е. Н., Полунина Т. А. О «вреде» аденотомии // Педиатрия. 2015. № 6(94). С. 82–86.
3. The accuracy of diagnostic tests for adenoid hypertrophy: a systematic review / M. P. Major, H. Saltaji, H. El-Hakim, M. Witmans, P. Major, C. Flores-Mir // J Am Dent Assoc. 2014. Vol. 145, N 3. P. 247–254. doi: 10.14219/jada.2013.31.
4. The Association Between Adenoid Hypertrophy and Enuresis in Children / A. Neshat, S. Miranzadeh-Mahabadi, H. Miranzadeh-Mahabadi, R. Kelishadi // J Compr Ped. 2016; February. N 7(1). P. 32771–32777. DOI: 10.17795/compreped-32771.
5. Bacteriology of Adenoids in Children with Adenoid Hypertrophy despite Mometasone Furoate Administration / M. Kulekci, M. M. Torun, H. D. Ipek, S. Ozdemir, G. Can // Pediatric Infect Dis. 2016. N 1(4:30). P. 1–6. DOI: 10.21767/2573-0282.100030.
6. Sinus and adenoid inflammation in children with chronic rhinosinusitis and asthma / A. Anfusio, H. Ramadan, A. Terrell, Y. Demirdag, Ch. Walton, D. P. Skoner // Annals of Allergy, Asthma & Immunology. Vol. 114, N 2. P. 103–110.
7. Rezende R. M., Silveira F., Barbosa A. P. Objective reduction in adenoid tissue after mometasone furoate treatment // Int J Pediatr Otorhinolaryngol. 2012. Vol. 76. P. 829–831.
8. Protective Immunogenicity of Group A Streptococcal M-Related Proteins / J. B. Dale, Sh. E. Niedermeyer, T. Agbaosi, N. D. Hysmith, Th. A. Penfound, Cl. M. Hohn, M. Pullen, M. I. Bright, D. S. Murrell, L. E. Shenep, H. S. Courtney // Clinical and Vaccine Immunology. 2015. Vol. 22, N 3. P. 344–355. DOI: 10.1128/CVI.00795-14, <http://cvi.asm.org/content/early/2015/01/22/CVI.00795-14.abstract?related-urls=yes&legid=ccli;CVI.00795-14v1>
9. Severe Streptococcus pyogenes Infections, United Kingdom, 2003–2004 / Th. L. Lamagni, Sh. Neal, C. Keshishian, N. Alhaddad, R. George, G. Duckworth, J. Vuopio-Varkila, A. Efstratiou // Emerging Infectious Diseases. 2008. Vol. 14, N 2. P. 201–209. doi: 10.3201/eid1402.070888, www.ncbi.nlm.nih.gov/pmc/PMC2600190
10. Mead Ph. B. Vaginal-rectal colonization with group A streptococci in late pregnancy // Infectious Diseases in Obstetrics and Gynecology. 2000. N 8(5–6). P. 217–219. doi: 10.1155/S1064744900000302, www.ncbi.nlm.nih.gov/pmc/PMC1784695
11. Clinical and Microbiological Characteristics of Severe Streptococcus pyogenes Disease in Europe / B. Luca-Harari, J. Darenberg, Sh. Neal, T. Siljander, L. Strakova, A. Tanna, R. Creti, K. Ekelund, M. Koliou, P. T. Tassios, M. van der Linden, M. Straut, J. Vuopio-Varkila, A. Bouvet, A. Efstratiou, C. Schalén, B. Henriques-Normark, A. Jasir // Journal of Clinical Microbiology. 2009. Vol. 47, N 4. P. 1155–1165. DOI: 10.1128/JCM.02155-08, jcm.asm.org/content/47/4/1155?...urls=yes
12. Nauta J. Statistics in Clinical Vaccine Trials. Springer, 2011. ISBN: 978-3-642-14690-9. DOI: 10.1007/978-3-642-14691-6, www.springer.com/gp/book/9783642146909
13. Rheumatic fever-associated Streptococcus pyogenes isolates aggregate collagen / K. Dinkla, M. Rohde, W. T. M. Jansen, E. L. Kaplan, G. S. Chhatwal, S. R. J. Talay // Clin Invest. 2003. Jun 15. Vol. 111, N 12. P. 1905–1912. DOI: 10.1172/JCI200317247, www.ncbi.nlm.nih.gov/pubmed/12813026
14. Modulation of allergic immune responses by mucosal application of recombinant lactic acid bacteria producing the major birch pollen allergen Bet v 1 / C. Daniel, A. Repa, C. Wild, A. Pollak, B. Pot, H. Breiteneder, U. Wiedermann, A. Mercenier // Allergy. 2006. Vol. 61. P. 812–819. doi: 10.1111/j.1398-9995.2006.01071, www.ncbi.nlm.nih.gov/pubmed/16792578



15. Rasmussen T. B. Boom-silica RNA extraction. 2008. <http://www.molmeth.org/protocols/L4XNQ1>
16. Rapid and simple method for purification of nucleic acids / R. Boom, C. J. Sol, M. M. Salimans // *J. Clin. Microbiol.* 1990. Vol. 28. P. 495–503. <http://www.molmeth.org>
17. A Study of the Infant Nasal Microbiome Development over the First Year of Life and in Relation to Their Primary Adult Caregivers Using cpn60 Universal Target (UT) as a Phylogenetic Marker / S. W. Peterson, N. C. Knox, G. R. Golding, S. D. Tyler, A. D. Tyler // *PLOS ONE.* 2016. Vol. 11, N 3: e0152493. DOI: 10.1371/journal.pone.015249
18. Савченко Т. Н. Микроэкология новорожденных: автореф. дис. ... докт. мед. наук. Волгоград, 2011. 34 с.
19. Malygina O.G., Bazhukova T.A. Influence of antibiotics on formation of microecology in premature children with low and extremely low body weight at birth // *Zh Mikrobiol Epidemiol Immunobiol.* 2014. Jan-Feb. N 1. P. 61–65.
20. Shilts M.H., Rosas-Salazar C., Tovchigrechko A. Minimally invasive sampling method identifies differences in taxonomic richness of nasal microbiomes in young infants associated with mode of delivery // *Microbial ecology.* 2016. Vol. 71, N 1. P. 233–242. DOI: 10.1007/s00248-015-0663-y
21. Colonisation by *Streptococcus pneumoniae* and *Staphylococcus aureus* in healthy children / D. Bogaert, A. van Belkum, M. Sluifjter, A. Luijendijk, R. de Groot, H. C. Rumke // *Lancet.* 2004. Vol. 363. P. 1871–1872. pmid:1518362
22. Савельева А. А. Влияние семенной жидкости и ее компонентов на функциональную активность нейтрофильных гранулоцитов: автореф. дис. ... канд. мед. наук. Челябинск, 2016.
23. Yagupsky P., Landau D., Beck A., Dagan R. Carriage of *Streptococcus pyogenes* among infants and toddlers attending day-care facilities in closed communities in southern Israel // *Eur J Clin Microbiol Infect Dis.* 1995. Jan. Vol. 14, N 1. P. 54–58. doi: 10.1590/S0036-36342007000500002, www.ncbi.nlm.nih.gov/pubmed/7729455
24. Nasopharyngeal microbiota composition of children is related to the frequency of upper respiratory infection and acute sinusitis / C. A. Santee, N. A. Nagalingam, A. A. Faruqi, Gr. P. DeMuri, J. E. Gern, E. R. Wald, S. V. Lynch // *Microbiome.* 2016. N 4. P. 34. DOI 10.1186/s40168-016-0179-9
25. Шабалдина Е. В. Нарушения системной и локальной иммунной регуляции при гипертрофии миндалин лимфоидного глоточного кольца у детей раннего и дошкольного возраста: автореф. дис. ... докт. мед. наук. СПб., 2016. 32 с.

REFERENCES

1. Karpova E. P., Tulupov D. A. Khronicheskii adenoidit u detei: posobie dlya vrachei [Chronic adenoiditis in children: Manual for doctors]. M.: RMAPO, 2009:54 (in Russ.).
2. Rusetskii Yu. Yu., Polyakov D. P., Latysheva E. N., Polunina T. A. O «vrede» adenotomii [About the “harm” of adenotomy]. *Pediatrics.* 2015;6(94):82-86 (in Russ.).
3. The accuracy of diagnostic tests for adenoid hypertrophy: a systematic review. M. P. Major, H. Saltaji, H. El-Hakim, M. Witmans, P. Major, C. Flores-Mir. *J Am Dent Assoc.* 2014;145;3:247-254. doi: 10.14219/jada.2013.31.
4. The Association Between Adenoid Hypertrophy and Enuresis in Children. A. Neshat, S. Miranzadeh-Mahabadi, H. Miranzadeh-Mahabadi, R. Kelishadi. *J Compr Ped.* 2016; February;7(1):32771-32777. doi: 10.17795/compreped-32771.
5. Bacteriology of Adenoids in Children with Adenoid Hypertrophy despite Mometasone Furoate Administration / M. Kulekci, M. M. Torun, H. D. Ipek, S. Ozdemir, G. Can. *Pediatric Infect Dis.* 2016;1(4:30):1-6. doi: 10.21767/2573-0282.100030.
6. Sinus and adenoid inflammation in children with chronic rhinosinusitis and asthma. A. Anfuso, H. Ramadan, A. Terrell, Y. Demirdag, Ch. Walton, D. P. Skoner. *Annals of Allergy, Asthma & Immunology;*114;2:103-110.
7. Rezende R. M., Silveira F., Barbosa A. P. Objective redaction in adenoid tissue after mometasone furoate treatment. *Int J Pediatr Otorhinolaryngol.* 2012;76:829-831.
8. Protective Immunogenicity of Group A Streptococcal M-Related Proteins. J. B. Dale, Sh. E. Niedermeyer, T. Agbaosi, N. D. Hysmith, Th. A. Penfound, Cl. M. Hohn, M. Pullen, M. I. Bright, D. S. Murrell, L. E. Shenep, H. S. Courtney. *Clinical and Vaccine Immunology.* 2015;22;3:344-355. doi: 10.1128/CVI.00795-14, <http://cvi.asm.org/content/early/2015/01/22/CVI.00795-14.abstract?related-urls=yes&legid=cdli;CVI.00795-14v1>.
9. Severe *Streptococcus pyogenes* Infections, United Kingdom, 2003–2004. Th. L. Lamagni, Sh. Neal, C. Keshishian, N. Alhaddad, R. George, G. Duckworth, J. Vuopio-Varkila, A. Efstratiou. *Emerging Infectious Diseases.* 2008;14(2):201-209. doi: 10.3201/eid1402.070888, www.ncbi.nlm.nih.gov/pmc/PMC2600190.
10. Mead Ph. B. Vaginal-rectal colonization with group A streptococci in late pregnancy. *Infectious Diseases in Obstetrics and Gynecology.* 2000;8(5-6):217-219. doi: 10.1155/S1064744900000302, www.ncbi.nlm.nih.gov/pmc/PMC1784695.
11. Clinical and Microbiological Characteristics of Severe *Streptococcus pyogenes* Disease in Europe. B. Luca-Harari, J. Darenberg, Sh. Neal, T. Siljander, L. Strakova, A. Tanna, R. Creti, K. Ekelund, M. Koliou, P. T. Tassios, M. van der Linden, M. Straut, J. Vuopio-Varkila, A. Bouvet, A. Efstratiou, C. Schalén, B. Henriques-Normark, A. Jasir. *Journal of Clinical Microbiology.* 2009;47;4:1155-1165. doi: 10.1128/JCM.02155-08, jcm.asm.org/content/47/4/1155?..urls=yes.
12. Nauta J. Statistics in Clinical Vaccine Trials. Springer, 2011. ISBN: 978-3-642-14690-9. doi: 10.1007/978-3-642-14691-6, www.springer.com/gp/book/9783642146909.
13. Rheumatic fever-associated *Streptococcus pyogenes* isolates aggregate collagen. K. Dinkla, M. Rohde, W. T. M. Jansen, E. L. Kaplan, G. S. Chhatwal, S. R. J. Talay. *Clin Invest.* 2003. Jun 15;111;12:1905-1912. doi: 10.1172/JCI200317247, www.ncbi.nlm.nih.gov/pubmed/12813026.
14. Modulation of allergic immune responses by mucosal application of recombinant lactic acid bacteria producing the major birch pollen allergen Bet v 1. C. Daniel, A. Repa, C. Wild, A. Pollak, B. Pot, H. Breiteneder, U. Wiedermann, A. Mercenier. *Allergy.* 2006;61:812-819. doi: 10.1111/j.1398-9995.2006.01071, www.ncbi.nlm.nih.gov/pubmed/16792578.
15. Rasmussen T. B. Boom-silica RNA extraction. 2008; <http://www.molmeth.org/protocols/L4XNQ1>.
16. Rapid and simple method for purification of nucleic acids / R. Boom, C. J. Sol, M. M. Salimans. *J. Clin. Microbiol.* 1990;8:495-503. <http://www.molmeth.org>.
17. A Study of the Infant Nasal Microbiome Development over the First Year of Life and in Relation to Their Primary Adult Caregivers Using cpn60 Universal Target (UT) as a Phylogenetic Marker. S. W. Peterson, N. C. Knox, G. R. Golding, S. D. Tyler, A. D. Tyler. *PLOS ONE.* 2016;11;3: e0152493. doi: 10.1371/journal.pone.015249.

18. Savchenko T. N. Mikroekologiya novorozhdennykh: avtoreferat dissertatsii doktora meditsinskikh nauk [Microbial ecology of neonates: the extended abstracts of MD dissertation]. Volgograd, 2011:34 (in Russ.).
19. Malygina O. G., Bazhukova T. A. Influence of antibiotics on formation of microecology in premature children with low and extremely low body weight at birth. *Zh Mikrobiol Epidemiol Immunobiol.* 2014;Jan-Feb;1:61-65.
20. Shilts M. H., Rosas-Salazar C., Tovchigrechko A. Minimally invasive sampling method identifies differences in taxonomic richness of nasal microbiomes in young infants associated with mode of delivery. *Microbial ecology.* 2016;71;1:233-242. doi:10.1007/s00248-015-0663-y.
21. Colonisation by *Streptococcus pneumoniae* and *Staphylococcus aureus* in healthy children. D. Bogaert, A. van Belkum, M. Sluijter, A. Luijendijk, R. de Groot, H. C. Rumke. *Lancet.* 2004;363:1871-1872. pmid:1518362.
22. Saveleva A. A. Vliyaniye semennoi zhidkosti i ee komponentov na funktsional'nyu aktivnost' neutrofil'nykh granulotsitov: avtoreferat dissertatsii kandidata meditsinskikh nauk [The effect of seminal fluid and its components on the functional activity of neutrophilic granulocytes: the extended abstract of MD Candidate dissertation]. Chelyabinsk, 2016 (in Russ.).
23. Yagupsky P., Landau D., Beck A., Dagan R. Carriage of *Streptococcus pyogenes* among infants and toddlers attending day-care facilities in closed communities in southern Israel. *Eur J Clin Microbiol Infect Dis.* 1995;Jan.;14;1:54-58. doi: 10.1590/S0036-36342007000500002, www.ncbi.nlm.nih.gov/pubmed/7729455.
24. Nasopharyngeal microbiota composition of children is related to the frequency of upper respiratory infection and acute sinusitis / C. A. Santee, N. A. Nagalingam, A. A. Faruqi, Gr. P. DeMuri, J. E. Gern, E. R. Wald, S. V. Lynch. *Microbiome.* 2016;4:34. doi 10.1186/s40168-016-0179-9;
25. Shabaldina E. V. Narusheniya sistemnoi i lokal'noi immunnoi regulyatsii pri gipertrofii mindalin limfoidnogo glotochnogo kol'tsa u detei rannego i doskol'nogo vozrasta avtoreferat dissertatsii doktora meditsinskikh nauk [The disorders of systemic and local immune regulation in the lymphoid ring tonsils hypertrophy in young and preschool children: the extended abstracts of MD dissertation]. Sankt-Peterburg, 2016:32 (in Russ.).

Шабалдина Елена Викторовна – доктор медицинских наук, доцент, заведующая кафедрой оториноларингологии и клинической иммунологии, Кемеровский государственный медицинский университет Минздрава России (Россия, 650003, Кемерово, ул. Ворошилова, д. 22а); тел. +7-951-163-90-11, e-mail: weit2007@yandex.ru

<http://orcid.org/0000-0002-0450-2767>

Ахтямов Дамир Ринатович – заведующий отделением детской оториноларингологии, Областная детская клиническая больница (Россия, 650003, Кемерово, ул. Ворошилова, д. 21); тел. +7-923-499-17-88, e-mail: adgrkns1@ngs.ru

<http://orcid.org/0000-0002-6629-0608>

Горшкова Софья Викторовна – студентка педиатрического факультета, Кемеровский государственный медицинский университет Минздрава России (Россия, 650003, Кемерово, ул. Ворошилова, д. 22а); тел. +7-960-907-30-80, e-mail: sofi28.95@mail.ru

<http://orcid.org/0000-0003-2922-3438>

Деева Надежда Сергеевна – студентка лечебного факультета, Кемеровский государственный медицинский университет Минздрава России (Россия, 650003, Кемерово, ул. Ворошилова, д. 22а); тел. +7-923-503-33-52, e-mail: deevanadusha69@yandex.ru

<http://orcid.org/0000-0002-6162-4808>

Шабалдин Андрей Владимирович – доктор медицинских наук, профессор кафедры оториноларингологии и клинической иммунологии, Кемеровский государственный медицинский университет Минздрава России (Россия, 650000, Кемерово, ул. Ворошилова, д. 22а); тел. +7-903-907-51-97, e-mail: weit2007@yandex.ru

<http://orcid.org/0000-0002-8785-7896>

Филипенко Максим Леонидович – кандидат биологических наук, заведующий лабораторией фармакогеномики, Институт химической биологии и фундаментальной медицины Сибирского отделения Российской академии наук (Россия, 630090, Новосибирск, пр. Академика Лаврентьева, д. 8); тел. +7-913-921-73-92, e-mail: max@niboch.nsc.ru

<http://orcid.org/0000-0002-8950-5368>

Elena V. Shabaldina – MD, Associate Professor, Head of the Chair of Otorhinolaryngology and Clinical Immunology, Kemerovo State Medical University, Ministry of Healthcare of Russia (Russia, 650003, Kemerovo, 22a, Voroshilova str.); tel.: 8(3842)39-64-29, 8-951-163-90-11, e-mail: weit2007@ya.ru

<http://orcid.org/0000-0002-0450-2767>

Damir R. Akhtyamov – Head of Children's Otorhinolaryngology Department, Regional Children's Clinical Hospital (Russia, 650003, Kemerovo, 21, Voroshilova str.); tel.: +7-923-499-17-88, e-mail: adgrkns1@ngs.ru

<http://orcid.org/0000-0002-6629-0608>

Sof'ya V. Gorshkova – student of Pediatric Department, Kemerovo State Medical University, Ministry of Healthcare of Russia (Russia, 650003, Kemerovo, 22a, Voroshilova str.); tel.: +7-960-907-30-80, e-mail: sofi28.95@mail.ru

<http://orcid.org/0000-0003-2922-3438>

Nadezhda S. Deeva – student of General Medicine Department, Kemerovo State Medical University, Ministry of Healthcare of Russia (Russia, 650003, Kemerovo, 22a, Voroshilova str.); tel.: +7-923-503-33-52, e-mail: deevanadusha69@yandex.ru

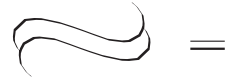<http://orcid.org/0000-0002-6162-4808>

Andrei V. Shabaldin – MD, Professor of the Chair of Otorhinolaryngology and Clinical Immunology, Kemerovo State Medical University, Ministry of Healthcare of Russia (Russia, 650003, Kemerovo, 22a, Voroshilova str.); tel.: 8(3842)39-64-29, 8-951-163-90-11, e-mail: weit2007@ya.ru

<http://orcid.org/0000-0002-8785-7896>

Maksim L. Filipenko – Candidate of Biological Sciences, Head of Pharmacogenomics Laboratory, Institute of Chemical Biology and Fundamental Medicine of Siberian Branch of the Russian Academy of Sciences (Russia, 630090, Novosibirsk, 8, Akademika Lavrenteva ave., tel.: +7-913-921-73-92, e-mail: max@niboch.nsc.ru

<http://orcid.org/0000-0002-8950-5368>



УДК 616.212.5-089.5(048.8)

DOI: 10.18692/1810-4800-2018-6-72-82

СОВРЕМЕННЫЙ ВЗГЛЯД НА СЕПТОПЛАСТИКУ И ВОЗМОЖНОСТИ АНЕСТЕЗИОЛОГИЧЕСКОЙ ЗАЩИТЫ

Абдулкеримов Х. Т.¹, Давыдова Н. С.¹, Лещенко Р. Е.², Пионтек А. Э.³

¹ Уральский государственный медицинский университет
Министерства здравоохранения России, 620028, Россия, Екатеринбург
(Ректор – член-корреспондент РАН, докт. мед. наук, профессор О. П. Ковтун)

² Новая больница, Екатеринбург, 620109, Россия
(Генеральный директор – В. Р. Лившиц)

³ Городская клиническая больница № 14,
Екатеринбург, 620039, Россия
(Главный врач – В. Н. Кухаркин)

A MODERN VIEW OF THE SEPTOPLASTY AND THE POSSIBILITY OF ANESTHETIC PROTECTION

Abdulkerimov Kh. T.¹, Davydova N. S.¹, Leshchenko R. E.², Piontek A. E.³

¹ Ural State Medical University, Ministry of Health of the Russian Federation,
Ekaterinburg, 620028, Russia

² New Hospital, Ekaterinburg, 620109, Russia

³ City clinical hospital N 14, 620039, Ekaterinburg, Russia

В обзоре рассмотрены проблемы септопластики, нежелательные явления, связанные с ее проведением, и возможные варианты анестезиологической защиты в целях их предупреждения и лечения. Анализ представленных данных осуществлен на основании имеющихся в научной литературе результатов клинических исследований. Рассматривая выполнение септопластики с точки зрения концепции ускоренного восстановления пациентов после оперативных вмешательств, локальная анестезия в комбинации с седацией в большей степени соответствует критериям безопасности и эффективности.

Ключевые слова: септопластика, тройнично-кардиальный рефлекс, осложнения септопластики, амбулаторная анестезиология, концепция ускоренного восстановления пациентов после оперативных вмешательств.

Библиография: 45 источников.

The review considers the problems of septoplasty and the adverse events associated with it, as well as the options of anesthetic protection with a view of prevention and treatment thereof. The provided data analysis was performed on the basis of the results of clinical studies available in scientific literature. From the viewpoint of the concept of enhanced rehabilitation of patients after septoplasty, local anesthesia in combination with sedation is found to be safer and more efficient.

Keywords: septoplasty, trigeminal-cardiac reflex, complications of septoplasty, outpatient anesthesiology, the concept of enhanced recovery after surgery.

Bibliography: 45 sources.

Актуальность. Хирургическая резекция носовой перегородки (септопластика) является одной из основных операций, выполняемых в оториноларингологической практике [1]. Данные

по распространенности искривления носовой перегородки могут варьировать и составлять: 22% у новорожденных и 90% у взрослых пациентов [2].

На протяжении многих лет сохраняется необходимость в хирургической коррекции носовой перегородки среди лиц работоспособного возраста. В 2006 году в США было выполнено 260 000 септопластик, где средний возраст пациентов составил 40 лет [3]. В Нидерландах за 2010 год было проведено 10 000 операций, что соответствует 6 операциям на 10 000 жителей [4]. Более 20.000 септопластик выполнено в Англии с 2012 по 2013 год, что составило 3,8 операции на 10 000 жителей [4].

Септопластика проводится в основном в условиях амбулаторной хирургии [1]. Травма рассматривается как наиболее частая причина формирования искривления носовой перегородки [2]. Искривление носовой перегородки приводит к нарушению носового дыхания (рис. 1) [5]. Обструкция верхних дыхательных путей является фактором риска развития предсердных и желудочковых аритмий [6]. Септопластика может уменьшить риск развития подобных нежелательных явлений [6].

Какой вид обезболивания предпочтительнее для успешного выполнения септопластики, все еще остается спорным [2]. В настоящее время нет консенсуса в отношении оптимального варианта анестезиологического пособия по причине разногласия мнений, представленных в литературе [1, 7].

Согласно литературным данным, септопластика может выполняться под общим, местным или локальным обезболиванием и в условиях седации [1, 7].

Тройнично-кардиальный рефлекс. Детальное знание анатомии носа необходимо для успешного выполнения септопластики и обоснования анестезиологической защиты пациентов при этом оперативном вмешательстве [8, 9]. Высокая

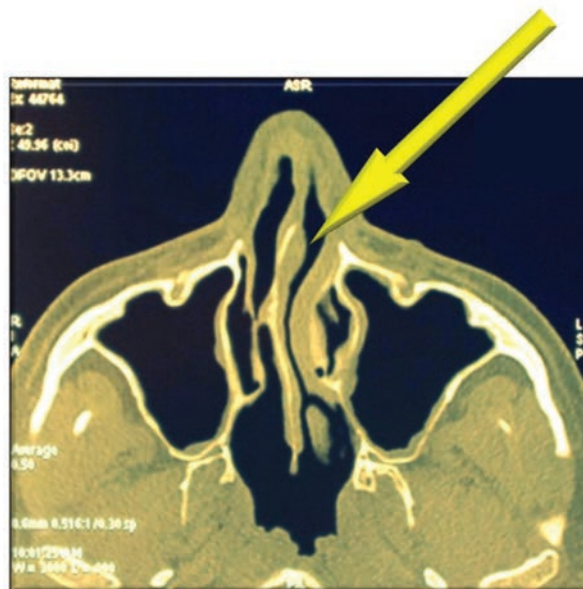


Рис. 1. Искривление носовой перегородки (компьютерная томография).

рефлексогенность операционного поля, с которой можно столкнуться во время хирургического вмешательства, обусловлена особенностями иннервации носа.

Schaller et al. (2007) дали определение тройнично-кардиальному рефлексу (ТКР) [10]. Согласно их определению ТКР проявляется внезапным снижением частоты сердечных сокращений (ЧСС) и среднего артериального давления (СрАД) более чем на 20% от исходных значений в результате физической или химической стимуляции любой из ветвей тройничного нерва. Нарушение сердечного ритма, асистолия и другие вегетативные реакции, такие как апноэ и гипермоторика желудка, также являются проявлениями ТКР [11]. Результатом стимуляции экс-

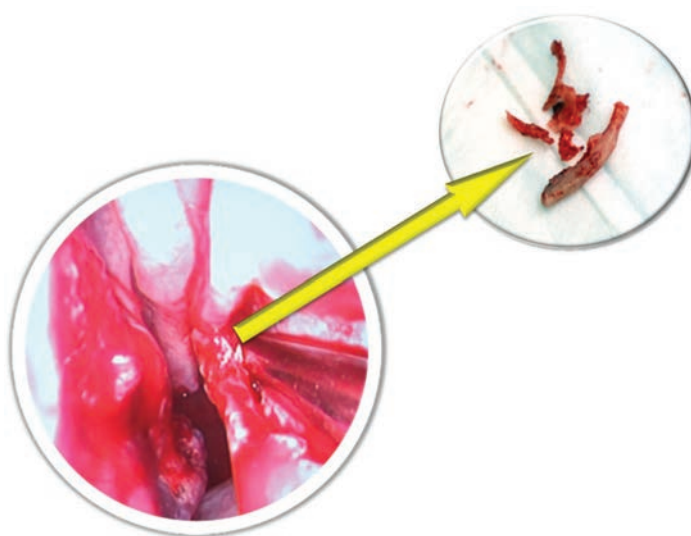


Рис. 2. Эндоскопический метод исправления деформации носовой перегородки.



тракраниальной части тройничного нерва может быть нормо- или гипертензия. Периферический ТКР пересекается с симпатическим компонентом нервной системы, поэтому подобные клинические проявления связаны с активацией симпатической и парасимпатической нервных систем [11].

Превентивная стратегия, направленная на подавление рефлекторной реакции в результате стимуляции тройничного нерва, включает использование местных анестетиков и предоперационное введение антихолинергических препаратов. Использование данной стратегии не позволяет исключить развития ТКР [11].

Таким образом, особенности кровоснабжения, иннервации и рефлектогенности носа, опосредованно, через значимые колебания уровня артериального давления (АД) и частоты сердечных сокращений (ЧСС), могут создать условия для развития сердечно-сосудистых нежелательных явлений. Несмотря на это, кровотечение является основным осложнением септопластики, что может быть следствием нестабильной гемодинамики.

Эффективная и безопасная техника выполнения септопластики. Около одной трети населения испытывают затруднение носового дыхания, и только одна четверть из этих пациентов обращается за хирургической помощью [2]. Согласно данным Американской академии оториноларингологии искривление носовой перегородки и затруднение носового дыхания связаны с повторными носовыми кровотечениями, головной болью и хроническим риносинуситом [12]. Традиционный (открытый) и эндоскопический методы исправления деформации носовой перегородки являются основными и часто используются в оториноларингологической практике. Эндоскопический метод предполагает использование жесткого эндоскопа для визуализации перегородки и позволяет скорректировать любую ее деформацию (рис. 2) [13].

Среди оперирующих хирургов продолжается обсуждение вопроса: какой метод коррекции деформации носовой перегородки сможет обеспечить наилучший результат по восстановлению носового дыхания и позволит добиться развития нежелательных явлений в меньшей степени (кровотечение, спайки слизистой и перфорация перегородки носа) [2]? Мета-анализ, представленный С. J. Hong at al. (2016), показал, что использование «открытого» метода коррекции носовой перегородки в сравнении с эндоскопическим ассоциируется с развитием большего количества НЯ. Частота возникновения интра- и послеоперационных кровотечений (7 исследований: RR 2,62 [95% CI, 1,45–4,71], $p = 0.001$), спаек слизистой (13 исследований: RR 3,30 [95% CI, 1,49–7,31]

$p = 0,003$) и разрывов перегородки носа (5 исследований: RR 1,84 [95% CI, 1,27–2,68], $p = 0,001$) была выше и имела статистически достоверную разницу [2]. С другой стороны, традиционная (открытая) техника имеет экономическое преимущество перед эндоскопической в виде меньших затрат на оборудование [2]. J. Paradis, B. W. Rotenberg at al. (2011) в исследовании показали, что эндоскопическая техника коррекции носовой перегородки позволяет сократить время оперативного вмешательства в среднем до 28 минут [14]. Предполагается, что более короткая продолжительность оперативного вмешательства с быстрым восстановлением пациента поможет скомпенсировать затраты на медицинское оборудование [2]. После применения эндоскопической техники отмечено значительное улучшение носового дыхания у пациентов в сравнении с традиционной ($p < 0,05$) [2].

В итоге, эндоскопическая септопластика позволяет уменьшить риск развития кровопотери во время и после оперативного вмешательства, но не исключает его. Кроме кровотечения, существует ряд нежелательных явлений, возникающих во время и после септопластики, которые необходимо учитывать.

Нежелательные явления, связанные с проведением септопластики. По мнению J. Dąbrowska-Bień at al. (2018), нежелательные явления, связанные с проведением септопластики, являются результатом неправильного планирования и выполнения оперативного вмешательства, включая период наблюдения [15]. Вместе с тем в литературе наблюдается недостаток исследований с указанием достоверной частоты развития нежелательных явлений, где результаты могли быть получены на основании большой выборки пациентов [15]. Учитывая данный факт, авторы провели ретроспективный анализ выполненных септопластик, где количество пациентов составило 2784 [15]. Септопластика проводилась традиционным «открытым» способом. Чрезмерная кровопотеря была самым частым осложнением в исследовании и составила 2,6% от общего количества больных, перфорация перегородки – 2,0%, гипосмия – 0,8%, инфекция – 2,0%, спайки – 0,1%, временное снижение остроты зрения – 0,07%, анестезия зубов и верхней губы – 0,3% [15].

Чрезмерная кровопотеря аналогичным образом была зарегистрирована и в других исследованиях [16, 17]. В случае комбинации септопластики с турбинопластикой риск развития чрезмерной кровопотери возрастал и составил 4,1% против 2,6% [15].

S. V. Kulkarni at al. (2015), основываясь на своем опыте, представили ретроспективные данные о частоте развития нежелательных явлений в условиях эндоскопической септопластики

[3]. В ретроспективный анализ было включено 415 пациентов с оперативным вмешательством. Возникновение осложнений стремилось к нулю [3]. Было зарегистрировано одно нежелательное явление – кровотечение, с частотой развития 0,3% [3]. Согласно данным другого ретроспективного анализа (60 случаев), частота возникновения кровотечения и гематомы составила 1,6 и 1,6% соответственно [18].

Представленная информация свидетельствует, что большая часть потенциальных осложнений варьирует или отсутствует в зависимости от техники исполнения септопластики. Очевидно, что кровопотеря фигурирует во всех исследованиях.

Обзор литературы, посвященный проблеме НЯ, необходим для решения вопроса о выборе оптимального метода анестезиологической защиты пациентов при проведении септопластики.

Варианты и возможности анестезиологической защиты для успешного выполнения септопластики, риски осложнений. Экспрессия медиаторов боли является результатом хирургической травмы, в следствие чего контроль боли необходим во время любого оперативного вмешательства [19]. R. Ocalan at al. (2015) оценили взаимосвязь между предоперационной тревожностью и послеоперационной болью в ближайшем и отдаленном периодах у пациентов, подверженных септопластике [20]. Результаты исследования показали, что раннее вмешательство, направленное на минимизацию предоперационной тревожно-стрессовой реакции, может повлиять на послеоперационную болевую реакцию. Эффективная анальгезия уменьшает беспокойство пациента [19, 20].

Боль и стресс у пациента, связанные с септопластикой, редко регистрируются в исследованиях как нежелательные явления. Предполагается, что существует причинно-следственная связь между стрессом, болью и кровотечением.

Регионарная и локальная анестезия. Регионарные блокады помогают выполнить хирургические операции, включая ринопластику, в амбулаторных условиях [9]. Двухсторонние блокады подглазничного и подблокового нервов осуществляются в целях потенцирования общей анестезии [9, 21]. Функциональная эндоскопическая ринохирургия (ФЭХ) выполняется в условиях сочетанного применения блокады крыло-видно-небного ганглия и ОА в целях уменьшения интраоперационной кровопотери и послеоперационного обезболивания [22, 23].

Локальная анестезия (ЛА) в качестве монообезболивания всегда имела большее предпочтение у хирургов и пациентов [24]. Использование ЛА позволяет избежать длительной госпитализации и нежелательных явлений, связанных

с общей анестезией (ОА) [24]. Ряд хирургов придерживается иного мнения и чувствует себя некомфортно, когда пациент находится в сознании во время оперативного вмешательства [25].

Боль – основная жалоба пациентов, возникающая во время операции на фоне применения ЛА [24]. Попытки введения новых, местных анестетиков, с более эффективной анальгетической активностью, не позволяют полностью исключить боль у пациентов во время и после септопластики [24, 26].

Кроме того, развитие нежелательных явлений можно ожидать на введение адреналина, входящего в состав местного анестетика, в подслизистую носа, что может привести к повышению его в крови до 400% от исходного уровня [19]. И, как следствие, развитие кардиомиопатии, нарушения сердечного ритма, остановка сердечной деятельности, отек легких и окклюзия центральной артерии сетчатки могут быть обусловлены использованием адреналина [27]. В литературе представлен клинический случай, где описано НЯ со стороны сердечно-сосудистой системы в виде развития желудочковой тахикардии (ЖТ) у 35-летнего мужчины. По результату выполненной коронарографии сосуды сердца оказались без поражения [28]. Геморрагический инсульт был описан в другом клиническом случае, у 41-го мужчины, после применения лидокаина с адреналином [29].

В рандомизированном, проспективном, двойном-слепом исследовании была наглядно продемонстрирована взаимосвязь боли и стресса с повышенным уровнем катехоламинов, фактора некроза опухоли (ФНО) и провоспалительных цитокинов в крови после оперативного вмешательства в группе пациентов с ЛА [30]. Пациентам в группе с локальной анестезией (плацебо) было выполнено 12 септопластик, 12 ФЭХ и 6 септопластик в комбинации с ФЭХ. Умеренное и тяжелое кровотечение с компретацией операционного поля зарегистрировано у 46,7 и 6,7% пациентов соответственно [30]. Эпизоды временной остановки оперативного вмешательства были связаны с болью и дискомфортом у пациентов во время операции [30]. Следовательно, недостаточный уровень анестезиологической защиты у пациента создает условия для высокого риска развития НЯ.

Общая анестезия (ОА) выполняется с помощью применения тотальной внутривенной анестезии (ТВВА) или ингаляционных анестетиков [31–33]. Безопасность дыхательных путей и отсутствие необходимости в сотрудничестве с пациентом во время операции относятся к преимуществам ОА [31]. Применение ОА в целях проведения септопластики ассоциируется с дополнительным риском развития НЯ, что показано в многочис-



ленных проспективных и рандомизированных исследованиях [1, 31, 33].

Длительность госпитализации пациентов в группе с ОА, согласно данным Н. Daşkaya at al. (2014), составила $31,43 \pm 13,25$ ч [1]. Можно предположить, что длительное нахождение пациентов в стационаре связано с развитием послеоперационной тошноты, рвоты (ПОТР) и боли в области оперативного вмешательства, что подтверждается данными исследований [1, 31, 33].

S. N. Manpreet at al. (2015) в проспективном, рандомизированном исследовании показали, что 65% пациентов имело умеренное и тяжелое интраоперационное кровотечение [31]. Параллельно с интраоперационной кровопотерей у больных было зарегистрировано клинически значимое повышение уровня систолического артериального давления (САД) и ЧСС на фоне ОА, что можно объяснить применением в качестве ЛА 2% лидокаина-адреналина гидрохлорида (1:1000) [31].

J. E. Orosz at al. (2012) изучили цитокиновый профиль в плазме крови у пациентов, перенесших малоинвазивные оториноларингологические операции с применением пропофола, фентанила и севофлурана [34]. В условиях сбалансированной анестезии уровень интерлейкинов 1β , 2, 4, 6, 8, 10, 12 и фактора некроза опухоли во время и после операции, оставался без изменений [34]. Несмотря на это, уровень послеоперационной боли в исследованиях Н. Daşkaya, S. N. Manpreet at al. составил $3,66 \pm 1,09$ и $3,48 \pm 1,61$ балла, согласно визуально-аналоговой шкале (ВАШ) боли [1, 31]. Возможно, что возникновение послеоперационной боли связано с пробуждением пациента после ОА на фоне повышенного уровня катехоламинов в крови [32].

ОА способна обеспечить пациентам высокую интраоперационную удовлетворенность от хирургического вмешательства, но создает дополнительные условия для развития нежелательных явлений, риски развития которых превышают риски осложнений, связанных с оперативным вмешательством.

Септопластика в условиях седации. В мировой практике наблюдается тенденция к увеличению использования комбинации ЛА с седацией. Данные оториноларингологического госпиталя в Бразилии подтверждают это: в 2017 году 96,35% из 410 эндоскопических операций (ФЭХ – 93,42%, и тимпатоластика – 6,58%) были выполнены в условиях ЛА в сочетании с седацией и ОА использовалась только в 3,65% случаев [25].

Учитывая геморрагические выделения в ротовую полость во время проведения оперативного вмешательства, многие хирурги выступают против дополнительного использования седативных средств. По их мнению, седация снижает

возможность сотрудничества с пациентом [30]. Существующий риск аспирации на фоне седации позволяет анестезиологам и хирургам отдать предпочтение ОА для выполнения оториноларингологических операций. С другой стороны, хороший интраоперационный гемостаз может снизить риск аспирации [1].

Пропофол, бензодиазепины, α -2-агонисты адренорецепторов и опиоиды – наиболее часто используемые препараты для седации и обезболивания в хирургии одного дня [35, 36]. В литературе представлено небольшое количество проспективных и рандомизированных исследований, где описаны варианты седации в комбинации с ЛА для выполнения септоластики (табл. 1). В исследованиях средний уровень седации (Ramsay 2–3 балла) применялся в качестве целевого [37].

Согласно определению Американкой ассоциацией анестезиологов (ASA, последняя поправка от 15 октября 2014) среднему уровню седации и анальгезии (СУСА) соответствуют следующие критерии:

- медикаментозная депрессия сознания, при которой пациент целенаправленно отвечает на словесную или тактильную стимуляцию;
- сохранено спонтанное дыхание;
- сохранены глоточные рефлексы (способность глотать);
- отсутствует страх;
- незначительные колебания показателей витальных функций в сравнении с исходными.

Септопластика в условиях СУСА в представленных исследованиях была успешно выполнена. В исследовании R. Dogan at al. (2010) три пациента отказались от проведения септоластики в условиях седации с ЛА по причине страха перед вмешательством [37]. В протоколе В. Акча at al. (2016) в группе наблюдения – фентанил + мидазолам + пропофол, одному пациенту потребовалась интубация трахеи по причине остановки дыхания [38].

Согласно современным рекомендациям по процедурной седации со средним уровнем и обезболиванием (2018) многих НЯ, связанных с седацией, можно избежать, если их своевременно предупреждать и лечить [39], что позволяет следующий алгоритм действий [39]:

периодически (примерно, каждые 5 мин) контролировать уровень седации пациента речевыми откликами или тактильным прикосновением;

в случае, когда нет возможности получить устный ответ (хирургия полости рта, стоматология, эндоскопическое исследование), пациент поднятием большого пальца руки вверх может подтвердить свое присутствие в сознании.

Разнообразие представленных вариантов седации в клинических исследованиях говорит об от-

Таблица 1

**Септопластика в условиях разных вариантов среднего уровня седации и аналгезии
(клинические исследования)**

Автор	Тип операции	Вид исследования	Пациенты, №	В/в седация и аналгезия	ЛА
S. Manpreet at al. (2015) [31]	Септопластика	Проспективное, рандомизированное	20	Дексмететомидин + мидазолам + диклофенак	2% лидокаин-эпинефрин (1:1000)
H. Daşkaya at al. (2014) [1]	Септопластика	Проспективное	30	Фентанил + мидазолам + пропофол	0,5% прилокаин-эпинефрин
B. Akça at al. (2016) [38]	Септопластика	Проспективное, рандомизированное, параллельное	24 и 25	Фентанил + мидазолам + пропофол или фентанил + мидазолам + дексмететомидин	0,5% прилокаин-эпинефрин
R. Dogan at al. (2010) [37]	Септопластика	Проспективное, рандомизированное	30	Дексмететомидин	2% лидокаин-эпинефрин (1:80000)

сутствии единства в понимании и применении анестезиологической защиты среди анестезиологов.

Преимущества выполнения септопластики в условиях СУСА в комбинации с ЛА. Сравнительные исследования показали преимущество выполнения СУСА с ЛА перед ОА в виде уменьшения частоты развития интра- и послеоперационных нежелательных явлений [1, 31, 37].

H. Daşkaya at al. (2014) в своем клиническом исследовании показали сокращение длительности госпитализации в два раза у пациентов с седацией и ЛА ($15,36 \pm 9,49$ против $31,43 \pm 13,25$ ч) ($p < 0,01$) [1]. Это объясняется меньшей частотой развития ПОТР, послеоперационной боли и объ-

ема кровопотери, в группе пациентов с седацией (табл. 2).

Развитие ПОТР связано с использованием ОА, что подтверждается данными международных рекомендаций [40]. Стратегия, разработанная клиницистами и направленная на предотвращение формирования ПОТР, позволяет отдать предпочтение седации с ЛА [40].

Стратегия снижения риска развития ПОТР [40]:

- 1) избегать использования ОА (уровень доказательности – А1);
- 2) использовать пропофол для индукции и поддержания анестезии (уровень доказательности – А1);

Таблица 2

Сравнение частоты развития НЯ в условиях СУСА и ОА

Временные интервалы /НЯ	H. Daşkaya at al. (2014) [1]		R. Dogan at al. (2010) [37]	
	ОА ($M \pm \sigma$) (n = 30)	Фентанил + мидазолам + пропофол ($M \pm \sigma$) (n = 30)	ОА ($M \pm \sigma$) (n = 30)	Дексмететомидин ($M \pm \sigma$) (n = 30)
Длительность госпитализации, ч	$31,43 \pm 13,25$	$15,36 \pm 9,49$ ($p < 0,01$)	–	–
Длительность хирургического вмешательства, мин	$31,23 \pm 8,02$	$26,23 \pm 7,48$ ($p = 0,01$)	$46,1 \pm 9,9$	$47,9 \pm 10,6$ ($p > 0,05$)
Интраоперационное кровотечение, мин	$31,96 \pm 23,13$	$19,83 \pm 21,34$ ($p < 0,03$)	$41,67 \pm 8,5$	$20,3 \pm 4,8$ ($p < 0,001$)
Послеоперационное кровотечение, мл	$23,23 \pm 8,91$	$17,96 \pm 8,07$ ($p < 0,02$)	$36,2 \pm 8,3$	$22,2 \pm 5,1$ ($p < 0,001$)
Послеоперационная боль (ВАШ, баллы)	$3,60 \pm 1,06$	$3,26 \pm 1,14$ ($p = 0,24$)	$4,5 \pm 1,54$	$1,8 \pm 1,4$ ($p < 0,001$)
ПОТР (n)	$3,66 \pm 1,09$	$2,06 \pm 1,22$ ($p < 0,01$)	13	5 ($p = 0,024$)
Удовлетворенность пациентов, %	66	86	56,6	83,3

M – среднее значение величины; σ – среднее квадратичное отклонение.



3) избегать использования ингаляционных анестетиков (уровень доказательности – A2);

4) минимальное интра- (уровень доказательности – A2) и послеоперационное (уровень доказательности – A1) использование опиоидов;

5) адекватная гидратация (адекватная гидратация – A1), где A1 – рандомизированные, контролируемые исследования с доказанной статистической значимостью ($p < 0,01$) (мета-анализ), A2 – рандомизированные, контролируемые исследования с доказанной статистической значимостью ($p < 0,01$).

Ранняя выписка пациента из стационара (не позже 23 ч) требует быстрого восстановления пациента после операции, анестезии и низкой частоты развития нежелательных явлений, таких как боль, тошнота, переутомление и позволяет уменьшить риск развития внутрибольничных инфекционных, тромбоэмболических, когнитивных нежелательных явлений [41].

Обращает на себя внимание применяемый мультимодальный или сбалансированный подход к обезболиванию в клинических исследованиях, где сочетались наркотические анальгетики и (или) α -2-агонисты адренорецепторов, и (или) нестероидные противовоспалительные средства (НПВС) с ЛА (табл. 2) [1, 31, 37, 38].

Вместе с тем мультимодальная или сбалансированная стратегия лечения боли все чаще предполагает ограничение использования наркотических анальгетиков в связи с риском развития ПОТР [41]. Концепция предполагает назначение таких анальгетиков, как парацетамол, НПВС в комбинации с ЛА (рис. 3) [41].

Седация с ЛА в сравнении с ОА показала преимущества в виде уменьшения кровопотери во время и после проведения септопластики [1, 31, 37, 38].

Снижение объема интра- и послеоперационной кровопотери в группе седации с использованием пропофола можно объяснить его способностью влиять на активность симпатической

нервной системы (СНС). Применение пропофола в целях обеспечения среднего или глубокого уровня седации значительно снижает симпатическую нервную активность на 65 и 92% соответственно [42].

С появлением высокоселективных α -2-агонистов адренорецепторов (клонидин – α_2/α_1 200:1 и дексмедетомидин α_2/α_1 1600:1), возник интерес к использованию данной группы препаратов, который обусловлен их способностью оказывать анальгетический эффект без влияния на функцию дыхания [43].

K. Indira at al. (2015) в проспективном, двойном-слепом, рандомизированном, плацебо контролируемом исследовании показали необходимость в использовании клонидина в качестве адъюванта к седации (мидазолам + фентанил), при проведении оториноларингологических операций [43]. Целевой уровень седации средний. Исследователи сделали вывод, что клонидин в качестве адъюванта обеспечивает превосходную седацию, аналгезию и «чистое» операционное поле [43].

На примере дексмедетомидина «чистое» операционное поле объясняется снижением катехоламинов в крови более чем в два раза, без дальнейшего прогрессирующего уменьшения [44].

C. Tang at al. (2015) продемонстрировали способность дексмедетомидина снижать уровень интерлейкина-6, интерлейкина-8 и ФНО в крови после ФЭХ в сравнении с ЛА [30]. Способность дексмедетомидина уменьшать уровень провоспалительных цитокинов выражается в уменьшении тревоги пациента, воспалительного ответа и послеоперационной боли, что отображено в исследованиях [30, 31, 37, 38].

Заключение. Септопластику можно отнести к малотравматичным операциям, если вмешательство выполняется эндоскопическим методом. Малоинвазивная техника позволяет осуществить оперативное вмешательство в условиях амбулаторной хирургии.

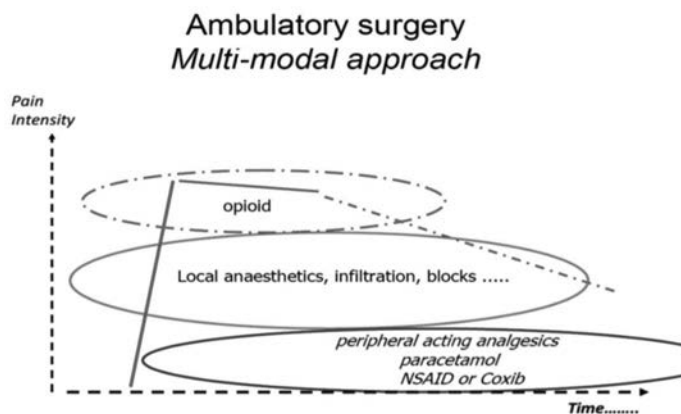


Рис. 3. Концепция мультимодального подхода к обезболиванию.



В настоящее время идет поиск оптимального варианта анестезиологической защиты пациента в целях проведения септопластики. Это обусловлено тем, что ЛА позволяет сократить время пребывания пациента в стационаре, но не способна защитить от стресса, что может отсрочить выписку. ОА создает комфорт для пациента во время оперативного вмешательства и одновременно несет угрозу развития рисков нежелательных явлений, связанных с анестезией и интубацией трахеи.

Мы полагаем, что при выборе оптимального варианта анестезиологической защиты нужно руководствоваться принципами концепции ускоренного восстановления пациентов после оперативных вмешательств, которая предполагает оптимизацию анестезиологической защиты в целях предупреждения развития нежелательных яв-

ний и подразумевает мультимодальный подход к лечению пациентов на всех этапах госпитализации [45]:

- медикаментозная оптимизация хронических заболеваний;
- малоинвазивная техника выполнения оперативного вмешательства;
- предпочтение регионарным методам обезболивания и ЛА;
- мультимодальная или сбалансированная стратегия лечения боли;
- опиоид-ограничительная стратегия;
- профилактика ПОТР;
- адекватная гидратация;
- ранняя мобилизация пациента;
- ранний, самостоятельный прием жидкости и твердой пищи.

ЛИТЕРАТУРА

1. Daşkaya H., Yazıcı H., Doğan S., Can I.H. Septoplasty: under general or sedation anesthesia. Which is more efficacious? // *Eur. Arch. Otorhinolaryngol.* 2014. Vol. 271, N 9. P. 2433–2436.
2. Hong C. J., Monteiro E., Badhiwala J., Lee J., de Almeida J. R. Vescan A. [at al.]. Open versus endoscopic septoplasty techniques: A systematic review and meta-analysis // *Am. J. Rhinol. Allergy.* 2016. Vol. 30, N 9. P. 436–442.
3. Bhattacharyya N. Ambulatory sinus and nasal surgery in the United States: demographics and perioperative outcomes // *Laryngoscope.* 2010. Vol. 120, N 3. P. 635–685.
4. van Egmond M. M., Rovers M. M., Hendriks C. T., van Heerbeek N. Effectiveness of septoplasty versus non-surgical management for nasal obstruction due to a deviated nasal septum in adults: study protocol for a randomized controlled trial // *Trials.* 2015. Vol. 4, N 16. P. 500–506.
5. Kulkarni S. V., Kulkarni V. P., Burse K., Bharath M., Bharadwaj C., Sancheti V. Endoscopic Septoplasty: A Retrospective Analysis of 415 Cases // *Indian J. Otolaryngol. Head Neck Surg.* 2015. Vol. 67, N 3. P. 248–254.
6. Uluyol S., Kilicaslan S., Gur M. H., Karakaya N. E., Buber I., Ural S. G. Effects of Nasal Septum Deviation and Septoplasty on Cardiac Arrhythmia Risk // *Otolaryngol. Head Neck Surg.* 2016. Vol. 155, N 2. P. 347–352.
7. Dogan R., Erbek S., Gonencer H. H., Erbek H. S., Isbilen C., Arslan G. Comparison of local anaesthesia with dexmedetomidine sedation and general anaesthesia during septoplasty // *Eur. J. Anaesthesiol.* 2010. Vol. 27, N 11. P. 960–964.
8. Steele N. P., Thomas J. R. Surgical anatomy of the nose. *Rhinology and Facial Plastic Surgery* // Springer Berlin Heidelberg. 2009. P. 5–12. DOI: 10.1007/978-3-540-74380-4_1.
9. Shiffman M. A., Di Giuseppe A. Advanced Aesthetic Rhinoplasty. 2013. DOI 10.1007/978-3-642-28053-5.
10. Schaller B. J. Trigemino-cardiac reflex // *J. Neurosurg.* 2007. Vol. 107. P. 243.
11. Meuwly C., Golanov E., Chowdhury T., Erne P., Schaller B. Trigeminal cardiac reflex: new thinking model about the definition based on a literature review // *Medicine (Baltimore).* 2015. Vol. 94, N 5. P. 484.
12. American Academy of Otolaryngology (2015). Deviated Septum. Available online at <http://www.entnet.org/content/deviated-septum>; accessed April 21. 2015.
13. Ketcham A. S., Han J. K. Complications and management of septoplasty // *Otolaryngol. Clin. North. Am.* 2010. Vol. 43. P. 897–904.
14. Paradis J., Rotenberg B. W. Open versus endoscopic septoplasty: A single-blinded, randomized, controlled trial // *J. Otolaryngol. Head Neck Surg.* 2011. Vol. 40. P. S28–S33.
15. Dąbrowska-Bien J., Skarżyński P. H., Gwizdalska I., Łazęcka K., Skarżyński H. Complications in septoplasty based on a large group of 5639 patients // *Eur. Arch. Otorhinolaryngol.* 2018. Vol. 275, N 7. P. 1789–1794. DOI: 10.1007/s00405-018-4990-8.
16. Ketcham A. S., Han J. K. Complications and management of septoplasty // *Otolaryngol. Clin. N. Am.* 2010. Vol. 43. P. 897–904.
17. Bloom J. D., Kaplan S. E., Bleier B. S., Goldstein S. A. Septoplasty complications: avoidance and management // *Otolaryngol. Clin. N. Am.* 2009. Vol. 42. P. 463–481.
18. Nawaiseh S., Al-Khtoum N. Endoscopic septoplasty: retrospective analysis of 60 cases // *J. Pak. Med. Assoc.* 2010. Vol. 60, N 10. P. 796–8.
19. Günel C., Sarı S., Eryılmaz A., Başal Y. Hemodynamic Effects of Topical Adrenaline During Septoplasty // *Indian J. Otolaryngol. Head Neck Surg.* 2016. Vol. 68, N 4. P. 391–395.
20. Ocalan R., Akin C., Disli Z. K., Kilinc T., Ozlügedik S. Preoperative anxiety and postoperative pain in patients undergoing septoplasty // *B-ENT.* 2015. Vol. 11, N 1. P. 19–23.
21. Boselli E., Bouvet L., Augris-Mathieu C., Bégou G., Diot-Junique N., Rahali N. [at al.]. Infraorbital and infratrochlear nerve blocks combined with general anaesthesia for outpatient rhinoseptoplasty: A prospective randomised, double-blind, placebo-controlled study // *Anaesth. Crit. Care Med.* 2016. Vol. 35, N 1. P. 31–36.



22. DeMaria S., Jr. Govindaraj S., Chinosorvatana N., Kang S., Levine A. I. Bilateral sphenopalatine ganglion blockade improves postoperative analgesia after endoscopic sinus surgery // *Am. J. Rhinol. Allergy*. 2012. Vol. 26, N 1. P. 23–27.
23. Kesimci E., Öztürk L., Bercin S., Kırış M., Eldem A. Kanbak O. Role of sphenopalatine ganglion block for postoperative analgesia after functional endoscopic sinus surgery // *Eur. Arch. Otorhinolaryngol.* 2012. Vol. 269, N 1. P. 165–169.
24. Erkul E., Babayigit M., Kuduban O. Comparison of local anesthesia with articaine and lidocaine in septoplasty procedure // *Am. J. Rhinol. Allergy*. 2010. Vol. 24, N 5. P. 123–126.
25. Sarita F. C., Rogerio H., Jorge D. S. Local Anesthesia and Sedation in Otorhinolaryngology Endoscopic Surgery – Functional Endoscopic Sinus Surgery and Tympanoplasty – Routines and Epidemiology in a Reference Center // *Am. J. Anesth. Clin. Res.* 2017. Vol. 3, N 1. P. 027-030.
26. Karaman E., Gungor G., Alimoglu Y., Kilic E., Tarakci E., Bozkurt P. [at al.]. The effect of lidocaine, bupivacaine and ropivacaine in nasal packs on pain and hemorrhage after septoplasty // *Eur. Arch. Otorhinolaryngol.* 2011. Vol. 268, N 5. P. 685–689.
27. Lee T. J., Huang C. C., Chang P. H., Chang C. J., Chen Y. W. Hemostasis during functional endoscopic sinus surgery: the effect of local infiltration with adrenaline // *Otolaryngol. Head Neck Surg.* 2009. Vol. 140, N 2. P. 209–214.
28. Lee J. Y., Hong S. J., Chon J. Y., Kwon S. Y. Cardiac arrest induced by submucosal injection of epinephrine in a patient with variant angina // *Rhinology*. 2010. Vol. 48, N 2. P. 251–253.
29. Koçyiğit M., Giran Ö. S., Yaslikaya S., Akpınar A. Intracranial hemorrhagic infarct after local anesthesia on nasal mucosa: A case report // *Int. J. Surg. Case Rep.* 2015. Vol. 17. P. 45–47.
30. Tang C., Huang X., Kang F., Chai X., Wang S., Yin G. [at al.]. Intranasal Dexmedetomidine on Stress Hormones, Inflammatory Markers, and Postoperative Analgesia after Functional Endoscopic Sinus Surgery // *Mediators Inflamm.* 2015: 939431. DOI: 10.1155/2015/939431.
31. Manpreet S. N., Mandeep K. Comparison of Septoplasty under General Anaesthesia and Monitored Anaesthetic Care with Dexmedetomidine // *IOSR Journal of Dental and Medical Sciences*. 2015. Vol. 14. P. 69–73.
32. Özkiris M., Kapusuz Z., Öztürk S., Bolat E., Saydam L. The effects of sevoflurane and isoflurane in nasal septal surgery // *J. Craniofac. Surg.* 2013. Vol. 24, N 4. P. 1376–1379.
33. Raahat Z. M., Nadeem U. N., Syed N. R. Submucosal Resection of Nasal Septum Under Local Versus General Anaesthesia // *Pakistan Journal of Otolaryngology*. 2014. Vol. 30. P. 50–52.
34. Orosz J. E., Braz M. G., Golim M. A., Barreira M. A., Fecchio D., Braz L. G. [at al.]. Cytokine profile in patients undergoing minimally invasive surgery with balanced anesthesia // *Inflammation*. 2012. Vol. 35, N 6. P. 1807–1813.
35. Kumari A., Singh A.P., Vidhan J., Gupta R., Dhawan J., Kaur J. The Sedative and Propofol-Sparing Effect of Dexmedetomidine and Midazolam as Premedicants in Minor Gynecological Day Care Surgeries: A Randomized Placebo-Controlled Study // *Anesth. Essays. Res.* 2018. Vol. 12, N 2. P. 423–427.
36. Tomar G.S., Singh F., Ganguly S. Gaur N. Is dexmedetomidine better than propofol and fentanyl combination in minor day care procedures? A prospective randomized double-blind study // *Indian. J. Anaesth.* 2015. Vol. 59, N 6. P. 359–364.
37. Dogan R., Erbek S., Gonencer H. H., Erbek H. S., Isbilen C., Arslan G. Comparison of local anaesthesia with dexmedetomidine sedation and general anaesthesia during septoplasty // *Eur. J. Anaesthesiol.* 2010. Vol. 27, N 11. P. 960–964.
38. Akça B., Arslan A., Yılbaş A.A., Canbay Ö., Çelebi N. Comparison of the effects of patient controlled analgesia (PCA) using dexmedetomidine and propofol during septoplasty operations: a randomized clinical trial // *Springerplus*. 2016. Vol. 10, N 5. P. 572.
39. Practice Guidelines for Moderate Procedural Sedation and Analgesia 2018: A Report by the American Society of Anesthesiologists Task Force on Moderate Procedural Sedation and Analgesia, the American Association of Oral and Maxillofacial Surgeons, American College of Radiology, American Dental Association, American Society of Dentist Anesthesiologists, and Society of Interventional Radiology // *Anesthesiology*. 2018. Vol. 128, N 3. P. 437–479.
40. Gan T. J., Diemunsch P., Habib A. S., Kovac A. Consensus guidelines for the management of postoperative nausea and vomiting // *Anesth. Analg.* 2014. Vol. 118, N 1. P. 85–113.
41. Jakobsson J. G. Pain management in ambulatory surgery—a review // *Pharmaceuticals (Basel)*. 2014. Vol. 7, N 8. P. 850–865.
42. Neukirchen M., Kienbaum P. Sympathetic nervous system: evaluation and importance for clinical general anesthesia // *Anesthesiology*. 2008. Vol. 109, N 6. P. 1113–1131.
43. Indira K., Udita N. H., Yogendra S. Clonidine as an adjuvant in monitored anesthesia care for ENT surgeries: A prospective, randomized, double blind placebo-controlled study // *Anaesth Pain & intensive Care*. 2015. Vol. 19, N 3. P. 260–268.
44. Ebert T. J., Hall J. E., Barney J. A., Uhrich T. D., Colincio M. D. The effects of increasing plasma concentrations of dexmedetomidine in humans // *Anesthesiology*. 2000. Vol. 93, N 2. P. 382–394.
45. Ljungqvist O., Scott M., Fearon K.C. Enhanced Recovery After Surgery: A Review // *JAMA Surg.* 2017. Vol. 152, N 3. P. 292–298.

REFERENCES

1. Daşkaya H., Yazıcı H., Doğan S., Can I.H. Septoplasty: under general or sedation anesthesia. Which is more efficacious? *Eur. Arch. Otorhinolaryngol.* 2014;271;9:2433-2436.
2. Hong C. J., Monteiro E., Badhiwala J., Lee J., de Almeida J. R. Vescan A. et al. Open versus endoscopic septoplasty techniques: A systematic review and meta-analysis. *Am. J. Rhinol. Allergy*. 2016;30;9:436-442.



3. Bhattacharyya N. Ambulatory sinus and nasal surgery in the United States: demographics and perioperative outcomes. *Laryngoscope*. 2010;120;3:635-685.
4. Van Egmond M. M., Rovers M. M., Hendriks C. T., van Heerbeek N. Effectiveness of septoplasty versus non-surgical management for nasal obstruction due to a deviated nasal septum in adults: study protocol for a randomized controlled trial. *Trials*. 2015;4;16:500-506.
5. Kulkarni S. V., Kulkarni V. P., Burse K., Bharath M., Bharadwaj C., Sancheti V. Endoscopic Septoplasty: A Retrospective Analysis of 415 Cases. *Indian J. Otolaryngol. Head. Neck. Surg.* 2015;67;3:248-254.
6. Uluyol S., Kilicaslan S., Gur M. H., Karakaya N. E., Buber I., Ural S. G. Effects of Nasal Septum Deviation and Septoplasty on Cardiac Arrhythmia Risk. *Otolaryngol. Head Neck Surg.* 2016;155;2:347-352.
7. Dogan R., Erbek S., Gonencer H. H., Erbek H. S., Isbilen C., Arslan G. Comparison of local anaesthesia with dexmedetomidine sedation and general anaesthesia during septoplasty. *Eur. J. Anaesthesiol.* 2010;27;11:960-964.
8. Steele N. P., Thomas J. R. Surgical anatomy of the nose. *Rhinology and Facial Plastic Surgery*. Springer Berlin Heidelberg. 2009:5-12. DOI: 10.1007/978-3-540-74380-4_1.
9. Shiffman M. A., Di Giuseppe A. Advanced Aesthetic Rhinoplasty. 2013. DOI 10.1007/978-3-642-28053-5.
10. Schaller B. J. Trigemino-cardiac reflex. *J. Neurosurg.* 2007;107:243.
11. Meuwly C., Golanov E., Chowdhury T., Erne P., Schaller B. Trigeminal cardiac reflex: new thinking model about the definition based on a literature review. *Medicine (Baltimore)*. 2015;94;5:484.
12. American Academy of Otolaryngology (2015). Deviated Septum. Available online at <http://www.entnet.org/content/deviated-septum>; accessed April 21. 2015.
13. Ketcham A. S., Han J. K. Complications and management of septoplasty. *Otolaryngol. Clin. North. Am.* 2010;43:897-904.
14. Paradis J., Rotenberg B. W. Open versus endoscopic septoplasty: A single-blinded, randomized, controlled trial. *J. Otolaryngol. Head Neck Surg.* 2011;40:S28-S33.
15. Dąbrowska-Bien J., Skarzyński P. H., Gwizdalska I., Łazęcka K., Skarzyński H. Complications in septoplasty based on a large group of 5639 patients. *Eur. Arch. Otorhinolaryngol.* 2018;275;7:1789-1794. DOI: 10.1007/s00405-018-4990-8.
16. Ketcham A. S., Han J. K. Complications and management of septoplasty. *Otolaryngol. Clin. N. Am.* 2010;43:897-904.
17. Bloom J. D., Kaplan S. E., Bleier B. S., Goldstein S. A. Septoplasty complications: avoidance and management. *Otolaryngol. Clin. N. Am.* 2009;42:463-481.
18. Nawaiseh S., Al-Khtoum N. Endoscopic septoplasty: retrospective analysis of 60 cases. *J. Pak. Med. Assoc.* 2010;60;10:796-798.
19. Günel C., Sari S., Eryılmaz A., Başal Y. Hemodynamic Effects of Topical Adrenaline During Septoplasty. *Indian J. Otolaryngol. Head Neck Surg.* 2016;68;4:391-395.
20. Ocalan R., Akin C., Disli Z. K., Kilinc T., Ozlucedik S. Preoperative anxiety and postoperative pain in patients undergoing septoplasty. *B-ENT*. 2015;11;1:19-23.
21. Boselli E., Bouvet L., Augris-Mathieu C., Bégou G., Diot-Junique N., Rahali N. et al. Infraorbital and infratrochlear nerve blocks combined with general anaesthesia for outpatient rhinoseptoplasty: A prospective randomised, double-blind, placebo-controlled study. *Anaesth. Crit. Care Pain Med.* 2016;35;1:31-36.
22. DeMaria S., Jr. Govindaraj S., Chinosorvatana N., Kang S., Levine A. I. Bilateral sphenopalatine ganglion blockade improves postoperative analgesia after endoscopic sinus surgery. *Am. J. Rhinol. Allergy*. 2012;26;1:23-27.
23. Kesimci E., Öztürk L., Bercin S., Kırış M., Eldem A., Kanbak O. Role of sphenopalatine ganglion block for postoperative analgesia after functional endoscopic sinus surgery. *Eur. Arch. Otorhinolaryngol.* 2012;269;1:165-169.
24. Erkul E., Babayigit M., Kuduban O. Comparison of local anesthesia with articaine and lidocaine in septoplasty procedure. *Am. J. Rhinol. Allergy*. 2010;24;5:123-126.
25. Sarita F. C., Rogerio H., Jorge D. S. Local Anesthesia and Sedation in Otorhinolaryngology Endoscopic Surgery – Functional Endoscopic Sinus Surgery and Tympanoplasty – Routines and Epidemiology in a Reference Center. *Am. J. Anesth. Clin. Res.* 2017;3;1:027-030.
26. Karaman E., Gungor G., Alimoglu Y., Kilic E., Tarakci E., Bozkurt P. et al. The effect of lidocaine, bupivacaine and ropivacaine in nasal packs on pain and hemorrhage after septoplasty. *Eur. Arch. Otorhinolaryngol.* 2011;268;5:685-689.
27. Lee T. J., Huang C. C., Chang P. H., Chang C. J., Chen Y. W. Hemostasis during functional endoscopic sinus surgery: the effect of local infiltration with adrenaline. *Otolaryngol. Head Neck Surg.* 2009;140;2:209-214.
28. Lee J. Y., Hong S. J., Chon J. Y., Kwon S. Y. Cardiac arrest induced by submucosal injection of epinephrine in a patient with variant angina. *Rhinology*. 2010;48;2:251-253.
29. Koçyigit M., Giran Ö. S., Yaslikaya S., Akpınar A. Intracranial hemorrhagic infarct after local anesthesia on nasal mucosa: A case report. *Int. J. Surg. Case Rep.* 2015;17:45-47.
30. Tang C., Huang X., Kang F., Chai X., Wang S., Yin G. et al. Intranasal Dexmedetomidine on Stress Hormones, Inflammatory Markers, and Postoperative Analgesia after Functional Endoscopic Sinus Surgery. *Mediators Inflamm.* 2015: 939431. DOI: 10.1155/2015/939431.
31. Manpreet S. N., Mandeep K. Comparison of Septoplasty under General Anaesthesia and Monitored Anaesthetic Care with Dexmedetomidine. *IOSR Journal of Dental and Medical Sciences*. 2015;14:69-73.
32. Özkiris M., Kapusuz Z., Öztürk S., Bolat E., Saydam L. The effects of sevoflurane and isoflurane in nasal septal surgery. *J. Craniofac. Surg.* 2013;24;4:1376-1379.
33. Raahat Z. M., Nadeem U. N., Syed N. R. Submucosal Resection of Nasal Septum Under Local Versus General Anaesthesia. *Pakistan Journal of Otolaryngology*. 2014;30:50-52.
34. Orosz J. E., Braz M. G., Golim M. A., Barreira M. A., Fecchio D., Braz L. G. et al. Cytokine profile in patients undergoing minimally invasive surgery with balanced anesthesia. *Inflammation*. 2012;35;6:1807-1813.
35. Kumari A., Singh A.P., Vidhan J., Gupta R., Dhawan J., Kaur J. The Sedative and Propofol-Sparing Effect of Dexmedetomidine and Midazolam as Premedicants in Minor Gynecological Day Care Surgeries: A Randomized Placebo-Controlled Study. *Anesth. Essays. Res.* 2018;12;2:423-427.
36. Tomar G. S., Singh F., Ganguly S., Gaur N. Is dexmedetomidine better than propofol and fentanyl combination in minor day care procedures? A prospective randomized double-blind study. *Indian. J. Anaesth.* 2015;59;6:359-364.
37. Dogan R., Erbek S., Gonencer H. H., Erbek H. S., Isbilen C., Arslan G. Comparison of local anaesthesia with dexmedetomidine sedation and general anaesthesia during septoplasty. *Eur. J. Anaesthesiol.* 2010;27;11:960-964.
38. Akça B., Arslan A., Yılbaş A.A., Canbay Ö., Çelebi N. Comparison of the effects of patient controlled analgesia (PCA) using dexmedetomidine and propofol during septoplasty operations: a randomized clinical trial. *Springerplus*. 2016;10;5:572.
39. [No authors listed] Practice Guidelines for Moderate Procedural Sedation and Analgesia 2018: A Report by the American Society of Anesthesiologists Task Force on Moderate Procedural Sedation and Analgesia, the American Association of Oral and Maxillofacial



- Surgeons, American College of Radiology, American Dental Association, American Society of Dentist Anesthesiologists, and Society of Interventional Radiology. *Anesthesiology*. 2018;128;3:437-479.
40. Gan T. J., Diemunsch P., Habib A. S., Kovac A. Consensus guidelines for the management of postoperative nausea and vomiting. *Anesth. Analg.* 2014;118;1:85-113.
 41. Jakobsson J. G. Pain management in ambulatory surgery—a review. *Pharmaceuticals (Basel)*. 2014;7;8:850-865.
 42. Neukirchen M., Kienbaum P. Sympathetic nervous system: evaluation and importance for clinical general anesthesia. *Anesthesiology*. 2008;109;6:1113-1131.
 43. Indira K., Udit N. H., Yogendra S. Clonidine as an adjuvant in monitored anesthesia care for ENT surgeries: A prospective, randomized, double blind placebo-controlled study. *Anaesth Pain & intensive Care*. 2015;19;3:260-268.
 44. Ebert T. J., Hall J. E., Barney J. A., Uhrich T. D., Colino M. D. The effects of increasing plasma concentrations of dexmedetomidine in humans. *Anesthesiology*. 2000;93;2:382-394.
 45. Ljungqvist O., Scott M., Fearon K.C. Enhanced Recovery After Surgery: A Review. *JAMA Surg*. 2017;152;3:292-298.

Абдулкеримов Хийир Тагирович – доктор медицинских наук, профессор, заведующий кафедрой хирургической стоматологии, оториноларингологии и челюстно-лицевой хирургии, Уральский государственный медицинский университет Министерства здравоохранения России (Россия, 620109, Свердловская обл. (66), Екатеринбург, Волгоградская ул., д. 189); тел.: 8(3432) 400-476; 400-614, e-mail: abdulkerimov@mail.ru

Давыдова Надежда Степановна – доктор медицинских наук, заслуженный врач Российской Федерации, профессор кафедры анестезиологии, реаниматологии, токсикологии и трансфузиологии, Уральский государственный медицинский университет Министерства здравоохранения России (Россия, 620026, Свердловская обл. (66), Екатеринбург, ул. Сони Морозовой, д. 203, ЦГКБ № 1); e-mail: davidovaeka@mail.ru

Лещенко Роман Евгеньевич – врач анестезиолог-реаниматолог ООО МО «Новая больница» (Россия, 620109, Свердловская обл. (66), Екатеринбург, Заводская ул., д. 29); тел. 8-919-390-79-88, e-mail: leshenko.rel@yandex.ru

Пионтек Андрей Эдгарович – кандидат медицинских наук, доцент кафедры анестезиологии, реаниматологии, токсикологии и трансфузиологии, Уральский государственный медицинский университет Министерства здравоохранения России (Россия, 620039, Свердловская обл. (66), Екатеринбург, ул. 22-го Партсъезда, д. 15а, ГКБ № 14); e-mail: apiontek@rambler.ru

Khiiir T. Abdulkirimov – MD, Professor, Head of the Chair of Surgical Dentistry, Otorhinolaryngology and Maxillofacial Surgery, Ural State Medical University, Ministry of Healthcare of Russia (Russia, 620109, Sverdlovsk Region (66), Ekaterinburg, 189, Volgogradskaia str.); tel.: 8(3432) 400-476; 400-614, e-mail: abdulkerimov@mail.ru

Nadezhda S. Davydova – MD, the Honored Doctor of the Russian Federation, Professor of the Chair of Anesthesiology, Resuscitation, Toxicology and Transfusiology, Ural State Medical University, Ministry of Healthcare of Russia (Russia, 620026, Sverdlovsk Region (66), Ekaterinburg, 203, Soni Morozovoi str., Central Municipal Clinical Hospital N 1); e-mail.: davidovaeka@mail.ru

Roman E. Leshchenko – resuscitator-anesthesiologist, Medical Association New Hospital (Russia, 620026, Sverdlovsk Region (66), Ekaterinburg, 29, Zavodskaja str.); tel. 8-919-390-79-88, e-mail: leshenko.rel@yandex.ru

Andrei E. Piontek – MD Candidate, Associate Professor of the Chair of Anesthesiology, Resuscitation, Toxicology and Transfusiology, Ural State Medical University, Ministry of Healthcare of Russia (Russia, 620039, Sverdlovsk Region (66), Ekaterinburg, 15a, 22nd Partsezda str., Municipal Clinical Hospital N 14); e-mail: apiontek@rambler.ru



ОБЗОР МЕТОДОВ ЭНДОСКОПИЧЕСКОГО ВНУТРИПРОСВЕТНОГО ИССЛЕДОВАНИЯ СЛУХОВОЙ ТРУБЫ

Вахрушев С. Г.^{1,2}, Кузовков В. Е.^{1,3}, Голофаев Д. О.¹

¹ Красноярский государственный медицинский университет им. проф. В. Ф. Войно-Ясенецкого Минздрава России, г. Красноярск, 660022, Россия (Ректор – докт. мед. наук, профессор И. П. Артюхов)

² «Клиника Новых Технологий, г. Красноярск, 660055, Россия (Генеральный директор – докт. мед. наук, проф. С. Г. Вахрушев)

³ Санкт-Петербургский научно-исследовательский институт уха, горла, носа и речи Минздрава России, Санкт-Петербург, 190013, Россия (Директор – засл. врач РФ, акад. РАН, проф. Ю. К. Янов)

THE REVIEW OF THE AUDITORY TUBE ENDOSCOPIC INTRALUMINAL EXAMINATION METHODS

Vakhrushev S. G.^{1,2}, Kuzovkov V. E.^{1,2}, Golofaev D. O.¹

¹ Prof. V. F. Voino-Yasenetsky Krasnoyarsk State Medical University, Ministry of Healthcare of the Russian Federation, Krasnoyarsk, 660022, Russia

² Clinic of New Technologies, Krasnoyarsk, 660055, Russia

³ Saint Petersburg Research Institute of Ear, Throat, Nose and Speech, Ministry of Healthcare of Russia, Saint Petersburg, 190013, Russia

Обзор литературы посвящен новой методике эндоскопического исследования слуховой трубы с помощью фиброоптических микроэндоскопов. Содержит сведения по этой проблеме из оригинальных статей зарубежных авторов. В статье представлены детальные сведения о данной методике, отражены положительные и отрицательные стороны представленной технологии.

Ключевые слова: слуховая труба, микроэндоскоп, микроэндоскопическое исследование, среднее ухо, носоглотка.

Библиография: 32 источника.

The literature review is devoted to a new method of endoscopic examination of auditory tube using fiber-optic microendoscopes. It contains the information on the problem under study from original articles of foreign authors. The article presents detailed materials about this method, covering both positive and negative features of the presented technique.

Keywords: auditory tube, microendoscope, microendoscopic study, middle ear, nasopharynx.

Bibliography: 32 sources.

В конце 20-го столетия в литературе впервые появились сообщения об эндоскопическом исследовании слуховой трубы с помощью микроэндоскопов – оптических приборов, состоящих из оптических волокон диаметром до 2 мм. Методика предполагает введение оптического волокна в слуховую трубу, барабанную полость [1, 2]. Перед описанием технологии эндоскопического исследования слуховой трубы, на наш взгляд, важно указать те лимитирующие факторы в анатомии и физиологии органа, затрудняющие выполнение данного типа исследований.

Слуховая труба состоит из двух отделов: костного и хрящевого (перепончато-хрящевого). Длина слуховой трубы составляет от 30 до 44 мм, однако наиболее часто в литературе указывается диапазон от 31 до 38 мм [1, 3, 4]. Проксимальная треть слуховой трубы (костный отдел) представляет собой воронкообразное расширение среднего уха, которое сужается в области перешейка слуховой трубы, являющегося наиболее узкой частью просвета органа [5]. Дистальный отдел слуховой трубы – глоточная часть (перепончато-хрящевой отдел) – состоит из хрящевого скелета,



к которому прикреплены перитубарные мышцы, способные к широкому диапазону динамических движений. Просвет слуховой трубы выстлан респираторным эпителием, с более высокими клетками, чем кубический эпителий костного отдела слуховой трубы. Подслизистый слой лимфатических сосудов и жировых клеток увеличивает толщину стенки органа в хрящевом отделе. Хрящевая часть слуховой трубы обычно смыкается в положении покоя из-за особенностей строения стенки слуховой трубы [6]. Эта периодически расширяющаяся часть называется функциональным клапаном, поскольку она реализует данную функцию [1, 7].

Важно отметить, что наиболее узкая часть слуховой трубы, расположенная на границе костного и перепончато-хрящевого отделов, носит название перешейка слуховой трубы. По мнению некоторых авторов, трудно провести четкую границу между отделами евстахиевой трубы, так как хрящ может проникать в костный канал, поэтому перешеек слуховой трубы может быть или костным, или хрящевым [1, 3, 8]. Судо и его коллеги назвали место соединения костного и хрящевого отделов слуховой трубы соединительной частью. Они определили длину этого сегмента в 3 мм. По их данным, происходит постепенный переход от хрящевого отдела слуховой трубы к костному с увеличением просвета в соединительной части от проксимального конца (глоточное устье слуховой трубы) до дистального конца (тимпанальное устье слуховой трубы). Трехмерные измерения слуховой трубы в образцах височной кости позволили вычислить, что перешеек расположен в среднем в 21 мм от глоточного устья слуховой трубы [5]. Наименьший диаметр просвета слуховой трубы в области перешейка является критически важным компонентом в реализации защитной функции слуховой трубы – предотвращение проникновения секретов из носоглотки в среднее ухо [9]. В 2002 году Миура с соавторами исследовали 13 костных блоков височных костей, полученных от 13 взрослых. Они отмечают, что перешеек, расположенный между хрящевой и костной частями слуховой трубы, не является самым узким местом как в открытом, так и в закрытом состоянии слуховой трубы. По их данным, самый узкий участок находится в хрящевом отделе [10]. Геометрические размеры костного отдела слуховой трубы, по данным разных авторов, составляют: вертикальный – от 2 до 6 мм, горизонтальный – от 3 до 5 мм. Перепончато-хрящевой отдел имеет высоту от 8 до 20 мм, а ширина составляет 5–6 мм. Ширина перешейка слуховой трубы, по данным разных авторов, варьирует от 1 до 1,5 мм, высота составляет 1–4,4 мм [1, 3, 5, 11]. Таким образом, малые размеры и глубокое расположение слуховой трубы создают значительные слож-

ности в проведении эндоскопического исследования.

Дополнительным лимитирующим фактором является мышечный аппарат слуховой трубы. Существуют четыре перитубарные мышцы: мышца, поднимающая небную занавеску (*m. levator veli palatine – LVP*); мышца, напрягающая небную занавеску (*m. tensor veli palatini – TVP*); трубно-глоточная мышца (*m. salpingopharyngeus*) и мышца, напрягающая барабанную перепонку (*m. tensor tympani*). Считается, что мышца TVP является основным расширителем просвета слуховой трубы [1, 12, 13].

Прерывистое открытие глоточного устья слуховой трубы в течение дня является наиболее вероятно основным механизмом выравнивания давления в среднем ухе. Непроизвольное открытие глоточного устья слуховой трубы при глотании и зевании, но при этом не всегда сопровождается каждый акт глотания и зевания [14, 15]. В норме частота открытия слуховой трубы составляет в среднем 1,4 раза в минуту в дневное время с продолжительностью зияния устья в среднем до 0,4 с, в ночное время частота снижается [16]. Из вышеизложенного следует, что при манипуляциях в области глоточного устья слуховой трубы невозможно обеспечить неподвижность структур глоточного устья слуховой трубы и перепончато-хрящевого отдела. На наш взгляд, это усложняет проведение диагностических манипуляций с использованием местной анестезии, увеличивает риск повреждения слизистой оболочки, структур слуховой трубы, а также опасность ранения внутренней сонной артерии. Важно отметить, что в костном отделе медиальная стенка составлена отчасти перегородкой мышечно-трубного канала (с расположенной в нем *m. tensor tympani*) и тонкой стенкой *Canalis caroticus* височной кости с расположенной в нем внутренней сонной артерией [17]. В литературе встречаются сведения о случаях ранения aberrантной внутренней сонной артерии при проведении мириготомии, операций на среднем ухе [18–20]. Это убедительно доказывает важность проведения манипуляций в просвете слуховой трубы под контролем зрения.

Несмотря на все вышеизложенные особенности и технические сложности при проведении эндоскопического исследования слуховой трубы, в литературе имеются сведения об диагностическом эндоскопическом исследовании слуховой трубы с помощью тонких оптических систем. Так, J. Magnan с соавторами протестировали различные варианты микроэндоскопов, диаметр которых варьировался от 0,3 до 2,2 мм. По их мнению, оптимальный наружный диаметр прибора для внутрисветного исследования слуховой трубы, при котором сохраняется возможность беспрепятственного продвижения микроэндоскопа

по просвету слуховой трубы в области перешейка, находится между 0,75 и 0,9 мм.

D. R. Edelstein, J. Magnan сообщили о разработке микроэндоскопа, диаметром 1 мм, обладающего значительным потенциалом для применения в отолгических исследованиях. Они указали на возможность введения прибора через миринготомическое отверстие в барабанную полость или в слуховую трубу для визуализации мезо- и гипотимпанума, а также цепи слуховых косточек, круглого и овального окон. По мнению авторов, этот метод информативен для диагностики без выполнения оперативного вмешательства [21].

G. A. Bremond, J. Magnan et al. выполнили первые исследования с применением фиброэндоскопа во время оперативного лечения хронического гнойного среднего отита для подтверждения роли тубарной дисфункции в этиологии этого заболевания. Так как диаметр прибора был минимален и составлял 0,9 мм, авторами предложен термин «микроэндоскопия слуховой трубы» [22]. Всего было исследовано 125 пациентов с хроническим гнойным средним отитом и лишь в 2% случаев отмечалась невозможность прохождения слуховой трубы микроэндоскопом. Методика микроэндоскопического исследования позволяет хирургу наблюдать среднее ухо вдоль оси, ориентированной спереди назад, и при этом визуализировать те области, которые ранее были непосредственно недоступны для осмотра с помощью операционного микроскопа [23].

H. Kimura, H. Yamaguchi et al. в 1989 году исследовали барабанную полость без выполнения миринготомии. С применением микроэндоскопа авторам удалось визуализировать следующие структуры среднего уха: рукоятку молоточка, наковальне-стременное сочленение, головку стремени, ножку стремени, сухожилие мышцы, напрягающей барабанную перепонку и мыс. Авторами представлены результаты обследования 138 пациентов с различными вариантами патологии: холестеатома, тимпаносклероз, врожденные аномалии цепи слуховых косточек, дислокация цепи слуховых косточек, отосклероз, экссудативный средний отит, хронический средний отит и т. д. Все пациенты могут быть обследованы с применением местной анестезии в амбулаторной клинике, за исключением детей младшего возраста. По мнению авторов, основным преимуществом методики является возможность исследования среднего уха под местной анестезией без выполнения миринготомии в амбулаторных условиях [24].

J. Norf и соавторы в 1991 году использовали оригинальную методику микроэндоскопического исследования слуховой трубы с помощью пяти микроэндоскопов различного диаметра. Для проведения микроэндоскопа по просвету слуховой

трубы были предложены оригинальные направляющие и баллонные катетеры. Авторская методика предполагает введение катетера в жесткой металлической трубке через нижний носовой проход в носоглоточное устье слуховой трубы. Далее производится нагнетание воздуха в баллонный катетер, что обеспечивает пространственную ориентацию устройства в перепончато-хрящевом отделе слуховой трубы для дальнейшего осмотра области перешейка и костного отдела с помощью микроэндоскопа. Применение гибкого несущего катетера обеспечивало возможность отображения всех диагностически значимых областей среднего уха. Всего авторами обследовано 12 пациентов в рамках выполнения операций тимпаноскопии и тимпаноластики под общей анестезией, однако в примечании к статье указывается, что впоследствии данное исследование выполнялось и под местной анестезией в амбулаторных условиях с применением гибкого микроэндоскопа диаметром 1 мм. В работе приводится описание эндоскопической картины цепи слуховых косточек, области перешейка слуховой трубы, слизистых оболочек слуховой трубы и барабанной полости, а также в нескольких случаях отмечены полипозно измененная слизистая оболочка слуховой трубы в области перепончато-хрящевого отдела до перешейка и острые костные экзостозы в области перешейка слуховой трубы, покрытые тонкой слизистой оболочкой. Авторы указывают, что применение дилатационного катетера при наличии костных экзостозов неприемлемо и привело бы к повреждению стенки слуховой трубы.

Отдельная глава в публикации посвящена показаниям к выполнению исследования. Она включает следующие пункты.

1. Применение методики при наличии у пациента хронического гнойного среднего отита, рецидивирующего мастоидит, позволяет улучшить предоперационную и интраоперационную диагностику. Предоставляет предоперационную информацию о необходимой оперативной стратегии и тем самым способствует лучшему планированию и оценке рисков оперативного вмешательства.

2. Диагностика наличия холестеатомы при хроническом гнойном эпитимпаните, а также в целях оценки эффективности проведенного оперативного лечения и сокращения повторных оперативных вмешательств.

3. Микроэндоскопия облегчает диагностику идиопатического пареза лицевого нерва. Дает объективные данные о наличии отосклероза или тимпаносклероза. Позволяет диагностировать разрыв цепи слуховых косточек, дислокацию протеза цепи слуховых косточек. Также возможна диагностика повреждения мембран овального и круглого окон.



4. Позволяет обнаружить источник отоликвореи при переломах пирамиды височной кости.

5. При обструкции наружного слухового прохода позволяет выявить наличие оторреи.

6. При всех формах тубарной дисфункции микроэндоскопия слуховой трубы – важный диагностический инструмент с высокой точностью визуализации слизистой оболочки просвета слуховой трубы. Методика позволяет визуально диагностировать динамическую дисфункцию слуховой трубы в процессе сокращения мышечного аппарата глотки.

По мнению авторов, технология перспективна и в сочетании с применением волоконных лазеров создает предпосылки для создания нового направления – «микроэндоскопической управляемой лазерной хирургии» [25].

В 1994 году Edelstein и соавторы применили фиброоптические микроэндоскопы диаметром 0,55 мм с разрешением 2000 пикселей, 0,8 мм с разрешением 6000 пикселей и 1,0 мм с 10 000 пикселей. Микроэндоскопы вводились в слуховую трубу через глоточное устье для оценки состояния среднего уха. Авторская методика требовала катетеризации слуховой трубы. Авторы отмечают значительную диагностическую ценность данной методики, позволяющей без выполнения мириготомии визуализировать области мезотимпанума и гипотимпанума, круглое окно, овальное окно, цепь слуховых косточек и связанные с ней структуры. Однако в ряде случаев указывалось на повреждение оптических волокон микроэндоскопа вследствие избыточного сгибания прибора [21].

Klug C. и соавт. в 1998 году применили методику транстубарной эндоскопии при исследовании 40 кадаверных блоков височных костей, без патологии среднего уха. Использовался гибкий управляемый микроэндоскоп диаметром 0,8 мм с разрешающей способностью 3000 пикселей. Прибор с помощью специального катетера вводился в глоточное устье слуховой трубы и продвигался в среднее ухо. Цель исследования состояла в том, чтобы описать возможность наблюдения различных структур среднего уха с использованием эндоскопа. Были описаны следующие структуры среднего уха: стремечко, наковальне-стременное сочленение, *chorda tympani*, внутренняя поверхность барабанной перепонки, а также визуализированы структуры среднего уха, недоступные для осмотра при отомикроскопии, такие как латеральный барабанный синус, барабанный синус, лицевой карман. В статье указывается на невозможность осмотра подножной пластины стремени и круглого окна в переднезаднем направлении. Наряду с преимуществами технологии, авторы отмечают и технические ограничения, такие как плохое освещение, низкое качество изображения, а также затруднение при ориентации вследствие

ограниченного угла обзора. К сожалению, в этом исследовании не описывался просвет слуховой трубы, за исключением того, что микроэндоскоп успешно преодолел область перешейка в 92,5% случаев [26].

Исследователь C.Y. Su в своих публикациях впервые применил способ осмотра слуховой трубы с помощью микроэндоскопа с управляемым дистальным концом, диаметром 0,85 мм у пациентов под местной анестезией. Применялся транстимпанальный доступ к слуховой трубе. Эндоскоп вводился в тимпанальное устье слуховой трубы через перфорацию барабанной перепонки. В исследовании принимало участие 18 пациентов. У 13 из них был диагностирован хронический экссудативный средний отит, у 3 – хронический гнойный средний отит, у 2 пациентов – посттравматическая перфорация барабанной перепонки. У 9 пациентов эндоскоп успешно преодолел область перешейка слуховой трубы. У этих пациентов автором были описаны просвет слуховой трубы, клапанный механизм. В исследованиях блоков височных костей хрящевой отдел слуховой трубы представляет изогнутое щелевидное пространство. Считается, что этот отдел функционирует главным образом как клапанный механизм и действует как активный сфинктер слуховой трубы. Данное предположение подтвердилось при микроэндоскопическом осмотре слуховой трубы [27, 28].

Christopher J. Linstrom с соавторами выполнили эндоскопическое исследование слуховой трубы у пациентов, страдающих хроническим гнойным средним отитом. Авторы приводят в статье подробные технические характеристики микроэндоскопов. Гибкий неуправляемый микроэндоскоп с длиной оптического волокна 40 см, наружным диаметром 0,5 мм, с разрешением 3000 пикселей с возможностью настройки окуляра применялся у 19 пациентов. У 4 пациентов использовался гибкий микроэндоскоп с длиной волокна 40 см, наружным диаметром 1,0 мм, разрешением 3000 пикселей и управляемым в одной плоскости до 180° дистальным концом.

Микроэндоскопическое исследование слуховой трубы проводилось у пациентов под общей анестезией в качестве первого этапа оперативно-го вмешательства на среднем ухе. Подход к среднему уху был транстимпанальным. Микроэндоскоп направлялся через тимпанальное устье слуховой трубы к глоточному устью. Если присутствовала перфорация барабанной перепонки, микроэндоскоп вводился в нее. В случае отсутствия перфорации исследование выполнялось после формирования меатотимпанального лоскута.

Авторы статьи приводят следующие результаты проведенного исследования. Исследование с применением двух микроэндоскопов было вы-

полнено у 4 пациентов из 19. Микроэндоскоп диаметром 0,5 мм полностью прошел через слуховую трубу от тимпанального устья до глоточного устья в 16% случаев (у 3 из 19 пациентов). Блокирование проведения микроэндоскопа встречалось в тимпанальном устье в 37% случаев (у 7 из 19 пациентов), в области перешейка – в 42% случаев (у 8 из 19 пациентов), в области розенмюллеровой ямки – в 5% случаев (у 1 из 19 пациентов). Управляемый микроэндоскоп диаметром 1 мм был проведен через слуховую трубу у 1 пациента из 4.

Состояние слизистой оболочки слуховой трубы было нормальным у 36% пациентов и аномальным у 64%. Авторами приводится описание следующих патологических изменений слизистой оболочки слуховой трубы при хроническом гнойном среднем отите.

У 2 пациентов изменения слизистой оболочки слуховой трубы были схожи с изменениями слизистой оболочки барабанной полости при тимпаносклерозе.

Из 7 пациентов с тимпаносклерозом слизистой оболочки среднего уха двое имели изменения в слизистой оболочке слуховой трубы, которые напоминали процесс, наблюдаемый в среднем ухе.

У пациентов с холестеатомой барабанной полости в 89 % случаев (у 8 из 9 пациентов) отмечалась патологически измененная слизистая оболочка слуховой трубы. Из пациентов с хроническим гнойным средним отитом 55% (6 из 11 пациентов) имели измененную слизистую оболочку слуховой трубы. У 2 пациентов с адгезивным средним отитом отмечена патологически измененная слизистая оболочка слуховой трубы.

По данным Christopher J. Linstrom и соавторов, патологически измененная слизистая оболочка слуховой трубы отмечена у 64 % пациентов. Риск развития патологических изменений слизистой оболочки слуховой трубы выше в группе пациентов с длительностью заболевания среднего уха более 20 лет, чем в группе с длительностью течения болезни менее 20 лет. Авторами выявлена более высокая эффективность реконструкции цепи слуховых косточек в подгруппе пациентов с нормальной слизистой оболочкой слуховой трубы [29].

Значительный интерес представляет работа финских исследователей T. S. Karhuketo, P. S. Dastidar и др., в которой сопоставлена диагностическая ценность микроэндоскопии слуховой трубы и мультиспиральной компьютерной томографии. Были исследованы 10 блоков височных костей, по 5 с каждой стороны. В качестве инструмента для выполнения эндоскопического исследования слуховой трубы использовался видеоангиофиброскоп диаметром 0,8 мм. Более подробные технические характеристики при-

бора отсутствуют в описании исследования. Микроэндоскоп вводился в блок височной кости через глоточное отверстие слуховой трубы, после чего производился осмотр барабанной полости с описанием анатомических структур. Те же костные блоки были изучены при помощи мультиспиральной компьютерной томографии. Толщина срезов составляла 1 мм, производилась двух- и трехмерная реконструкция височных костей. Вышеуказанные методики признаны авторами эффективными, взаимодополняющими друг друга. Микроэндоскопия слуховой трубы, барабанной полости позволяет выполнить визуализацию и описание ряда анатомических образований, описание которых неоднозначно при интерпретации данных компьютерной томографии.

Так, мультиспиральная компьютерная томография качественно визуализирует овальное окно, круглое окно и барабанный синус, а также части слуховых косточек, такие как головка молоточка, головка стремечка. Описание пирамидального возвышения, латерального полукружного канала можно получить при многоплоскостной реконструкции изображения. Визуализация области гипотимпанума возможна только при применении мультиспиральной компьютерной томографии. Микроэндоскопическое исследование слуховой трубы позволяет получить оптическую визуализацию канала лицевого нерва, сухожилие стремечной мышцы, полуканал мышцы, натягивающей барабанную перепонку.

Также важным преимуществом микроэндоскопической техники является возможность получения объективной эндоскопической картины слизистой оболочки барабанной полости. К недостаткам методики относится сложность в освоении мануальных навыков, необходимых для выполнения исследования [30, 31].

Отдельный интерес представляет сравнение диагностических возможностей микроэндоскопического исследования слуховой трубы с классическим эндоскопическим исследованием носоглотки с помощью ригидных и гибких управляемых эндоскопов. Ercole Di Martino, Leif Erik Walther и Martin Westhofe в 2005 году опубликовали работу, посвященную пошаговому алгоритму эндоскопического исследования слуховой трубы.

У семи здоровых добровольцев было выполнено эндоскопическое исследование слуховых труб при помощи 300- и 700-градусных жестких эндоскопов Хопкинса, а также гибкого, диаметром 2,5 мм управляемого назофарингоскопа и микроэндоскопа диаметром 0,8 мм. Исследование выполнялось под местной анестезией. Всего было выполнено 12 исследований у 7 пациентов. Глоточное устье слуховой трубы исследовалось с помощью жестких эндоскопов. Гибкий, управляемый эндоскоп диаметром 2,5 мм вводился в слу-



ховую трубу от глоточного устья до области перешейка, однако дальнейшее продвижение прибора было ограничено. Авторы отмечают, что область перешейка и костного отдела слуховой трубы, а также барабанной полости может быть достигнута только с помощью микроэндоскопа диаметром 0,8 мм. Отмечается сложность при ориентации микроэндоскопа в просвете слуховой трубы.

В половине случаев в просвете слуховой трубы было обнаружено небольшое количество слизи. В случае загрязнения линзы требуется извлечение прибора с последующим повторным введением. Слизь чаще встречалась в хрящевом отделе в сравнении с костной частью. При оценке просвета слуховой трубы стриктуры отечность слизистой оболочки, костные экзостозы не описывались авторами.

Выполнено описание наковальне-стременного сочленения, рукоятки молоточка при визуализации среднего уха. Круглое и овальное окна, эпитимпанум и боковые отделы барабанной полости можно было осмотреть только частично или вообще невозможно.

На основании проведенной работы предложена оригинальная поэтапная концепция комплексного эндоскопического исследования слуховой трубы.

Первый этап – эндоскопическое исследование глоточного устья слуховой трубы и носоглотки жесткими эндоскопами с углами зрения 30° и 70°. Выявляется патология области тубарного валика.

Второй этап – применение гибкого эндоскопа диаметром 2,5 мм и углом зрения 0° для выявления патологии в хрящевом отделе слуховой трубы.

Третий этап – микроэндоскопическое исследование слуховой трубы для визуализации

области перешейка и костного отдела, а также барабанной полости. Выполняется в случае отсутствия патологии в области глоточного устья и перепончато-хрящевого отдела.

Авторы статьи отмечают высокий диагностический потенциал комплексного обследования слуховой трубы при помощи пошагового применения эндоскопических технологий [32].

Заключение. Таким образом, несмотря на технические сложности, микроэндоскопия слуховой трубы признана перспективным методом объективного исследования среднего уха. На наш взгляд, убедительно преимущество микроэндоскопического исследования слуховой трубы для исключения костных экзостозов в области перешейка слуховой трубы перед баллонной тубопластикой. Методика обеспечивает визуализацию образований среднего уха, не подлежащих верификации при мультиспиральной компьютерной томографии, позволяет исследовать структуры среднего уха при врожденных аномалиях, таких как атрезия наружного слухового прохода. В литературе представлено много способов микроэндоскопического исследования слуховой трубы, однако отсутствует детальное описание технологии исследования.

На наш взгляд, также не решен ряд вопросов, таких как защита оптического волокна от избыточного изгибания, безопасность продвижения прибора по просвету слуховой трубы, предохранение дистального конца микроэндоскопа от загрязнения слизистым отделяемым. Это требует проведения дальнейших исследований, совершенствования методики микроэндоскопического внутрисветного исследования слуховой трубы.

ЛИТЕРАТУРА

1. Бобошко М. Ю., Лопотко А. И. Слуховая труба. СПб.: ГОУ ВПО ПСПб ГМУ им. акад. И. П. Павлова. СПб.: Диалог, 2014. 384 с.
2. Jansen C. W. Functional repair of the eustachian tube // *Am J Otol.* 1985. Vol. 6. P. 231–232.
3. Proctor B. Embryology and anatomy of the Eustachian tube // *Arch Otolaryngol.* 1967. Vol. 86. P. 503–526.
4. Bluestone C. D. Eustachian Tube: Structure, Function, Role in Otitis Media. PMPH-USA, 2005. 219 p.
5. Sudo M., Sando I., Ikui A., Suzuki C. Narrowest (isthmus) portion of Eustachian tube: a computeraided three-dimensional reconstruction and measurement study // *Ann Otol Rhinol Laryngol.* 1997. Vol. 106. P. 583–588.
6. Sudo M., Sando I., Suzuki C. Three-dimensional reconstruction and measurement of human Eustachian tube structures: a hypothesis of Eustachian tube function // *Ann Otol Rhinol Laryngol.* 1998. Vol. 107. P. 547–554.
7. Poe D., Pyykkö I., Valtonen H. [et al.]. Analysis of eustachian tube function by video endoscopy // *Am J Otol.* 2000. Vol. 21. P. 602–607.
8. Terracol J., Guerrier Y., Corone A. La trompe d'eustache. Paris: Masson et Cie, 1949.
9. Bluestone C. D., Beery Q. Concepts on the pathogenesis of middle-ear effusions // *Ann Otol Rhinol Laryngol.* 1976. Vol. 85. P. 182–186.
10. Miura M., Sando I., Balaban C. D. [et al.]. Estimated locations of the narrowest portion of the Eustachian tube lumen during closed and open states // *Ann Otol Rhinol Laryngol.* 2002. Vol. 111. P. 255–260.
11. Gulya A. J., Schuknech H. F. Anatomy of the Temporal Bone with Surgical Implications Second Edition. Taylor & Francis, 1994. 350 p.
12. Rood S. R., Doyle W. J. The nasopharyngeal orifice of the auditory tube: implications for tubal dynamics anatomy // *Cleft Palate J.* 1982. Vol. 19. P. 119–128.
13. Rood S. R., Doyle W. J. Morphology of tensor veli palatini, tensor tympani, and dilator tubae muscles // *Ann Otol Rhinol Laryngol.* 1978. Vol. 87. P. 202–211.



14. Honjo I., Hayashi M. [et al.]. Pumping and clearance function of the Eustachian tube // *Am J Otolaryngol.* 1985. Vol. 6. P. 241–244.
15. Hergils L., Magnuson B. Nasal gas composition in humans and its implication of middle-ear pressure // *Acta Otolaryngol (Stockh).* 1998. Vol. 118. P. 697–700.
16. Mondain M., Vidal D., Bouhanna S. [et al.]. Monitoring Eustachian tube opening: preliminary results in normal subjects // *Laryngoscope.* 1997. Vol. 107. P. 1414–1419.
17. Стратиева О. В. Клиническая анатомия уха: учеб. пособие. СПб.: СпецЛит, 2004. 271 с.
18. Sinnreich A. I., Parisier S. C., Cohen N. L. [et al.]. Arterial malformations of the middle ear // *Otolaryngol. Head Neck Surgery.* 1984. Vol. 92. P. 194–206.
19. Costantino P.D, Russell E., Reisch D. [et al.]. Ruptured petrous carotid aneurysm presenting with otorrhagia and epistaxis // *Am J Otol.* 1991. Vol. 12. P. 378–383.
20. Bradley W., Glasscock M., Tarasidis N. Management of carotid artery hemorrhage in middle ear surgery // *Otolaryngol. Head Neck Surgery.* 1993. Vol. 109. P. 996–999.
21. Edelstein D. R., Magnan J., Parisier S. C., Chays A., Isaacs R. S., Gignac D., Bushkin S., Han J. C. Microfiberoptic evaluation of the middle ear cavity // *Am J Otol.* 1994. Vol. 15 (1). P. 50–55.
22. Bremond G. A., Magnan J., Chays A., de Gasquet R. Endoscopy of the eustachian tube evaluation // *Ann Otolaryngol Chir Cervicofac.* 1990. Vol. 107 (1). P. 15–19.
23. Chays A., Magnan J. Exploration de la trompe d'eustache et de l'oreille moyenne par microfibroendoscopie // *Sem Hôp Paris.* 1994. Vol. 70. P. 1408–1412.
24. Kimura H., Yamaguchi H., Cheng S. S., Okudaira T., Kawano A., Iizuka N., Imakirei M., Funasaka S. Direct observation of the tympanic cavity by the superfine fiberscope // *Nihon Jibiinkoka Gakkai Kaiho.* 1989. Vol. 92. P. 233–238.
25. Hopf J., Linnarz M., Gundlach P., Schäfer E., Leege N., Scherer H., Scholz C., Müller G. Microendoscopy of the Eustachian tube and the middle ear. Indications and clinical application // *Laryngorhinotologie.* 1991. Vol. 70 (8). P. 391–394.
26. Klug C., Fabinyi B., Tschabitscher M. Endoscopy of the middle ear through the eustachian tube: anatomic possibilities and limitations // *Am J Otol.* 1999. Vol. 20. P. 299–303.
27. Su C. Y. Valve section of the eustachian tube // *J Laryngol Otol.* 1995. Vol. 109. P. 486–490.
28. Su C. Y. Transtympanic microendoscopy of the eustachian tube: a new approach method // *Changcheng Yi Xue Za Zhi.* 1995. Vol. 18 (2). P. 140–146.
29. Linstrom C. J., Silverman C. A., Rosen A., Meiteles L. Z. Eustachian Tube Endoscopy in Patients With Chronic Ear Disease // *Laryngoscope.* 2000. Vol. 110 (11). P. 1884–1889.
30. Karhuketo T. S., Puhakka H. J. Middle ear imaging via the Eustachian tube with a superfine fibreoptic videomicroendoscope // *J Otorhinolaryngol Relat Spec.* 1998. Vol. 60. P. 30–34.
31. Karhuketo T. S., Dastidar P. S., Laasonen E.M., Sipilä M. M., Puhakka H. J. Visualization of the middle ear with high resolution computed tomography and superfine fiberoptic videomicroendoscopy // *Eur Arch Otorhinolaryngol.* 1998. Vol. 255. P. 277–28
32. Ercole Di Martino, Leif Erik Walther, and Martin Westhofe. Endoscopic Examination of the Eustachian Tube: A Step-by-Step Approach // *Otology & Neurotology.* 2005. Vol. 26. P. 1112–1117.

REFERENCES

1. Boboshko M. Yu., Lopotko A. I. Slukhovaya truba [Hearing tube]. SPb.: GOU VPO PSPb GMU im. akad. I. P. Pavlova; SPb.: Dialog, 2014: 384 (in Russ.).
2. Jansen C. W. Functional repair of the eustachian tube. *Am J Otol.* 1985;6:231-232.
3. Proctor B. Embryology and anatomy of the Eustachian tube. *Arch Otolaryngol.* 1967;86:503-526.
4. Bluestone C. D. Eustachian Tube: Structure, Function, Role in Otitis Media. PMPH-USA, 2005:219.
5. Sudo M., Sando I., Ikui A., Suzuki C. Narrowest (isthmus) portion of Eustachian tube: a computeraided three-dimensional reconstruction and measurement study. *Ann Otol Rhinol Laryngol.* 1997;106:583-588.
6. Sudo M., Sando I., Suzuki C. Three-dimensional reconstruction and measurement of human Eustachian tube structures: a hypothesis of Eustachian tube function. *Ann Otol Rhinol Laryngol.* 1998;107:547-554.
7. Poe D., Pyykko I., Valtonen H. et al. Analysis of eustachian tube function by video endoscopy. *Am J Otol.* 2000;21:602-607.
8. Terracol J., Guerrier Y., Corone A. La trompe d'eustache. Paris: Masson et Cie, 1949.
9. Bluestone C. D., Beery Q. Concepts on the pathogenesis of middle-ear effusions. *Ann Otol Rhinol Laryngol.* 1976;85:182-186.
10. Miura M., Sando I., Balaban C. D. et al. Estimated locations of the narrowest portion of the Eustachian tube lumen during closed and open states. *Ann Otol Rhinol Laryngol.* 2002;111:255-260.
11. Gulya A. J., Schuknech H. F. Anatomy of the Temporal Bone with Surgical Implications Second Edition. Taylor & Francis, 1994:350.
12. Rood S. R., Doyle W. J. The nasopharyngeal orifice of the auditory tube: implications for tubal dynamics anatomy. *Cleft Palate J.* 1982;19:119-128.
13. Rood S. R., Doyle W. J. Morphology of tensor veli palatini, tensor tympani, and dilator tubae muscles. *Ann Otol Rhinol Laryngol.* 1978;87:202-211.
14. Honjo I., Hayashi M. et al. Pumping and clearance function of the Eustachian tube. *Am J Otolaryngol.* 1985;6:241-244.
15. Hergils L., Magnuson B. Nasal gas composition in humans and its implication of middle-ear pressure. *Acta Otolaryngol (Stockh).* 1998;118:697-700.
16. Mondain M., Vidal D., Bouhanna S. et al. Monitoring Eustachian tube opening: preliminary results in normal subjects. *Laryngoscope.* 1997;107:1414-1419.
17. Stratieva O. V. Klinicheskaya anatomiya ukha: Uchebnoe posobie [Stratieva O. V. Clinical anatomy of the ear: Textbook]. SPb.: SpetsLit, 2004: 271 (in Russian).
18. Sinnreich A. I., Parisier S. C., Cohen N. L. et al. Arterial malformations of the middle ear. *Otolaryngol. Head Neck Surgery.* 1984;92:194-206.



19. Costantino P.D, Russell E., Reisch D. et al. Ruptured petrous carotid aneurysm presenting with otorrhagia and epistaxis. *Am J Otol.* 1991;12:378-383.
20. Bradley W., Glasscock M., Tarasidis N. Management of carotid artery hemorrhage in middle ear surgery. *Otolaryngol. Head Neck Surgery.* 1993;109:996-999.
21. Edelstein D. R., Magnan J., Parisier S. C., Chays A., Isaacs R. S., Gignac D., Bushkin S., Han J. C. Microfiberoptic evaluation of the middle ear cavity. *Am J Otol.* 1994;15(1):50-55.
22. Bremond G. A., Magnan J., Chays A., de Gasquet R. Endoscopy of the eustachian tube evaluation. *Ann Otolaryngol Chir Cervicofac.* 1990;107(1):15-19.
23. Chays A., Magnan J. Exploration de la trompe d'eustache et de l'oreille moyenne par microfibroendoscopie. *Sem Hôp Paris.* 1994;70:1408-1412.
24. Kimura H., Yamaguchi H., Cheng S. S., Okudaira T., Kawano A., Iizuka N., Imakirei M., Funasaka S. Direct observation of the tympanic cavity by the superfine fiberscope. *Nihon Jibiinkoka Gakkai Kaiho.* 1989;92:233-238.
25. Hopf J., Linnarz M., Gundlach P., Schäfer E., Leege N., Scherer H., Scholz C., Müller G. Microendoscopy of the Eustachian tube and the middle ear. Indications and clinical application. *Laryngorhinootologie.* 1991;70(8):391-394.
26. Klug C., Fabinyi B., Tschabitscher M. Endoscopy of the middle ear through the eustachian tube: anatomic possibilities and limitations. *Am J Otol.* 1999;20:299-303.
27. Su C. Y. Valve section of the eustachian tube. *J Laryngol Otol.* 1995;109:486-490.
28. Su C. Y. Transtympanic microendoscopy of the eustachian tube: a new approach method. *Changgen Yi Xue Za Zhi.* 1995;18(2):140-146.
29. Linstrom C. J., Silverman C. A., Rosen A., Meiteles L. Z. Eustachian Tube Endoscopy in Patients With Chronic Ear Disease. *Laryngoscope.* 2000;110(11):1884-1889.
30. Karhuketo T. S., Puhakka H. J. Middle ear imaging via the Eustachian tube with a superfine fibreoptic videomicroendoscope. *J Otorhinolaryngol Relat Spec.* 1998;60:30-34.
31. Karhuketo T. S., Dastidar P. S., Laasonen E.M., Sipilä M. M., Puhakka H. J. Visualization of the middle ear with high resolution computed tomography and superfine fiberoptic videomicroendoscopy. *Eur Arch Otorhinolaryngol.* 1998;255:277-28.
32. Ercole Di Martino, Leif Erik Walther, and Martin Westhofe. Endoscopic Examination of the Eustachian Tube: A Step-by-Step Approach. *Otology & Neurotology.* 2005;26:1112-1117.

Вахрушев Сергей Геннадиевич – доктор медицинских наук, профессор, заведующий кафедрой ЛОР-болезней с курсом ПО ФГБОУ ВО «Красноярский государственный медицинский университет им. проф. В. Ф. Войно-Ясенецкого» (Россия, 660022, г. Красноярск, ул. П. Железняка д. 1); тел.: 8 (391) 220-15-48; 8-902-990-25-95, e-mail: vsg20061@yandex.ru

Голофаев Дмитрий Олегович – очный аспирант, ассистент кафедры ЛОР-болезней с курсом ПО ФГБОУ ВО «Красноярский государственный медицинский университет им. проф. В. Ф. Войно-Ясенецкого» (Россия, 660022, г. Красноярск, ул. П. Железняка д. 1); тел.: 8 (391) 220-15-48; 8-963-262-75-57, e-mail: dgofoaev14@gmail.com

Кузовков Владислав Евгеньевич – доктор медицинских наук, заведующий отделом диагностики и реабилитации нарушений слуха ФГБУ «Санкт-Петербургский научно-исследовательский институт уха, горла, носа и речи» Минздрава России (Россия, 190013, Санкт-Петербург, ул. Бронницкая, д. 9); доцент кафедры ЛОР-болезней с курсом ПО ФГБОУ ВО «Красноярский государственный медицинский университет им. проф. В. Ф. Войно-Ясенецкого» (Россия, 660022, г. Красноярск, ул. П. Железняка д. 1); e-mail: v_kuzovkov@mail.ru

Sergei G. Vakhrushev – MD, Professor, Head of the Chair of ENT-Diseases with the Post-Graduate Course, Prof. V. F. Voyno-Yasenetsky Krasnoyarsk State Medical University, Ministry of Healthcare of the Russian Federation (Russia, 660022, Krasnoyarsk, 1, Partizana Zheleznyaka str.); tel.: 8 (391) 220-15-48; 8-902-990-25-95, e-mail: vsg20061@yandex.ru

Dmitrii O. Golofaev – day-time post-graduate student, teaching assistant of the Chair of ENT-Diseases with the Post-Graduate Course, Prof. V. F. Voyno-Yasenetsky Krasnoyarsk State Medical University, Ministry of Healthcare of the Russian Federation (Russia, 660022, Krasnoyarsk, 1, Partizana Zheleznyaka str.); tel.: 8 (391) 220-15-48; 8-963-262-75-57, e-mail: dgofoaev14@gmail.com

Vladislav E. Kuzovkov – MD, Head of the Department of Diagnostics and Rehabilitation of Hearing Disorders, Saint Petersburg Research Institute of Ear, Throat, Nose and Speech, Ministry of Healthcare of Russia (Russia, 190013, Saint Petersburg, 9, Bronnitskaia str.); Associate Professor of the Chair of ENT-Diseases with the Post-Graduate Course, Prof. V. F. Voyno-Yasenetsky Krasnoyarsk State Medical University, Ministry of Healthcare of the Russian Federation (Russia, 660022, Krasnoyarsk, 1, Partizana Zheleznyaka str.); e-mail: v_kuzovkov@mail.ru



ВОЗМОЖНОСТИ УЗ-ДИАГНОСТИКИ ОРГАНОВ ГОЛОВЫ И ШЕИ

Гафурова А. И.

Научно-клинический центр оториноларингологии Федерального медико-биологического агентства России, Москва, 123182, Россия
(Директор – член-корр. РАН, проф. Н. А. Дайхес)

THE OPPORTUNITIES OF ULTRASONIC DIAGNOSTICS OF HEAD AND NECK ORGANS

Gafurova A. I.

Clinical Research Centre of Otorhinolaryngology, Federal Medico-Biological Agency of Russia, Moscow, 123182, Russia

В оториноларингологии ультразвуковую диагностику используют в качестве вспомогательного метода обследования. Широкое распространение получило ультразвуковое исследование в практике для выявления и дифференцировки опухолевых образований шеи, гортани, гортаноглотки, оценки лимфатических узлов на предмет метастазирования, например при злокачественных новообразованиях гортани и гортаноглотки. УЗИ позволяет при выявлении метастатически пораженного лимфатического узла провести пункционную биопсию под ультразвуковым контролем. С помощью ультразвукового исследования можно определить топографическую анатомию органа, дифференцировать злокачественный процесс от доброкачественного и осуществлять динамическое наблюдение.

В общей структуре онкологической заболеваемости злокачественные новообразования головы и шеи составляют 20–30%. Доля рака гортани среди опухолей верхних дыхательных путей составляет в среднем 65–70%. В выявлении злокачественных новообразований головы и шеи ультразвуковые исследования позволяют диагностировать опухоли гортани и глотки. УЗИ является высокоинформативным методом в выявлении новообразований органов головы и шеи.

Ключевые слова: УЗИ, рак, гортань.

Библиография: 40 источников.

In otorhinolaryngology, ultrasonic diagnostics is used as an auxiliary examination method. Ultrasonography is widely used in medical practice for identification and differentiation of neck, larynx, and laryngopharynx tumors, for detection of lymph node metastasis, for example, in patients with malignant neoplasms of the larynx and laryngopharynx. In a metastatic lymph node, ultrasound is used for ultrasound-guided fine-needle biopsy. Ultrasound makes it possible to identify an organ topography, to differentiate malignancies from benign tumors, and to perform dynamic follow-up.

Head and neck malignancies account for 20–30% of all oncological diseases. The laryngeal cancer accounts for, on average, 65–70% of the upper respiratory tract tumors. In patients with head and neck malignancies, ultrasonography provides diagnostics of laryngeal and pharyngeal tumors. Ultrasound is a highly informative method of detection of head and neck tumors.

Keywords: ultrasonography, cancer, larynx.

Bibliography: 40 sources.

История ультразвуковой диагностики заболеваний головы и шеи. Развитие метода ультразвуковой диагностики и его медицинское применение по обе стороны Атлантики началось до 1940 годов, но единичные случаи применения ультразвукового исследования в диагностике заболеваний головы и шеи были только в 1960-х годах в Германии и Японии. И только по прошествии десяти лет с середины 1970-х годов была активная попытка внедрить ультразвуковой метод в диагностику заболеваний головы и шеи [1].

В середине 1970-х годов W. Mann опубликовал первые работы в этой области. В 1992 году

W. Mann совместно с Amedee из Нового Орлеана и Gluckman из Цинциннати организовали в США первые курсы по обучению ультразвуковой диагностики ЛОР-врачей, вызвавшие столь же небольшой резонанс, как и первый доклад, прочитанный на заседании общества DEGUM в Давосе в 1979 году. Из-за отсутствия должного интереса курсы больше не проводились.

В 2008 году, вместе с европейскими коллегами Jecker, Welkoborsky, Van Den Brekel, опубликовал первую в США монографию «Ультразвуковая диагностика заболеваний головы и шеи» [2].



В течение 70 лет многочисленные исследования Keidel и до наших дней в ультразвуковой диагностике заболеваний головы и шеи произошли разительные перемены, которые наблюдаются в медицине в целом и которые неотделимы от клинической медицины [3].

УЗ-диагностика заболеваний щитовидной железы. Хорошо известно, что на основании УЗ-признаков, узлов, подозрительных на злокачественность, принимается решение о проведении биопсии узла, поэтому, оценивая в совокупности несколько признаков злокачественности, можно улучшить точность диагностики. Недавно исследователи для классификации узлов щитовидной железы, определения риска злокачественности предложили использовать специально разработанную программу (TIRADS). Эта классификация отражает риск злокачественности, выраженный в процентах. Так, TIRADS 2 соответствует нулевому риску злокачественности, TIRADS 3 – 5% риск злокачественности, TIRADS 4 – 5–80%, TIRADS 5 – более 80%. Однако недостатками данного метода являются субъективность, зависимость от аппаратуры и описательный характер. И все же заключительным этапом для постановки диагноза является биопсия образования, а именно ТАПБ под УЗ-контролем с последующим цитологическим исследованием биоптата [4, 5].

УЗИ при заболеваниях сосудов. Местно распространенные опухоли могут прорасти как в мелкие, так и в магистральные сосуды шеи. Наряду с инфильтрацией в яремную вену, опухоли могут инфильтрировать ОСА ее луковицу и ВСА. Для планирования тактики хирургического лечения необходимо знать, как растет опухоль относительно сосудов шеи. Даже в том случае если опухоли исходят из самой луковицы ОСА, очень важными являются данные в отношении опухоли к сосудистой стенке для планирования тактики оперативного лечения. Задачи, которые ставят перед врачом ультразвуковой диагностики хирурги, это наличие и распространенность опухолевого процесса и его инвазия в окружающие ткани, необходимая информация для планирования тактики хирургического вмешательства. К косвенным сонографическим признакам прорастания опухоли относятся протяженное соприкосновение с сосудистой стенкой до 3 см, охват стенки опухолью более чем на 150%, неподвижность опухоли относительно сосуда. К прямым сонографическим признакам прорастания опухоли в сосуд относят: 1 – визуализация опухоли в просвете сосуда, 2 – прерывистость эхосигнала от сосудистой стенки, 3 – отсутствие прослойки ткани между опухолью и сосудистой стенкой и смещение сосуда при попытке смещения опухоли [6].

УЗ-диагностика больших слюнных желез. Слюнные железы анатомически расположены от-

носительно поверхностно, имеют четкие границы с окружающими тканями и типичную эхогенность, что значительно облегчает исследование. УЗИ является высоко чувствительным методом визуализации при заболеваниях слюнных желез [7, 8]. Врач, основываясь на ультразвуковой картине, плюс клинические данные, получает возможность быстро составить о нормальной и патологической анатомии слюнных желез. Также выполнение УЗИ в предоперационном периоде позволяет определиться с локализацией патологического очага и уточнить состояние окружающих анатомических структур. Однако данное исследование дает немаловажный, но лишь описательный характер, в то время как применение ТАПБ под УЗ-навигацией позволяет дать морфологическую верификацию для определения дальнейшей тактики оперативного вмешательства.

УЗ-диагностика заболеваний околоносовых пазух. В диагностике заболеваний околоносовых пазух применяется УЗИ в А-режиме, однако существует применение В-режима, но значительно реже. Преимуществом данного метода является датчик небольших размеров, облегчающий визуализацию околоносовых пазух. Однако данное исследование является одномерным, поэтому требуется большой опыт в интерпретации полученных данных. Околоносовые пазухи ограничены от датчика костными пластинами, которые являются препятствием для прохождения ультразвукового луча. Однако при наличии патологического процесса ультразвуковой луч проникает через кость, что позволяет произвести исследование. Вместе с тем это относится лишь к поверхностно расположенным, к лобным и верхнечелюстным пазухам, клетки решетчатого лабиринта визуализировать затруднительно, а визуализировать основную пазуху невозможно. УЗИ околоносовых пазух применяют, как правило, для диагностики острого воспаления верхнечелюстной и лобных пазух и особенно в экстренных случаях, также УЗИ применяют и в качестве динамического наблюдения, при полипах, опухоли, жидкости, полностью или частично заполняющие пазуху, острым гайморитом или фронтитом, кисте и мукоцеле [9].

Метастазы в лимфатические узлы шеи. Необходимость в тщательном исследовании регионарных зон лимфооттока при раке головы и шеи в целях исключения или же раннего выявления метастазирования в шейные лимфатические узлы до появления клинических проявлений очень важно. Своевременная диагностика данных осложнений и специализированное лечение позволят повысить качество жизни и продолжительность жизни онкологических больных [10].

Поэтому к обязательным диагностическим исследованиям пациентов с диагнозом рака гортани и гортаноглотки относится ультразвуковой

метод диагностики лимфатических узлов шеи [11].

На предмет метастазирования чувствительность УЗИ лимфатических узлов шеи составляет 80,2%, специфичность – 80,0%, точность – 84,6%.

С помощью УЗ-метода можно выявить непальпируемые поверхностные и глубокие шейные лимфатические узлы головы и шеи, определить их структуру, размер, форму, васкуляризацию, взаимоотношение с близлежащими тканями и органами шеи, определить характер процесса [12–18].

Достоверность получаемых результатов, доступность метода, безопасность, отсутствие лучевой нагрузки, неинвазивность, безболезненность при проведении исследования, возможность неоднократного применения в ходе лечения в целях динамического наблюдения, отсутствие необходимости специальной подготовки определяют широту его применения в диагностике опухолевой и неопухолевой патологии головы и шеи [19–21].

Ультразвуковую диагностику применяют для проведения малоинвазивных интервенционных вмешательств, забора материала как для цитологического и гистологического исследования, так и для введения лекарственного препарата в интересующую зону очага. Помимо вышперечисленного, ультразвуковая диагностика также активно применяется в выявлении рецидива заболевания и возможных осложнений в ходе проведенного лечения и после него [22, 23].

Диагностика локорегионарного метастазирования основана на морфологической верификации. Для этого необходимо проведение ТАПБ под УЗ-контролем для получения цитологического материала. Чувствительность цитологического метода в выявлении патологического процесса лимфатических узлов в области головы и шеи при проведении тонкоигольной аспирационной пункционной биопсии достигает 93%, специфичность – 93,2%, эффективность достигает 93,1% [24]. Однако тонкоигольная аспирационная пункционная биопсия лимфатического узла шеи при его небольших размерах крайне затруднительна, а в большинстве случаев невыполнима и даже в случае попадания иглы в лимфатический узел информационная ценность снижается, в связи с тем что при прохождении через ткани просвет иглы забивается не доходя до зоны интереса.

В работе М. Г. Марченко «Оптимизация хирургического лечения больных с метастазами рака гортани в лимфатические узлы шеи» 2011 года для повышения эффективности диагностики метастатического поражения малых (до 0,6 см) лимфатических узлов описан метод наружной чрескожной гарпунной биопсии (ЧГБ) с помощью автоматического прибора для тканевой би-

опсии под УЗ-навигацией. Полученный столбик материала (диаметром до 0,2 см) достаточен для выполнения гистологического, экспресс-цитологического и иммуногистохимического исследования [25].

Несмотря на многообразие диагностических методов в предоперационном периоде, частота выявления метастазов в лимфатические узлы шеи по данным послеоперационного морфологического исследования остается высоким – от 4 до 33%. Поэтому ЧГБ под УЗ-контролем в сочетании с гистологическим и иммуногистохимическим исследованием полученного биоптата является наиболее информативным методом верификации [26].

УЗ-диагностика гортани. Для диагностики новообразований гортани применяются различающиеся по информативности такие методы обследования, как: эндоскопическое исследование, микроскопия, рентгенологическое исследование, КТ, МРТ, УЗИ [27–29].

Фиброларингоскопия является ведущим методом ранней диагностики опухолей, поражающих слизистую оболочку полых органов, в том числе и дыхательные пути.

К недостаткам метода относятся: невозможность осмотра больного при стенозе гортани, малая информативность при эндофитном росте, при смешанной форме роста невозможность определения границ инфильтративного процесса [30].

Микроларингоскопия оценивает поверхность внутренних структур гортани и ее патологические изменения. Однако данный метод не лишен недостатков, к ним относится невозможность оценки распространения опухолевого процесса, инфильтрация и глубина инвазии опухолевого процесса в скелет гортани. Впервые сообщение о сонографическом исследовании гортани относится к 80-м годам прошлого века.

Зарубежные ученые предложили внутрископический ультразвуковой метод, эндоскопическое УЗ-исследование, проводимое одновременно с фиброларингоскопией гортани [31–33].

С помощью УЗ-метода стали возможными визуализация таких элементов гортани, как: надгортанник, подвижные элементы гортани, преднадгортанниковое клетчаточное пространство, голосовые складки и оценка их подвижности [34–36].

Гортань относится к воздухосодержащим органам, что значительно усложняет, а в ряде случаев и делает невозможным, ультразвуковое исследование. Щитовидный хрящ обеспечивает акустическое окно для исследования подвижных элементов гортани в молодом возрасте. Однако выраженная и неравномерная оссификация щитовидного хряща, наступающая с возрастом, особенно у мужчин, способствует поглощению звука



на пути его следования и снижает качество изображения структур гортани, а в ряде случаев исследование становится невозможным [37].

По мнению многочисленных авторов, УЗ-метод имеет высокую чувствительность в определении целостности щитовидного хряща, при его инфильтрации, переломах, деструкции, перихондрите и при разрушении опухолью [38].

В работе G. Schade et al. (2003) представлены результаты сравнения УЗ-диагностики с фиброларингоскопией у 22 больных с патологией гортани. В итоге ученые пришли к выводу, что все патологические процессы, выявляемые при фиброларингоскопии, визуализируются при УЗ-исследовании гортани. В одном случае УЗ-метод выявил инфильтрацию пластины щитовидного хряща, однако образование небольших размеров при УЗ-исследовании выявить крайне сложно.

Работа A. Kabasinska посвящена оценке с помощью УЗ-диагностики преднадгортанникова пространства, исследование проводилось у 73 пациентов с диагнозом рак гортани для определения дальнейшей тактики лечения. Сравнили такие методы как; КТ, УЗИ и гистологический метод верификации. УЗ-исследование проводилось линейным датчиком 7,5 МГц в В-режиме. Исследования показали следующие результаты: в 85% случаев данные УЗИ, КТ и данные гистологического заключения совпали, чувствительность УЗ-метода составила 90%, специфичность – 78% и эффективность метода – 86%. Однако, по данным автора не удалось избежать и ложных результатов, к ним относятся: по данным УЗИ 6 – ложноположительных результатов; 3 – ложноотрицательных результата; по данным КТ 7 – ложноположительных случаев; 2 – ложноотрицательных случая.

К затруднительным в постановке диагноза отнесли: инфильтративный рак гортани, изменения в шейном отделе позвоночника, короткая и толстая шея.

УЗ-диагностика гортани у детей широко применяется в педиатрической практике ввиду отсутствия у детей оссификации хрящей гортани. Многочисленные отечественные и зарубежные исследования и публикации, посвященные данной тематике, говорят об эффективности УЗ-исследования гортани у детей. Учитывая значительный рост больных детского возраста с патологией гортани, сложность осмотра гортани в детском возрасте, особенно новорожденных и детей первых лет жизни, УЗИ в педиатрической практике особенно ценно.

Основное количество УЗ-исследований гортани у детей в отечественной литературе описано с применением В-режима, режима серой шкалы, который позволил изучить особенности строения и взаиморасположение структур гортани, нали-

чие и локализацию патологических образований, таких как кисты и папилломы, определить их размеры, наличие и характер васкуляризации, подвижность голосовых складок, для определения тактики дальнейшего лечения.

УЗИ с применением доплерографических методик позволяет оценить состояние гортани при рубцовом стенозе, кистах гортани, парезе голосовых складок, объемных образований гортани.

При УЗ-исследовании гортани с применением цветового доплеровского картирования у детей окрашивание вестибулярных и голосовых складок и потока воздуха через голосовую щель является нормой, как при покое, так и применении функциональных проб. На уровне вестибулярных складок окрашиваются полностью, не прослеживаясь в просвете дыхательных путей, на уровне голосовых складок. УЗ-диагностика нарушений подвижности складок с применением цветового доплеровского картирования значительно проще и нагляднее, чем УЗ-исследование исключительно в В-режиме, режиме серой шкалы [39].

УЗ-исследование с применением доплеровского режима является ценным дополнительным диагностическим методом исследования гортани в детей.

Описаны способы ультразвукового исследования гортани: эндоларингеальный (эндоскопия) и чрескожный. Ограничены по технической выполнимости и информативности. Эндоларингеальное УЗИ выполняется под наркозом, при этом анатомические особенности гортани требуют для выполнения исследования специального датчика в 20 МГц. Эндоларингеальное УЗИ выполняется, как правило, исключительно в специализированных центрах. Согласно данным литературы с помощью этого метода можно точно установить прорастание опухоли в хрящи гортани.

По мнению A. Bozzato, J. Zenk, 2007, при чрескожном УЗИ гортани врачу приходится сталкиваться с препятствием, создаваемым щитовидным хрящем и акустической тенью за ним. Окостенение щитовидного хряща, наступающее с возрастом и особенно у мужчин, приводит к тому, что распознать эндоларингеальное объемное образование практически невозможно.

При ультразвуковом исследовании гортаноглотки объемные образования малых размеров распознать сложно, удается визуализировать только крупные опухоли, соответствующие стадиям Т3 и Т4 [40].

Визуализируются они зачастую в виде гипэхогенных образований без четких контуров. Для опухолей гортаноглотки в более поздних стадиях отмечается типичная приподнятость доли щитовидной железы со стороны поражения. В ряде

случаев представляется возможным визуализировать прорастание опухоли в проксимальный отдел пищевода.

Пищевод в норме визуализируется в виде слоистой гиперэхогенной, овально-округлой формы. При опухолевом поражении пищевод оказывается приподнятым. В настоящее время чрескожное УЗИ пищевода имеет ограничения и остается возможным исследование лишь проксимальных отделов. Для исследования более глубоких отделов пищевода целесообразно проводить эндосонографическое исследование.

УЗ-диагностика для локорегионарного контроля. В настоящее время ультразвуковая диагностика является наиболее предпочтительным методом для динамического наблюдения за пациентами в период и после хирургического и химиолучевого лечения. Также ультразвуковую диагностику применяют для проведения малоинвазивных интервенционных вмешательств, для забора материала как для цитологического и гистологического исследования, так и для введения лекарственного препарата в интересующую зону очага.

Локорегионарный контроль основан на морфологической верификации. Для этого необходимо проведение ТАПБ под УЗ-контролем для получения цитологического материала. Чувствительность цитологического метода в вы-

явлении патологического процесса лимфатических узлов в области головы и шеи при проведении тонкоигольной аспирационной пункционной биопсии достигает 93%, специфичность – 93,2%, эффективность достигает 93,1%. Однако, тонкоигольная аспирационная пункционная биопсия лимфатического узла шеи при его небольших размерах крайне затруднительна, а в большинстве случаев невыполнима и даже в случае попадания иглы в лимфатический узел информационная ценность снижается, в связи с тем что при прохождении через ткани просвет иглы забивается, не доходя до зоны интереса.

Заключение. Возможности УЗ-диагностики достаточно широки, применимы во многих областях. При исследовании органов головы и шеи эффективна для диагностики патологии щитовидной железы, сосудов шеи, лимфатических узлов, мягких тканей. Сложности возникают при контакте с костными или хрящевыми структурами. При изучении возможностей УЗ-диагностики при патологии гортани и глотки многое остается не изученным. Неинвазивность, доступность, неоднократность воспроизведения, высокий уровень комплаенса и возможность симультанных интервенционных вмешательств заставят развивать это исследование для повышения эффективности УЗ-диагностики ЛОР органов.

ЛИТЕРАТУРА

1. Macridis C. A., Kouloulas L. A., Koutsimelas B [et al.] Zur Diagnose von Speicheldrüsenumoren mit Ultraschall // *Elektromedica*. 1975. N 4. P. 130–136.
2. Orloff L. Head and neck ultrasonography. San Diego: Plural Publishing, 2008.
3. Велькоборски Х.-Ю., Йеккер Петер, Мауэр Ян, Манн Вольф Юнгер. Ультразвуковая диагностика заболеваний головы и шеи. М.: Медпресс-информ, 2016.
4. Kwak J. Y., Han K. H., Yoon J. H., Moon H. J., Son E. J., Park S. H., Jung H. K., Choi J. S., Kim B. M., Kim E. K. Thyroid imaging reporting and data system for US features of nodules: a step in establishing better stratification of cancer risk // *Radiology*. 2011. Vol. 260. P. 892–899.
5. Park C. S., Kim S. H., Jung S. L., Kang B. J., Kim J. Y., Choi J. J., Sung M. S., Yim H. W., Jeong S. H. Observer variability in the sonographic evaluation of thyroid nodules // *J Clin Ultrasound*. 2010. Vol. 38. P. 287–293.
6. Moussouttas M., Trocio S., Rundek T. Vascular ultrasound: carotid and transcranial Doppler imaging. In: Orloff LA, ed. Head and neck ultrasonography. San Diego: Plural Publishing, 2008. P. 257–290.
7. Jecker P., Orloff L. A. Salivary gland ultrasonography. In: Orloff LA, ed. Head and neck ultrasonography. San Diego: Plural Publishing, 2008. P. 129–152.
8. Welkoborsky H. J. Ultrasound usage in the head and neck surgeon's office // *Curr Opin Otolaryngol Head Neck Surg*. 2009. N 17. P. 116–121.
9. Бырыхина В. В. Двумерная ультразвуковая диагностика заболеваний околоносовых пазух: дис. ... канд. мед. наук, 2017.
10. Calabrese L., Renne G., de Cicco C., Chiesa F. Lingual lymph node in squamous cell carcinoma of the tongue. Letter // *Head and Neck*. 2003. N 25. P. 341–342.
11. Oztürk C. The relationship between lymph node size and – metastasis and extracapsular spread in squamous cell carcinoma of the larynx, oropharynx, and oral cavity // *Kulak Burun Bogaz Ihtis Derg*. 2008. N 18(1). P. 7–13.
12. Трофимова Е. Ю., Казакевич В. И. Пункция легких и средостения под контролем ультразвукового // *Проблемы туберкулеза*. 2000. № 3. С. 17–20.
13. Марченко М. Г. Оптимизация хирургического лечения больных с метастазами рака гортани в лимфоузлы шеи (клиническое исследование): дис. ... канд. мед. наук, 2011.
14. Мулярец М. В. Клиническое значение эхографии в диагностике рака гортани: дис. ... канд. мед. наук, 2015.
15. Wierzbička M., Szyfter W., Kaczmarek J., Szmeja Z. Effect of ultrasonography on postoperative changes in treatment of neck lymph nodes and improvement of long term results in patients with laryngeal neoplasms // *Otolaryngol Pol*. 2002. N 56(1). P. 31–38.
16. Zajkowski P., Bialek E. J. Ultrasound imaging in laryngology // *Otolaryngol Pol*. 2007. Vol. 61(14). P. 544–549.



17. Chen W., Jian W. Whole-body diffusion-weighted imaging vs. FDG-PET for the detection of non-small-cell lung cancer. How do they measure up? Department of Radiology, Southwest Hospital, The Third Military Medical University, Chongqing. China. 2010.
18. Furukawa M. K., Furukawa M. Diagnosis of lymph node metastases of head and neck cancer and evaluation of effects of chemoradiotherapy using ultrasonography // *Int. J. Clin. Oncol.* 2010. N 15(1). P. 23–32.
19. Виноградов В. В., Решульский С. С., Давыдова М. Г. Опыт лечения рецидивирующего папилломатоза гортани // *Рос. оториноларингология.* 2013. № 3(64). С. 32–34.
20. Нажмуудинов И. И. К вопросу о лечении предраковых заболеваний гортани // *Онкохирургия.* 2013. Т. 5, № 1. С. 91.
21. Каприн А. Д., Старинский В. В., Петрова Г. В. Злокачественные новообразования в России в 2016 г. (заболеваемость и смертность). М.: ФГБУМНИОИ им. П. А. Герцена Минздрава России, 2016. 250 с.
22. Al-Mamgani A., Tans L., van Rooij P., Levendag P. C. A single-institutional experience of 15 years of treating T3 laryngeal cancer with primary radiotherapy, with or without chemotherapy // *Int J Radiat Oncol Biol Phys.* 2012. Vol. 83(3). P. 1000–1006.
23. Ansarin M., Fiori De E., Preda L., Maffini F., Bruschini R., Calabrese L., Jereczek-Fossa B. A., Chiesa F., Bellomi M. Ultrasound-Guided Transcutaneous Ttu-Cut Biopsy to Diagnose Laryngopharyngeal Masses // *Cancer.* June 1. 2007. Vol. 109, N 11. P. 2268–2272.
24. Shoaib T., Soutar D. S., MacDonald D. G. The accuracy of head and neck carcinoma sentinel lymph node biopsy in the clinically N0 neck // *Cancer.* 2001. N 91. P. 2077–2083.
25. Barzan L., Sul faro S., Alberti F. An extended use of the sentinel node in head and neck squamous cell carcinoma: results of a prospective study of 100 patients // *Acta Otorhinolaryngol. Ital.* 2004. Jun. Vol. 24, N 3. P. 145–149.
26. Виноградов В. В., Решульский С. С. Тактика лечения при метастатическом поражении лимфатических узлов шеи при плоскоклеточном раке ЛОР-органов // *Рос. оториноларингология.* 2012. № 1(56). С. 40–43.
27. Васильев П. В. Мультиспиральная рентгеновская компьютерная томография в диагностике рака гортани и гортаноглотки: дис. ... докт. мед. наук: 14.01.13. М., 2010. 315 с.
28. Литвиненко И. В. Роль лучевых методов в дифференциальной диагностике гиперпластических процессов и рака гортани: автореф. дис. ... канд. мед. наук. М., 2010. 24 с.
29. Литвиненко И. В., Бичурина Т. А. Возможности магнитно-резонансной томографии гортани (обзор литературы) // *Рос. оториноларингология.* 2012. № 2(57). С. 168–172.
30. Ростовцев М. В., Кармазановский Г. Г., Литвиненко И. В. Лучевая диагностика рака гортани (тактика, трудности, ошибки). М.: Видар-М, 2013. 92 с.
31. Mielcarek-Kuchta D. The value of endoscopic ultrasound examination for tongue neoplasms // *Otolaryngol Pol.* 2000. Vol. 54, N 6. P. 737–743.
32. Tamura E., Kitahara S., Kohno N. Intralaryngeal application of a miniaturized ultrasonic probe // *Acta Otolaryngol.* 2002. Jan. Vol. 122, N 1. P. 92–95.
33. Helbig M., Flechtenmacher C., Hansmann J., Dietz A., Tasman A. J. Intraoperative B-mode endosonography of tongue carcinoma // *Head Neck.* 2001. Mar. Vol. 23, N 3. P. 233–237.
34. Ding L. W., Wang N. C., Wu H. D., Chang C. J., Yang P. C. Laryngeal ultrasound: a useful method in predicting post-extubation stridor. A pilot study // *Eur. Respir J.* 2006. Vol. 27. P. 384–389.
35. Hermans R. Staging of laryngeal and hypopharyngeal cancer: value of imaging studies // *Eur Radiol.* 2006. Vol. 16. P. 2386–2400.
36. Becker M., Burkhardt K., Allai A. S. Pretherapeutic and posttherapeutic laryngeal imaging // *Radiologe.* 2009. Vol. 49, N 1. P. 43–58.
37. Субботина М. В., Сеньков Ю. Г., Иванов В. О. Возможности ультразвуковой доплерографии для исследования физиологии и патологии гортани // *Рос. оториноларингология.* 2009. № 2. С. 374–380.
38. Shellenberger T. D., Sturgis E. M. Sarcomas of the head and neck region // *Curr Oncol Rep.* 2009. Vol. 11(2). P. 135–142.
39. Hsiao T. Y., Wang C. L., Chen C. N. Noninvasive assessment of laryngeal phonation function using color Doppler ultrasound imaging // *Ultrasound Med. Biol.* 2001. Vol. 27, N 8. P. 1035–1040.
40. Bozzato A., Zenk J., Gottwald F. Der Einfluß der Schildknorpelossifikation bei der Larynxsonografie // *Laryngorhinootologie.* 2007. Vol. 86. P. 276–281.

REFERENCES

1. Macridis C. A., Kouloulas L. A., Koutsimelas B et al. Zur Diagnose von Speicheldrusentumoren mit Ultraschall. *Elektromedica.* 1975; 4:130-136.
2. Orloff L. Head and neck ultrasonography. San Diego: Plural Publishing, 2008.
3. Vel'koborski Kh-Yu., Iekker Peter, Mauer Yan, Mann Vol'f Yunger. Ul'trazvukovaya diagnostika zabolevanii golovy i shei [Ultrasonic diagnostics of head and neck diseases]. М.: Medpress-inform, 2016 (in Russ.).
4. Kwak J. Y., Han K. H., Yoon J. H., Moon H. J., Son E. J., Park S. H., Jung H. K., Choi J. S., Kim B. M., Kim E. K. Thyroid imaging reporting and data system for US features of nodules: a step in establishing better stratification of cancer risk. *Radiology.* 2011;260:892-899.
5. Park C. S., Kim S. H., Jung S. L., Kang B. J., Kim J. Y., Choi J. J., Sung M. S., Yim H. W., Jeong S. H. Observer variability in the sonographic evaluation of thyroid nodules. *J Clin Ultrasound.* 2010;38:287-293.
6. Moussouttas M., Trocio S., Rundek T. Vascular ultrasound: carotid and transcranial Doppler imaging. In: Orloff LA, ed. Head and neck ultrasonography. San Diego: Plural Publishing, 2008:257-290.
7. Jecker P., Orloff L. A. Salivary gland ultrasonography. In: Orloff LA, ed. Head and neck ultrasonography. San Diego: Plural Publishing, 2008:129-152.
8. Welkoborsky H. J. Ultrasound usage in the head and neck surgeon's office. *Curr Opin Otolaryngol Head Neck Surg.* 2009;17:116-121.

9. Byrykhina V. V. Dvumernaya ul'trazvukovaya diagnostika zabolevaniy okolonosovykh pazukh: disertatsiya kandidata meditsinskikh nauk [2D ultrasonography of paranasal sinus diseases: MD Candidate dissertation]. 2017 (in Russ.).
10. Calabrese L., Renne G., De Cicco C., Chiesa F. Lingual lymph node in squamous cell carcinoma of the tongue. Letter. *Head and Neck*. 2003;25:341-342.
11. Oztürk C. The relationship between lymph node size and – metastasis and extracapsular spread in squamous cell carcinoma of the larynx, oropharynx, and oral cavity. *Kulak Burun Bogaz Ihtis Derg*. 2008;18(1):7-13.
12. Trofimova E. Yu., Kazakevich V. I. Punktsiya legkikh i sredosteniya pod kontrolom ul'trazvukovogo. *Problemy tuberkuleza*. 2000;3:17-20 (in Russian).
13. Marchenko M. G. Optimizatsiya khirurgicheskogo lecheniya bol'nykh s metastazami raka gortani v limfouzly shei (klinicheskoe issledovanie): dissertatsiya kandidata meditsinskikh nauk [Optimization of surgical treatment of patients with larynx cancer metastases into the neck lymph nodes (clinical study): MD Candidate dissertation]. 2011 (in Russ.).
14. Mulyarets M. V. Klinicheskoe znachenie ekhografii v diagnostike raka gortani: dissertatsiya kandidata meditsinskikh nauk [Clinical significance of sonography in the larynx cancer diagnostics: MD Candidate dissertation]. 2015 (in Russ.).
15. Wierzbicka M., Szyfter W., Kaczmarek J., Szmeja Z. Effect of ultrasonography on postoperative changes in treatment of neck lymph nodes and improvement of long term results in patients with laryngeal neoplasms. *Otolaryngol Pol*. 2002;56(1):31-38.
16. Zajkowski P., Bialek E. J. Ultrasound imaging in laryngology. *Otolaryngol Pol*. 2007;61(14):544-549.
17. Chen W., Jian W. Whole-body diffusion-weighted imaging vs. FDG-PET for the detection of non-small-cell lung cancer. How do they measure up? Department of Radiology, Southwest Hospital, The Third Military Medical University, Chongqing, China, 2010.
18. Furukawa M. K., Furukawa M. Diagnosis of lymph node metastases of head and neck cancer and evaluation of effects of chemoradiotherapy using ultrasonography. *Int. J. Clin. Oncol*. 2010;15(1):23-32.
19. Vinogradov V. V., Reshul'skii S. S., Davydova M. G. Opyt lecheniya retsidiviruyushchego papillomatoza gortani [The experience of treatment of recurrent laryngeal papillomatosis]. *Rossiiskaya otorinolaringologiya*. 2013;3(64):32-34 (in Russ.).
20. Nazhmudinov I. I. K voprosu o lechenii predrakovykh zabolevaniy gortani [Revising the problem of treatment of larynx pre-cancer diseases]. *Onkokhirurgiya*. 2013;5;1:91 (in Russ.).
21. Kaprin A. D., Starinskii V. V., Petrova G. V. Zlokachestvennye novoobrazovaniya V Rossii v 2016 g. (zabolevaemost' i smertnost') [Malignant neoplasms in Russia in 2016 (morbidity and mortality)]. M.: FGBUMNIOI im. P. A. Gertsena Minzdrava Rossii, 2016. 250 (in Russ.).
22. Al-Mamgani A., Tans L., van Rooij P., Levendag P. C. A single-institutional experience of 15 years of treating T3 laryngeal cancer with primary radiotherapy, with or without chemotherapy. *Int J Radiat Oncol Biol Phys*. 2012;83(3):1000-1006.
23. Ansarin M., Fiori De E., Preda L., Maffini F., Bruschini R., Calabrese L., Jereczek-Fossa B. A., Chiesa F., Bellomi M. Ultrasound-Guided Transcutaneous Ttu-Cut Biopsy to Diagnose Laryngopharyngeal Masses. *Cancer*. June 1. 2007;109;11:2268-2272.
24. Shoab T., Soutar D. S., MacDonald D. G. The accuracy of head and neck carcinoma sentinel lymph node biopsy in the clinically N0 neck. *Cancer*. 2001;91:2077-2083.
25. Barzan L., Sul faro S., Alberti F. An extended use of the sentinel node in head and neck squamous cell carcinoma: results of a prospective study of 100 patients. *Acta Otorhinolaryngol. Ital*. 2004. Jun.;24;3:145-149.
26. Vinogradov V. V., Reshul'skii S. S. Taktika lecheniya pri metastaticheskom porazhenii limfaticeskikh uzlov shei pri ploskokletochnom rake LOR-organov [Therapeutic approach in metastatic lesions of neck lymph nodes in squamous cell cancer of ENT-organs]. *Rossiiskaya otorinolaringologiya*. 2012;1(56):40-43 (in Russ.).
27. Vasil'ev P. V. Mul'tispiral'naya rentgenovskaya komp'yuternaya tomografiya v diagnostike raka gortani i gortanoglotki: dissertatsiya ... doktora meditsinskikh nauk [Multislice spiral X-ray computed tomography in diagnostics of larynx and laryngopharynx cancer: MD dissertation]: 14.01.13. M., 2010:315 (in Russ.).
28. Litvinenko I. V. Rol' luchevykh metodov v differentsial'noi diagnostike giperplasticheskikh protsessov i raka gortani: avtoreferat dissertatsii kandidata meditsinskikh nauk [The role of radiological methods in differential diagnostics of hyperplastic processes and larynx cancer: the extended abstract of MD Candidate dissertation]. M., 2010. 24 (in Russ.).
29. Litvinenko I. V., Bichurina T. A. Vozmozhnosti magnitno-rezonansnoi tomografii gortani (obzor literatury) [The opportunities of magnetic resonance imaging of larynx (literature review)]. *Rossiiskaya otorinolaringologiya*. 2012;2(57):168-172 (in Russ.).
30. Rostovtsev M. V., Karmazanovskii G. G., Litvinenko I. V. Luchevaya diagnostika raka gortani (taktika, trudnosti, oshibki) [X-ray diagnostics of larynx cancer (management, problems, mistakes)]. M.: Izdatel'skii dom Vidar-M, 2013:92 (in Russ.).
31. Mielcarek-Kuchta D. The value of endoscopic ultrasound examination for tongue neoplasms. *Otolaryngol Pol*. 2000;54;6:737-743.
32. Tamura E., Kitahara S., Kohno N. Intralaryngeal application of a miniaturized ultrasonic probe. *Acta Otolaryngol*. 2002;Jan.;122;1:92-95.
33. Helbig M., Flechtenmacher C., Hansmann J., Dietz A., Tasman A. J. Intraoperative B-mode endosonography of tongue carcinoma. *Head Neck*. 2001. Mar.;23;3:233-237.
34. Ding L. W., Wang N. C., Wu H. D., Chang C. J., Yang P. C. Laryngeal ultrasound: a useful method in predicting post-extubation stridor. A pilot study. *Eur. Respir J*. 2006;27:384-389.
35. Hermans R. Staging of laryngeal and hypopharyngeal cancer: value of imaging studies. *Eur Radiol*. 2006;16:2386-2400.
36. Becker M., Burkhardt K., Allai A. S. Pretherapeutic and posttherapeutic laryngeal imaging. *Radiologe*. 2009;49;1:43-58.
37. Subbotina M. V., Sen'kov Yu. G., Ivanov V. O. Vozmozhnosti ul'trazvukovoi doplerografii dlya issledovaniya fiziologii i patologii gortani [The opportunities of ultrasonic dopplerography for study of larynx physiology and pathology]. *Rossiiskaya otorinolaringologiya*. 2009;2:374-380 (in Russ.).
38. Shellenberger T. D., Sturgis E. M. Sarcomas of the head and neck region. *Curr Oncol Rep*. 2009;11(2):135-142.
39. Hsiao T. Y., Wang C. L., Chen C. N. Noninvasive assessment of laryngeal phonation function using color Doppler ultrasound imaging. *Ultrasound Med. Biol*. 2001;27;8:1035-1040.
40. Bozzato A., Zenk J., Gottwald F. Der Einfluss der Schildknorpelossifikation bei der Larynxsonografie. *Laryngorhinootologie*. 2007;86:276-281.

Гафурова Амина Игоревна – врач ультразвуковой диагностики, оториноларинголог, младший научный сотрудник НКО Лучевой диагностики, «Научно-клинический центр оториноларингологии» Федерального медико-биологического агентства России (Россия, 125310, Москва, Волоколамское шоссе, д. 30 к. 2); тел. 8-915-350-80-47, e-mail: Gafurova62919@gmail.com

Amina I. Gafurova – ultrasonic diagnostics physician, otorhinolaryngologist, junior research associate of Non-Commercial Organization of X-Ray Diagnostics, Clinical Research Centre of Otorhinolaryngology, Federal Medico-Biological Agency of Russia (Russia, 125310, Moscow, 30/2, Volokolamsk Shosse str.); tel.: 8-915-350-80-47, e-mail: Gafurova62919@gmail.com



СИМУЛЯЦИОННЫЕ ТЕХНОЛОГИИ В ОТОХИРУРГИИ. СОВРЕМЕННОЕ СОСТОЯНИЕ ПРОБЛЕМЫ

Гилифанов Е. А.¹, Фомина С. Л.¹, Ардеева Л. Б.¹, Таранова С. В.¹,
Клемешова Т. П.², Прохоренко А. В.³

¹ Тихоокеанский государственный медицинский университет Минздрава России, 690002, Владивосток, Россия

² Санмедсервис, 692804, г. Большой Камень, Россия

³ Камчатский краевой центр медицинской профилактики, г. Петропавловск-Камчатский, 683016, Россия

SIMULATION TECHNIQUES IN OTOSURGERY. THE CURRENT STATE OF THE PROBLEM

Gilifanov E. A.¹, Fomina S. L.¹, Ardeeva L. B.¹, Taranova S. V.¹,
Klemeshova T. P.², Prokhorenko A. V.³

¹ Pacific State Medical University, Ministry of Healthcare of the Russian Federation, Vladivostok, 690002, Russia

² Sanmedservis, Bolshoy Kamen, 692804, Russia

³ Kamchatka Regional Center for Medical Prevention, Petropavlovsk-Kamchatsky, 683016, Russia

В статье представлен анализ современных симуляционных технологий, используемых в подготовке отохирурга. К обзору привлечены работы, опубликованные в базах данных Pubmed, Cochrane, а также в специализированных медицинских отечественных журналах с 2003 по 2018 год. Определены преимущества симуляционного обучения, проанализированы различные способы: классическая диссекция височной кости, искусственные височные кости, изготовленные с применением технологий 3D-печати, височные кости различных млекопитающих, тренажеры виртуальной реальности. Оценены положительные и отрицательные стороны каждого из способов. Сделан акцент на необходимость формирования ведущего практического навыка для любого отохирурга: врач–операционный микроскоп–бормашина–трубка аспиратора. Сделан вывод, что на современном этапе тренажеры виртуальной реальности далеки от совершенства и не могут претендовать на лидерство в образовательном процессе. Наиболее перспективным направлением являются искусственные височные кости, напечатанные на 3D-принтере.

Ключевые слова: симуляционные технологии, отохирургия, обучение, височная кость.

Библиография: 32 источника.

The article presents an analysis of modern simulation techniques used in the training of otosurgeons. The review covers the works published in the databases of Pubmed, Cochrane, as well as in specialized domestic medical journals at the period from 2003 to 2018. The authors have determined the advantages of simulation training, analyzed various methods: classical dissection of the temporal bone, artificial temporal bones made using 3D-printing technology, temporal bones of various mammals, virtual reality simulators. The positive and negative aspects of each of the methods have been assessed. The emphasis has been made on the necessity to generate a leading practical skill for any otosurgeon: a surgeon–surgery microscope–drilling machine–aspirator tube. The authors conclude that at the present stage the virtual reality simulators are far from being perfect, they cannot claim leadership in the educational process. The most promising trend is the 3D-printed artificial temporal bones.

Keywords: simulation technologies, otosurgery, training, temporal bone.

Bibliography: 32 sources.

В настоящее время сложно себе представить медицинское образование без использования симуляционных технологий (СТ). В любой клиниче-

ской дисциплине найдено место для виртуального симулятора в целях отработки манипуляции, или хирургического вмешательства. Сотни робо-

тов-симуляторов и тысячи манекенов ежегодно вступают в строй армии виртуальных пациентов и поступают «на лечение» в симуляционные центры по всему миру. Бурное развитие СТ во всем мире в начале этого века в первую очередь связано с прогрессом в науке и технике, возможностями 3D-технологий, на порядок повышающих реалистичность изображения [1]. Существует мнение, что первооткрывателями СТ являются другие отрасли, связанные с риском для жизни обучения в реальных условиях, прежде всего в авиации. Но это не так. Первые медицинские тренажеры были созданы задолго до того, как братья Уилбур и Орвилл Райт поднялись в небо на самолете собственной конструкции. Историческим фактом являются французские родовые фантомы XVIII века. Анжелика де Кюдрэ (Angélique Marguerite Le Boursier du Coudray, 1712–1789), вошедшая в историю как Мадам дю Кудрэ, придумала собственную методику симуляционного тренинга повитух с помощью фантома. Будучи рожденной в семье выдающихся медиков, она стала главной *accoucheuse* в Отэль-Дье де Пари (Hôtel-Dieu de Paris, Парижский божий приют) – старейшей и единственной тогда общественной больнице Парижа. Когда устройство продемонстрировали французскому королю Людовику XV, тот был настолько впечатлен очевидной практической ценностью изделия, что высочайше повелел Анжелике дю Кудрэ заняться обучением акушерок всей Франции [2].

В Российской Федерации симуляционные технологии прочно завоевали свое место в системе подготовки медицинских кадров. В соответствии с Государственной программой развития здравоохранения Российской Федерации до 2020 года планируется создание 80 симуляционных центров для обучения 300 тысяч человек в год [3]. С 2011 года в медицинских вузах РФ внедрен новый образовательный стандарт, предусматривающий увеличение в учебной программе доли практической подготовки будущих специалистов [4]. В 2008 году при поддержке «Общества эндоскопических хирургов России» создан научно-практический журнал «Виртуальные технологии в медицине» [5]. В Тихоокеанском государственном медицинском университете центр симуляционно-тренинговых технологий начал работу в 2010 году для обучения студентов, курсантов, повышения квалификации врачей, отработки практических навыков в конкретных клинических ситуациях [6].

В чем успех СТ, какие они имеют преимущества перед традиционными методами обучения:

- отсутствие риска для пациента, особенно при отработке инвазивных вмешательств и процедур;
- отработка практических навыков в удобное время, независимо от наличия и количества пациентов;

- количество повторов неограничено, что позволяет доводить действия до автоматизма; это можно отнести к индивидуальным действиям и (или) работе в команде;

- уменьшение «стресса-контакта» с пациентом;
- возможность в режиме реального времени оценить достигнутый уровень знаний, дать объективную оценку [7].

Симуляционные технологии в оториноларингологии представлены разнообразными вариациями, начиная от самых простых моделей, выполненных из пластических материалов, с помощью которых осваиваются отдельные практические навыки: удаление инородных тел слухового прохода, постановка вентиляционной трубки, наложение трахеостомы до виртуальных симуляторов. Последние, по мнению их авторов, дают возможность отрабатывать мануальные навыки, знакомиться с особенностями анатомии в полости носа, околоносовых пазухах, среднем и внутреннем ухе с максимальным приближением к реальности [8, 9].

Отохирургия, безусловно, является одним из самых сложных разделов оториноларингологии [10–13]. Это связано с важными анатомическими образованиями, входящими в состав височной кости, их небольшими размерами и взаимоотношением друг к другу. Требуется значительного времени отработка взаимодействия врач–операционный микроскоп–бормашина–трубка аспиратора. Соответственно, подготовка специалиста в этой области занимает более длительный срок.

Мы провели анализ литературных данных обучающих технологий в отохирургии за последние 15 лет, размещенных в базах данных Pubmed, Cochrane, а также в отечественных медицинских изданиях.

Кадаверная диссекция височной кости. На сегодняшний день классическая диссекция височной кости (ВК) является золотым стандартом подготовки отохирурга. Отработка пространственной анатомии важных структур среднего и внутреннего уха, возможность максимально приблизиться к реальной хирургии делают ее такой привлекательной для врачей. Полная идентичность возникает при работе бормашинной, аспиратором, операционным микроскопом. Анкетированный опрос врачей из 113 клиник в 23 странах показал, что кадаверная диссекция височной кости сохраняет за собой первое место в стандарте обучения отохирурга. Организация подобного процесса предполагает наличие отдельного помещения, операционного микроскопа, бормашин с набором фрез, набора ушных микроинструментов, аспиратора, холодильной камеры для хранения ВК. Моделируемое кровотечение и введение искусственной холестеатомы в труднодоступные места повышают



ценность трансканальной эндоскопической модели и уровень подготовки отохирурга [14, 15]. Особенности законодательства многих стран существенно ограничивают возможности кадаверной диссекции. Участникам негосударственной программы в США предлагается добровольное пожертвование ВК после смерти для научных целей [9]. Вероятно, именно это послужило катализатором к созданию тренажеров виртуальной реальности и искусственных ВК во многих европейских странах [15].

Височная кость из искусственных материалов. Сочетание современных композитных материалов, возможности печати на 3D-принтере с изображения, полученного на спиральной компьютерной томографии, открывает новую страницу технологий подготовки будущих специалистов [16]. Так, G. Schneider и A. Müller предложена искусственная височная кость, изготовленная из гипсового порошка для работы бором или долотом. Внешне реалистическая модель оценена несколькими отохирургами разного уровня подготовки. Респонденты охарактеризовали ее как полезную модель для обретения начального этапа навыков [17]. Другой группой ученых предложена ВК, выполненная на основе сульфата кальция. Ее трехмерные структуры основаны на данных спиральной компьютерной томографии и позволяют с помощью бормашины или стамески выполнить хирургическое вмешательство с идентификацией антрума, сигмовидного синуса, средней черепной ямки, луковидной вены, внутренней сонной артерии [18]. Для отработки мануальных навыков при отосклерозе предложена искусственная ВК, напечатанная на 3D-принтере, включающая слуховой проход, барабанную полость, оссикулярную цепь. Эта модель, в отличие от других, дающих возможность выполнить только антростомахию, позволяет смоделировать все этапы кофохирургии, от снятия навеса до установки протеза стремени [19]. Трансканальная эндоскопическая хирургия уха, активно развивающаяся в последние годы, не оставлена без внимания ученых. На основе гидрата сульфата кальция и 3D-технологий печати Varber и соавторами изготовлена ВК для отработки практических навыков трансканальной эндоскопической хирургии среднего уха у детей. В своих заключениях исследователи основываются на низкой себестоимости и высокоточном моделировании структур ВК [20].

Височные кости животных. Схожесть анатомии ВК человека и некоторых животных продемонстрировали ряд исследований. Это касалось свиньи, мини-свинки, морской свинки, ягненка. Анатомия тимпанальной мембраны, барабанной полости, цепи слуховых косточек, расположение лицевого нерва свиньи оказались схожими

с анатомией человека [21]. Компьютерная томография ВК новозеландской свиньи подтвердила эти данные. Авторы полагают, что это хорошая модель для отработки практических навыков установки имплантатов среднего уха [22]. Этому мнению не разделяет другая группа ученых, выявившая различия в длине и расположении наружного слухового прохода, склеротический тип строения сосцевидного отростка. Сделано заключение, что ВК свиньи может быть альтернативой в отношении некоторых аспектов хирургического обучения в ЛОР-образовании, однако полная замена невозможна [23]. Выполнив диссекцию десяти ВК у мини-пиггов, проанализировав наличие и соотношение анатомических структур, Yi и соавторы пришли к выводу о высокой степени сходства с ВК человека [24]. Полезными для отработки практических навыков трансканальной эндоскопической хирургии уха признаны ВК морских свинок [25]. Четырнадцать ВК ягнят были независимо проанализированы 4 хирургами. В заключении указывается, что эта анатомическая модель передает структуры среднего и внутреннего уха, являясь альтернативной ВК человека. На ней возможна отработка сложных этапов кохлеарной имплантации. Авторы отмечают, что из-за существенных различий в анатомии человека она не является адекватной обучающей моделью для других хирургических методов, таких как мастоидэктомия и задняя тимпанотомия, а также из-за меньшего размера улитки, не позволяющего ввести в нее электрод полностью [26].

Компьютерные технологии. Коммерческая реализация игровых программных продуктов шла параллельно с созданием и совершенствованием тренажеров для обучения медицинского персонала. Эволюция технологий такова, что изучение ВК возможно как в трехмерном пространстве, так и в полноценной виртуальной диссекции. Ее реальность на порядок выше с использованием 3D-очков благодаря объемной картине формирования изображения отдельно для каждого глаза. Особенно радует появление на рынке подобных услуг аппарата отечественной разработки ASCLEPIA. Современные модели дают, к примеру, возможность обучаемому выбрать алмазные или режущие фрезы различного диаметра, регулировать скорость вращения бормашины, смоделировать сложную анатомическую ситуацию [8, 9]. Исследователи, проанализировав результаты работы, мнение участников и экспертов, считают тренажеры виртуальной реальности для диссекции ВК эффективным и полезным инструментом в обучении [27–29].

К существенным недостаткам данных тренажеров необходимо отнести отсутствие или низкую реальность вибрации наконечника бормашины, отсутствие аспирационной трубки.

Однако ученые настроены оптимистично, считая, что возможно создание тренажеров виртуальной реальности, отвечающих вибрацией при давлении на наконечник бормашины, с учетом его диаметра и плотности кости [30].

По нашему мнению, являясь в обозримом будущем перспективным направлением в подготовке отохирурга, на сегодняшний день тренажеры виртуальной реальности проигрывают всем вышеречисленным возможностям обучения. Это связано с несколькими проблемами:

- не дают навыка синхронной работы с микроскопом, бормашиной, аспиратором,
- тактильные ощущения от работы на кости оставляют желать лучшего либо их нет вообще,
- реальность пространственной анатомии в начале диссекции хорошая, в глубине раны она значительно снижается.

На наш взгляд, виртуальные тренажеры, несмотря на их активное продвижение, полезны в формате дипломного образования, но не для врачей, что совпадает с другим мнением. Проанализировав данные девяти исследований с участием 210 участников, Piromchai и соавторы пришли к заключению, что тренажеры виртуальной реальности можно рассматривать, как дополнительный инструмент обучения студентов [31].

Мы считаем, что перспективным в этом направлении являются ВК, напечатанные на

3D-принтере. Они дают реалистичные ощущения от работы бормашиной, так как плотность материала подобна кости, позволяют работать трубкой аспиратора, удалять стружку и промывную жидкость, дают возможность отработать взаимодействие врач–микроскоп–бормашина–аспиратор. Они полезны для всех уровней подготовки специалистов. Для практикующих отологов данные модели полезны в отработке предстоящей сложной операции, так как ВК будущего пациента, со всеми особенностями анатомии и патологии, можно напечатать на 3D-принтере по данным спиральной компьютерной томографии.

Заканчивая обзор обучающих технологий в отохирургии, необходимо отметить, что это направление продолжает динамично развиваться и совершенствоваться, что в конечном итоге приведет к повышению безопасности и качества оперативных вмешательств. Не исключено, что в будущем будут предложены новые методы теоретической и практической подготовки специалистов. В подтверждение этого тезиса, хочется упомянуть оригинальный и эффективный способ отработки тонких мануальных навыков, предложенный испанскими коллегами. Он заключается в наложении алмазным бором окна в скорлупе куриного яйца без повреждения подскорлуповой оболочки [32].

ЛИТЕРАТУРА

1. Рубанов В. А., Луцевич О. Э., Галлямов Э. А., Толстых М. П., Михайликов Т. Г. Метод эффективного симуляционного обучения технике интракорпорального шва // Тихоокеанский медицинский журнал. 2016. № 1 (63). С. 62–65.
2. http://rosomed.ru/kniga/istoria_simulationnogo_obucheniya.pdf // Ссылка активна на 16.08.2018 г.
3. Щастый А. Т., Редненко В. В., Коневалова Н. Ю., Фомин А. В., Поплавец Е. В. Состояние и направление развития симуляционного обучения в Витебском государственном медицинском университете // Вестн. ВГМУ. 2015. Т. 14. С. 107–117.
4. Свистушкин В. М., Морозова С. В., Савватеева Д. М. Роль студенческого научного кружка в формировании ценностных ориентаций личности будущего врача // Вестн. оториноларингологии. 2017. № 1. С. 78–80.
5. <http://www.medsim.ru/index.html> // Ссылка активна на 16.08.2018 г.
6. <http://тгму.рф> // Ссылка активна на 16.08.2018 г.
7. Ильин П. О. Симуляционные технологии в медицинском образовании и клинической практике // Вестн. современной клинической медицины. 2014. Т. 7. Приложение 1. С. 150–152.
8. Козлов В. С., Лазаревич И. Л., Савлевич Е. Л. Современные симуляционные технологии в оториноларингологии // Кремлевская медицина. Клинический вестн. 2013. № 1. С. 5–9.
9. Иоаннидес Г. Ф. Вопросы обучения в отохирургии: современное состояние проблемы // Вестн. оториноларингологии. 2014. № 4. С. 67–70.
10. Аникин И. А., Захарова Г. П., Астащенко С. В., Сапоговская А. С. Двигательная активность мерцательного эпителия тимпанального устья слуховой трубы у пациентов с патологией среднего и внутреннего уха // Рос. оториноларингология. 2018. № 3. С. 9–14.
11. Диаб Х. М., Дайхес Н. А., Юсифов К. Д., Кондратчиков Д. С., Пашинина О. А. Случай осложнения кохлеарной имплантации // Рос. оториноларингология. 2017. № 6. С. 21–28.
12. Корвяков В. С., Диаб Х. М., Пашинина О. А., Ахмедов Ш. М., Михалевич А. Е. Секундомирингопексия // Рос. оториноларингология. 2017. № 6. С. 80–89.
13. Гиляфанов Е. А. Особенности диагностики и хирургического лечения отосклероза в клинике ЛОР-болезней ТГМУ // Тихоокеанский мед. журн. 2017. № 3. С. 64–67.
14. Dedmon M. M., Kozin E. D., Lee D. J. Development of a temporal bone model for transcanal endoscopic ear surgery // Otolaryngol Head Neck Surg. 2015. Vol. 153. № 4. P. 613–615.
15. Frithioff A., Sørensen M. S., Andersen S. A. European status on temporal bone training: a questionnaire study // Eur Arch Otorhinolaryngol. 2018. Vol. 275. N 2. P. 357–363.



16. Mick P. T., Arnoldner C., Mainprize J. G., Symons S. P., Chen J. M. Face validity study of an artificial temporal bone for simulation surgery // *Otol Neurotol*. 2013. Vol. 34, N 7. P. 1305–1310.
17. Schneider G., Müller A. Multi-center study of the Jenaer model of the temporal bone // *Laryngorhinootologie*. 2004. Vol. 83. N 6. P. 363–366.
18. Freigang B., Motsch Ch., Khvadagiani M., Khvadagiani E. Improvement of the ear-surgery technique applying artificial temporal bones // *Georgian Med News*. 2007. Vol. 144, N 4. P. 27–29.
19. Nguyen Y., Mamelie E., De Seta D., Sterkers O., Bernardeschi D., Torres R. / Modifications to a 3D-printed temporal bone model for augmented stapes fixation surgery teaching. // *Eur Arch Otorhinolaryngol*. 2017. Vol. 274, N 7. P. 2733–2739.
20. Barber S. R., Kozin E. D., Dedmon M., Lin B. M., Lee K., Sinha S. [et al.]. 3D-printed pediatric endoscopic ear surgery simulator for surgical training // *Int J Pediatr Otorhinolaryngol*. 2016. Vol. 90. P. 113–118.
21. Garcia L. B., Andrade J. S., Testa J. R. Anatomical study of the pigs temporal bone by microdissection // *Acta Cir Bras*. 2014. Vol. 29, N 3. P. 77–80.
22. Hoffstetter M., Lugauer F., Kundu S., Wacker S., Perea-Saveedra H., Lenarz T. [et al.]. Middle ear of human and pig: a comparison of structures and mechanics // *Biomed Tech (Berl)*. 2011. Vol. 56, N 3. P. 159–165.
23. Gurr A., Kevenhörster K., Stark T., Pearson M., Dazert S. The common pig: a possible model for teaching ear surgery // *Eur Arch Otorhinolaryngol*. 2010. Vol. 267. N 2. P. 213–217.
24. Yi H., Guo W., Wu N., Li J.N., Liu H.Z., Ren L.L. [et al.]. The temporal bone microdissection of miniature pigs as a useful large animal model for otologic research // *Acta Otolaryngol*. 2014. Vol. 134, N 1. P. 26–33.
25. Barros B. B., Andrade J. S., Garcia L. B., Pifaia G. R., Cruz O. L., Onishi E. T. [et al.]. Micro-endoscopic ear anatomy of guinea pig applied to experimental surgery // *Acta Cir Bras*. 2014. Vol. 29, N 1. P. 7–11.
26. Mantokoudis G., Huth M.E., Weisstanner C., Friedrich H.M., Nauer C., Candrea C. [et al.]. Lamb temporal bone as a surgical training model of round window cochlear implant electrode insertion // *Otol Neurotol*. 2016. Vol. 37, N 1. P. 52–56.
27. Locketz G. D., Lui J. T., Chan S., Salisbury K., Dort J.C., Youngblood P. [et al.]. Anatomy-specific virtual reality simulation in temporal bone dissection: perceived utility and impact on surgeon confidence // *Otolaryngol Head Neck Surg*. 2017. Vol. 156, N 6. P. 1142–1149.
28. Andersen S. A., Foghsgaard S., Konge L., Cayé-Thomasen P., Sørensen M.S. The effect of self-directed virtual reality simulation on dissection training performance in mastoidectomy // *Laryngoscope*. 2016. Vol. 126, N 8. P. 1883–1888.
29. Andersen S. A. Virtual reality simulation training of mastoidectomy – studies on novice performance // *Dan Med J*. 2016. Vol. 63, N 8. B5277.
30. Ghasemloonia A., Baxandall S., Zareinia K., Lui J.T., Dort J.C., Sutherland G.R. [et al.]. Evaluation of haptic interfaces for simulation of drill vibration in virtual temporal bone surgery // *Comput Biol Med*. 2016. Vol. 1, N 78. P. 9–17.
31. Piromchai P., Avery A., Laopaiboon M., Kennedy G., O'Leary S. Virtual reality training for improving the skills needed for performing surgery of the ear, nose or throat // *Cochrane Database Syst Rev*. 2015. Vol. 9, N 9. CD010198.
32. Meléndez García J. M., Araujo Da Costa A. S., Rivera Schmitz T., Chiesa Estomba C. M., Hamdan Zavarce M. I. Temporal bone dissection practice using a chicken egg // *OtoNeurotol*. 2014. Vol. 35, N 6. P. 941–943.

REFERENCES

1. Rubanov V. A., Lutsevich O. E., Gallyamov E. A., Tolstykh M. P., Mikhailikov T. G. Metod effektivnogo simulyatsionnogo obucheniya tekhnike intrakorporal'nogo shva [A method of efficient simulation training of intracorporal suture technique]. *Tikhookeanskii meditsinskii zhurnal*. 2016;1(63):62-65 (in Russ.).
2. http://rosomed.ru/kniga/istoria_simulationnogo_obucheniya.pdf. Ssylka aktivna na 16.08.2018.
3. Shchastyi A. T., Rednenko V. V., Konevalova N. Yu., Fomin A. V., Poplavets E. V. Sostoyanie i napravlenie razvitiya simulyatsionnogo obucheniya v Vitebskom gosudarstvennom meditsinskom universitete [The state and trends of simulation training in Vitebsk State Medical University]. *Vestnik VGMU*. 2015;14:107-117 (in Russ.).
4. Svistushkin V. M., Morozova S. V., Savvateeva D. M. Rol' studencheskogo nauchnogo kruzhka v formirovanii tsennostnykh orientatsii lichnosti budushchego vracha [The role of student's scientific society in the generation of values-based orientations of a future doctor's personality]. *Vestnik otorinolaringologii*. 2017;1:78-80 (in Russ.).
5. <http://www.medsim.ru/index.html>. Ssylka aktivna na 16.08.2018 [Accessed on 16.08.2018] (in Russ.).
6. <http://tgmu.rf>. Ssylka aktivna na 16.08.2018 [Accessed on 16.08.2018] (in Russ.).
7. Il'in P. O. Simulyatsionnye tekhnologii v meditsinskom obrazovanii i klinicheskoi praktike [Simulation techniques in the medical education and clinical practice]. *Vestnik sovremennoi klinicheskoi meditsiny*. 2014;7; Prilozhenie 1:150-152 (in Russ.).
8. Kozlov V. S., Lazarevich I. L., Savlevich E. L. Sovremennye simulyatsionnye tekhnologii v otorinolaringologii [The advanced simulation techniques in otorhinolaryngology]. *Kremlevskaya meditsina. Klinicheskii vestnik*. 2013. № 1, S. 5–9 (in Russ.).
9. Ioannides G. F. Voprosy obucheniya v otokhirurgii: sovremennoe sostoyanie problemy [Revising the problem of radiation exposure in otosurgery: the present-day state of the problem]. *Vestnik otorinolaringologii*. 2014;4:67-70 (in Russ.).
10. Anikin I. A., Zakharova G. P., Astashchenko S. V., Sapogovskaya A. S. Dvigatel'naya aktivnost' mertsatel'nogo epiteliya timpanal'nogo ust'ya slukhovoivoi trubyy u patsientov s patologiei srednego i vnutrennego ukha [The motional activity of ciliate epithelium of the auditory tube tympanic orifice in the patients with the middle and internal ear pathology]. *Rossiiskaya otorinolaringologiya*. 2018;3:9-14 (in Russ.).
11. Diab Kh. M., Daikhes N. A., Yusifov K. D., Kondratchikov D. S., Pashchinina O. A. Sluchai oslozhneniya kokhlearnoi implantatsii [A case study of a cochlear implantation complication]. *Rossiiskaya otorinolaringologiya*. 2017;6:21-28 (in Russ.).
12. Korvyakov V. S., Diab Kh. M., Pashchinina O. A., Akhmedov Sh. M., Mikhalevich A. E. Sekundomiringopeksiya [Secundomyringopexia]. *Rossiiskaya otorinolaringologiya*. 2017;6:80-89 (in Russ.).
13. Gilifanov E. A. Osobennosti diagnostiki i khirurgicheskogo lecheniya otoskleroza v klinike LOR-boleznei TGMU [The specific feature of diagnostics and surgical treatment of otosclerosis in TGMU ENT-Diseases Hospital]. *Tikhookeanskii meditsinskii zhurnal*. 2017;3:64-67 (in Russ.).

14. Dedmon M. M., Kozin E. D., Lee D. J. Development of a temporal bone model for transcanal endoscopic ear surgery. *Otolaryngol Head Neck Surg.* 2015;153;4:613-615.
15. Frithioff A., Sørensen M. S., Andersen S. A. European status on temporal bone training: a questionnaire study. *Eur Arch Otorhinolaryngol.* 2018;275;2:357-363.
16. Mick P.T., Arnoldner C., Mainprize J. G., Symons S. P., Chen J. M. Face validity study of an artificial temporal bone for simulation surgery. *Otol Neurotol.* 2013;34;7:1305-1310.
17. Schneider G., Müller A. Multi-center study of the Jenaer model of the temporal bone. *Laryngorhinootologie.* 2004;83;6:363-366.
18. Freigang B., Motsch Ch., Khvadagiani M., Khvadagiani E. Improvement of the ear-surgery technique applying artificial temporal bones. *Georgian Med News.* 2007;144;4:27-29.
19. Modifications to a 3D-printed temporal bone model for augmented stapes fixation surgery teaching. Nguyen Y., Mamelle E., De Seta D., Sterkers O., Bernardeschi D., Torres R. *Eur Arch Otorhinolaryngol.* 2017;274;7:2733-2739.
20. Barber S. R., Kozin E. D., Dedmon M., Lin B. M., Lee K., Sinha S. [et al.]. 3D-printed pediatric endoscopic ear surgery simulator for surgical training. *Int J Pediatr Otorhinolaryngol.* 2016;90:113-118.
21. Garcia L. B., Andrade J. S., Testa J. R. Anatomical study of the pigs temporal bone by microdissection. *Acta Cir Bras.* 2014;29;3:77-80.
22. Hoffstetter M., Lugauer F., Kundu S., Wacker S., Perea-Saveedra H., Lenarz T. [et al.]. Middle ear of human and pig: a comparison of structures and mechanics. *Biomed Tech (Berl).* 2011;56;3:159-165.
23. Gurr A., Kevenhörster K., Stark T., Pearson M., Dazert S. The common pig: a possible model for teaching ear surgery. *Eur Arch Otorhinolaryngol.* 2010;267;2:213-217.
24. Yi H., Guo W., Wu N., Li J. N., Liu H. Z., Ren L. L. et al. The temporal bone microdissection of miniature pigs as a useful large animal model for otologic research. *Acta Otolaryngol.* 2014;134;1:26-33.
25. Barros B. B., Andrade J. S., Garcia L. B., Pifaia G. R., Cruz O. L., Onishi E. T. [et al.]. Micro-endoscopic ear anatomy of guinea pig applied to experimental surgery. *Acta Cir Bras.* 2014;29;1:7-11.
26. Mantokoudis G., Huth M.E., Weisstanner C., Friedrich H.M., Nauer C., Candreia C. et al. Lamb temporal bone as a surgical training model of round window cochlear implant electrode insertion. *Otol Neurotol.* 2016;37;1:52-56.
27. Lockett G. D., Lui J. T., Chan S., Salisbury K., Dort J. C., Youngblood P. et al. Anatomy-specific virtual reality simulation in temporal bone dissection: perceived utility and impact on surgeon confidence. *Otolaryngol Head Neck Surg.* 2017;156;6:1142-1149.
28. Andersen S. A., Foghsgaard S., Konge L., Cayé-Thomasen P., Sørensen M.S. The effect of self-directed virtual reality simulation on dissection training performance in mastoidectomy. *Laryngoscope.* 2016;126;8:1883-1888.
29. Andersen S. A. Virtual reality simulation training of mastoidectomy – studies on novice performance. *Dan Med J.* 2016;63;8:B5277.
30. Ghasemloonia A., Baxandall S., Zareinia K., Lui J. T., Dort J. C., Sutherland G. R. et al. Evaluation of haptic interfaces for simulation of drill vibration in virtual temporal bone surgery. *Comput Biol Med.* 2016;1;78:9-17.
31. Piromchai P., Avery A., Laopaiboon M., Kennedy G., O'Leary S. Virtual reality training for improving the skills needed for performing surgery of the ear, nose or throat. *Cochrane Database Syst Rev.* 2015;9;9:CD010198.
32. Meléndez García J. M., Araujo Da Costa A. S., Rivera Schmitz T., Chiesa Estomba C. M., Hamdan Zavarce M. I. Temporal bone dissection practice using a chicken egg. *OtoNeurotol.* 2014;35;6:941-943.

Гилифанов Евгений Альбертович – кандидат медицинских наук, доцент кафедры офтальмологии и оториноларингологии, Тихоокеанский государственный медицинский университет Минздрава России (Россия, 690002, Приморский край, г. Владивосток, пр. Острякова, д. 2); тел. 8 (423) 245-28-29, 8 (914)-705-76-10, e-mail: gilifanov@yandex.ru

Фомина Светлана Леонидовна – кандидат медицинских наук, доцент кафедры офтальмологии и оториноларингологии, Тихоокеанский государственный медицинский университет Минздрава России (Россия, 690002, Приморский край, г. Владивосток, пр. Острякова, д. 2); тел. 8 (423) 245-28-29, e-mail: slfom@mail.ru

Ардеева Лариса Борисовна – ассистент кафедры офтальмологии и оториноларингологии Тихоокеанский государственный медицинский университет Минздрава России (Россия, 690002, Приморский край, г. Владивосток, пр. Острякова, д. 2); тел.: 8 (4232) 28-37-27, 8 (914) 79-16-770, e-mail: uka@land.ru

Таранова Светлана Владимировна – ассистент кафедры офтальмологии и оториноларингологии, Тихоокеанский государственный медицинский университет Минздрава России (Россия, 690002, Приморский край, г. Владивосток, пр. Острякова, д. 2); тел. 8 (423) 2-45-08-31, e-mail: sv.radiant@list.ru

Клемешова Татьяна Петровна – врач-оториноларинголог, Санмедсервис (Россия, 692800, Приморский край, г. Большой Камень, ул. Блюхера, д. 21); тел. 8 (42335) 40-62-6, e-mail: flos.89@bk.ru

Прохоренко Александра Владимировна – врач-оториноларинголог, Камчатский краевой центр медицинской профилактики (Россия, 683016, Петропавловск-Камчатский, ул. Мишенная, д. 114); тел. 8 (41522) 39-19-2, e-mail: sashik41@mail.ru

Evgenii A. Gilifanov – MD Candidate, Associate Professor of the Chair of Ophthalmology and Otorhinolaryngology, Pacific State Medical University, Ministry of Healthcare of Russia (Russia, 690002, Primorye Territory, Vladivostok, 2, Ostriakova ave.); tel.: 8 (423) 245-28-29, 8 (914)-705-76-10, e-mail: gilifanov@yandex.ru

Svetlana L. Fomina – MD Candidate, Associate Professor of the Chair of Ophthalmology and Otorhinolaryngology, Pacific State Medical University, Ministry of Healthcare of Russia (Russia, 690002, Primorye Territory, Vladivostok, 2, Ostriakova ave., tel.: 8 (423) 245-28-29, e-mail: slfom@mail.ru

Larisa Borisovna Ardeeva – teaching assistant of the Chair of Ophthalmology and Otorhinolaryngology, Pacific State Medical University, Ministry of Healthcare of Russia (Russia, 690002, Primorye Territory, Vladivostok, 2, Ostriakova ave.); tel.: 8 (4232) 28-37-27, 8 (914) 79-16-770, e-mail: uka@land.ru

Svetlana V. Taranova – teaching assistant of the Chair of Ophthalmology and Otorhinolaryngology, Pacific State Medical University, Ministry of Healthcare of Russia (Russia, 690002, Primorye Territory, Vladivostok, 2, Ostriakova ave.); tel.: 8 (423) 2-45-08-31, e-mail: sv.radiant@list.ru

Tat'yana P. Klemeshova – otorhinolaryngologist, Sanmedservis (692804, Primorye Territory, Bolshoy Kamen, 21, Blukhera str.); tel. 8 (42335) 40-62-6, e-mail: flos.89@bk.ru

Aleksandra V. Prokhorenko – otorhinolaryngologist of State Budgetary Healthcare Institution Kamchatka Territorial Center for Medical Prevention, 683016, Petropavlovsk-Kamchatsky, 114, Mishennaia str., tel.: 8 (41522) 39-19-2, e-mail: sashik41@mail.ru



ПРИМЕНЕНИЕ ЭНДОСКОПА НА ЭТАПАХ ХИРУРГИЧЕСКОГО ЛЕЧЕНИЯ ХРОНИЧЕСКОГО ГНОЙНОГО СРЕДНЕГО ОТИТА

Мейтель И. Ю.¹, Сотникова Л. С.¹, Русецкий Ю. Ю.¹, Спиранская О. А.¹

¹ Национальный медицинский исследовательский центр здоровья детей
Минздрава России, Москва, 119991, Россия

THE USE OF ENDOSCOPE FOR SURGICAL TREATMENT OF CHRONIC OTITIS MEDIA

Meitel' I. Yu.¹, Sotnikova L. S.¹, Rusetskii Yu. Yu.¹, Spiranskaya O. A.¹

¹ National Medical Research Center of Children Health,
Ministry of Health of the Russian Federation, Moscow, 119991, Russia

До настоящего времени ограниченное применение эндоскопа в отохирургии большинство авторов объясняют исторически сложившимся использованием операционного микроскопа. Очевидные преимущества эндоскопической хирургии создают предпосылки для ее успешного использования в одной из наиболее трудно доступных и анатомически сложных областей. Есть достаточно давние публикации, посвященные использованию аналогов эндоскопа в хирургии среднего уха. При этом большинство публикаций посвящено применению данной техники именно у взрослых. Повышение эффективности методов хирургии уха в детской популяции продолжает оставаться крайне актуальной задачей здравоохранения. Одним из перспективных направлений для решения этой задачи представляется использование эндоскопа на этапах отохирургии. Таким образом, разработка новых методов хирургии уха у детей остается крайне актуальной задачей. Одним из перспективных направлений является использование эндоскопа в отохирургии.

Ключевые слова: эндоскопическая отохирургия, эндоскопическая тимпаноластика, отохирургия у детей, эндоскопическая хирургия уха.

Библиография: 40 источников.

Up to the present day, the limited use of the endoscope in otosurgery has been explained by most authors by the historically established use of an operating microscope. The obvious advantages of endoscopic surgery create the prerequisites for its successful use in one of the most hard-to-access and anatomically complicated areas. There are rather old publications devoted to the use of endoscope analogs in the middle ear surgery. However, most of them deal with the use of this technique in adults. Improving the efficacy of ear surgery in children remains one of the most relevant healthcare problems. One of the promising trends for solving this problem is the use of endoscope at the stages of otosurgery. Thus, the development of new methods of ear surgery in children is still a very important task. One of the promising trends is the use of endoscope in otosurgery.

Keywords: endoscopic otosurgery, endoscopic tympanoplasty, otosurgery in children, endoscopic ear surgery.

Bibliography: 40 sources.

До настоящего времени применение эндоскопической техники в отохирургии не имело широкого распространения. По мнению разных авторов, это может быть связано со сложившимся преимущественным использованием операционного микроскопа при выполнении операций на среднем ухе [1–3]. Несмотря на продолжающееся техническое совершенствование микроскопа, ограничения в его работе остаются неизменными. Большинство проблем современной отохирургии при его использовании связаны именно с ограничениями визуального контроля в ходе операции [3, 4].

Поле зрения микроскопа ограничено узкой частью наружного слухового прохода, что часто создает необходимость удаления существенного количества здоровой костной ткани, приводит к большой травматичности [1, 2]. Также следует отметить, что в некоторых случаях и заушного доступа бывает недостаточно, чтобы визуализировать тимпанальный синус, гипотимпанум и лицевой карман [5–9].

Технический прогресс в эндоскопической хирургии привел к созданию оборудования, которое обеспечивает высококачественное изображение малодоступных анатомических зон, а возможно-

сти электронно-оптического увеличения помогают хирургу при осмотре мелких объектов, что делает эндоскопические подходы незаменимыми при вмешательствах в различных областях [4, 6].

Очевидные преимущества эндоскопической хирургии создают предпосылки для ее успешного использования в одной из наиболее трудно доступных и анатомически сложных областей – на среднем ухе.

Первые попытки использования эндоскопа в отоларингологии датируются началом XX века. М. Reichert (1902) и ряд других авторов приводят результаты исследования носа и околоносовых пазух с помощью эндоскопа, похожего на цистоскоп Нитца (1979) [10]. В 1911 году G. Killian публикует полученные данные 410 эзофагоскопий, 34 гастроскопий и 672 ларинготрахеобронхоскопий. Более ранние попытки применения гибкого эндоскопа или ригидного эндоскопа диаметром 1,7 мм для осмотра полости среднего уха, особенно задневерхнего квадранта, не получили широкого распространения [11, 12].

Следует отметить, что публикации, посвященные использованию аналогов эндоскопа в хирургии среднего уха, стали появляться достаточно давно. Так, G. Jako в свое время пытался осмотреть задневерхний квадрант барабанной полости с помощью небольшого зеркала [12, цит. по 13].

В 80-х годах прошлого века появились сообщения об интраоперационной диагностике холестеатомы с помощью 90° эндоскопа при операциях canal wall-up [14]. В последующем эндоскопическая отохирургия начала активно развиваться, операции стали проводить только с использованием эндоскопа (тимпаноластика, стапедопластика), либо авторы применяли его на этапах вмешательства для осмотра тимпанального синуса, ретракционных карманов, удаления холестеатомы, при тимпанопластике, операциях на пирамиде височной кости [4, 12, 14, 15].

В отечественной литературе также существуют работы, посвященные недостаткам и преимуществам применения эндоскопической техники на различных стадиях тимпаноластики [10, 11].

Большинство исследований по отоэндохирургии были выполнены с участием взрослых пациентов, хотя преимущества метода представляются особенно перспективными в детской практике, где излишняя травматичность крайне нежелательна.

Но публикаций, посвященных детской отоэндохирургии, относительно небольшое количество и они достаточно противоречивы.

Первые данные по указанной теме были опубликованы М. Good еще в 1999 году. Цель его работы состояла в том, чтобы определить целесообразность интраоперационной ригидной эндоскопии при обнаружении не полностью удаленных участ-

ков холестеатомы. Также авторы пытались выяснить, насколько необходимы ревизионные операции в практике у детей. Использовались эндоскопы 30°, 2,7 мм для оценки операционной полости у 14 детей (29 операций) после того, как все видимые участки матрикса холестеатомы были удалены под контролем операционного микроскопа. С помощью эндоскопа были обнаружены не полностью удаленные участки холестеатомы при хирургическом вмешательстве в 7 из 29 случаев (24%). В 2 из 11 случаев (18%) холестеатома была обнаружена в ходе ревизионных операций, в случае, если при первичной использовался эндоскопический контроль. Авторами были сделаны выводы, что даже после полной эндоскопической ревизии в ходе первого вмешательства необходимо выполнять second-look [16].

J. L. Dornhoffer и соавторы в 2013 году опубликовали большой систематический обзор, в котором особое внимание уделили поискам наиболее эффективных методик хирургического лечения ХГСО с холестеатомой у детей в литературе последних лет. Авторы отметили, что анатомические и физиологические факторы холестеатомы у детей приводят к более частым рецидивам и агрессивному росту, однако применение эндоскопической техники позволяет снизить процент рецидива [17].

A. L. James в 2017 году опубликовал результаты применения эндоскопа в практике детских отохирургов. Автор подчеркивает, что использование эндоскопа имеет явные преимущества по сравнению с микроскопом для визуализации крайне важных в плане локализации резидуальной холестеатомы структур. Это позволяет уменьшить объем удаления здоровой костной ткани, а некоторые случаи могут быть полностью завершены эндоскопически без заушного разреза и с сохранением цепи слуховых косточек, что наиболее важно в педиатрической практике [18].

В 2016 году A. L. James было проведено еще одно сравнительное когортное исследование. Авторы сравнивали процент обнаруженной остаточной холестеатомы у 235 детей после полной ревизии полости с помощью микроскопа, а также оценивали результат через 1 год. Эндоскопический контроль позволил обнаружить участки холестеатомы после полной микроскопической ревизии в 12% случаев. Также в ходе ревизионной операции частота рецидива холестеатомы была снижена с 12 до 7% по сравнению с ретроспективной группой детей, в ходе вмешательства у которых эндоскоп не был использован. Однако автор подчеркивает, что даже применение эндоскопа не позволяет полностью исключить рецидив заболевания у детей [20].

J. V. Hunter и соавторы сравнили эффективность и целесообразность трансканального эндо-



скопического подхода и эндоскопического асстирования на этапах операции под контролем микроскопа. Значительно больше мастоидэктомий было выполнено в случае использования только микроскопа по сравнению с группами, где был использован эндоскоп. Необходимость в ревизионной операции была у 15 (51,7%) пациентов из группы, где был использован эндоскоп, и у 10 (21,3%) – в случае вмешательства под контролем микроскопа, частота остаточного заболевания составляла 20,0 и 40,0% в группах эндоскопа и микроскопа соответственно ($P = 0,38$). Аудиологически достоверно лучшие результаты были отмечены в группе трансмаатального подхода. Серьезных осложнений отмечено не было [20].

В 2016 и 2017 годах M. S. Cohen и соавторы провели исследования эффективности применения эндоскопа в ходе ревизионных вмешательств у детей с холестеатомой. В исследование были включены 55 пациентов (56 ушей), средний возраст составлял 11 лет. Частота рецидивов была снижена с 24 до 23% в группе, где был использован эндоскоп, однако достоверного снижения рецидива выявлено не было [21, 22].

Рассматривая публикации, посвященные трансканальной тимпанопластике у детей, следует также отметить противоречивость их результатов. Так, R. Dundar опубликовали ретроспективное исследование, в котором были оценены результаты 61 тимпанопластик 1-го типа у детей в возрасте 7–16 лет. Пациенты были разделены на 2 группы: у 32 детей была выполнена трансканальная эндоскопическая операция, у 29 – тимпанопластика с помощью операционного микроскопа. Средняя продолжительность операции в группе 1 была значительно ниже, чем в группе 2 (51,37 и 67,03 мин соответственно). Рецидивы перфорации были обнаружены у 4 (12,50%) пациентов в группе 1 в течение 12 месяцев наблюдения. В группе 2 – у 2 (5,71%) детей в течение того же времени наблюдения. Аудиологически результаты не различались. Авторы не нашли достоверных различий в морфологических и функциональных результатах у детей разных групп и отмечают лишь достоверное уменьшение среднего времени вмешательства при использовании эндоскопа [23].

Результаты исследования с похожим дизайном были опубликованы G. Osama и соавторами в 2015 году. Авторы отмечают отсутствие достоверных функциональных и морфологических преимуществ использования эндоскопа, но подчеркивают возможность уменьшения времени операции по сравнению с вмешательством под контролем эндоскопа [24].

В исследовании N. Nassif 2015 года также не получил различий в результатах у двух групп пациентов [25].

M. Khan в 2016 году провел 179 тимпанопластик у детей с использованием эндоскопа и держателя его в ходе ретроспективного нерандомизированного исследования. Полное закрытие перфорации было достигнуто у 97% пациентов, оценка проводилась через 12 месяцев после операции [26].

A. Akyigit в 2017 году, наоборот, описал в своем исследовании метод трансканальной тимпаноластики 1-го типа, удобный для работы 1 рукой. У всех детей был использован хондроперихондральный трансплантат «бабочка». У 6,3% пациентов была диагностирована остаточная перфорация, в связи с чем авторы отмечают необходимость усовершенствования метода [27].

В исследовании A. L. James 1994 года 267 пациентам детского возраста была выполнена трансканальная тимпаноластика, из них у 158 детей выполнена с помощью микроскопа. Выполняя операцию с помощью эндоскопа, хирург подчеркивает, что отсутствует необходимость выполнять разрез и удалять здоровую костную ткань. Автор отмечает отсутствие разрезов и необходимости удаления здоровой костной ткани у всех детей первой группы [цит. по 18, 28].

G. Isaacson и J. A. Harounian в 2010 году получили рецидив перфорации у $1/3$ детей, прооперированных эндоскопически, в связи с чем отмечают необходимость дальнейшего совершенствования техники трансканального подхода [29].

Таким образом, несмотря на общую положительную оценку использования эндоскопа в отоларингологии, данные для педиатрической практики недостаточны и крайне противоречивы.

Литературные источники показывают, что при определенных преимуществах существующие техники эндоскопической тимпаноластики далеки от совершенства и уступают по эффективности классическим микроскопическим методикам, что также обуславливает необходимость дальнейших исследований в данной области.

Немаловажен вопрос безопасности эндоскопической хирургии. Чрезмерное перегревание соседних тканей отмечено при использовании ксенонного источника света [30, 31]. Небольшой объем полости среднего уха позволяет получить достаточное освещение без применения ксенона. Kozin et al. В 2014 году измеряли изменение температуры при ригидной эндоскопии среднего уха, а также оценивали, способствует ли использование аспиратора существенному охлаждению. В работе использовали свежие височные кости человека с постоянной температурой 36 °С. Выявлено, что при максимальной работе ксенонного или диодного источника света эндоскоп нагревается до 46 °С на расстоянии 0,5–1 мм от его конца за 30–124 с; повышенная температура определяется на расстоянии до 8 мм от конца эндоскопа; темпе-

ратура быстро снижается (за 20–88 с) при выключении источника света или использовании аспиратора. Линзу эндоскопа необходимо постоянно очищать, что, в свою очередь, является профилактикой перегревания тканей и эндоскопа [31]. Таким образом, чтобы избежать чрезмерного нагревания тканей, рекомендуется использовать субмаксимальную интенсивность света, часто перемещать эндоскоп, периодически удалять эндоскоп для охлаждения тканей [12, 31, 32].

При операциях под местной анестезией существует риск травмы тканей эндоскопом при неожиданных движениях пациента, что необходимо полностью исключать в практике у детей [33].

Большим недостатком эндоскопов является ухудшение обзора при попадании крови, а также необходимость применения «держателя» или ассистента для возможности работать двумя руками. Из других описанных недостатков метода – потеря ощущения глубины работы, необходимость длительной тренировки мануальных навыков [12, 23, 32].

Самой очевидной трудностью при использовании эндоскопа является необходимость оперирования одной рукой. С другой стороны, многие отохирурги классической школы успешно оперируют одной рукой, держа второй ушную воронку. Кроме того, детские оториноларингологи в последнее время активно применяют методики эндоскопической синусохирургии и эндоскопической аденотомии, где работа выполняется одной рукой, что также помогает в освоении отоэндохирургии [34].

Наиболее популярный в оториноларингологии 4-миллиметровый эндоскоп воспринимается как слишком большой для слухового прохода. Однако М. Tarabichi и J. F. Nogueira, основываясь на своем 17-летнем опыте, отмечают необоснованность данного утверждения. Использование эндоскопов меньшего диаметра уменьшает поле зрения, что приводит к ограничению обзора операционного поля. Единственным ограничением 4-миллиметровых эндоскопов является невозможность глубоко продвинуть его в среднее ухо для более детальной визуализации. К тому же, размер большего 4-миллиметрового эндоскопа обеспечивает дополнительную безопасность, потому что почти невозможно продвинуть его достаточно далеко в барабанную полость, чтобы вызвать травму [30, 32, 33].

Применение эндоскопа позволяет обойти узкий участок наружного слухового прохода и таким образом расширить поле зрения, «заглянуть за угол» даже при использовании 0° оптики. Хирургу становятся доступны глубокие отделы передней стенки наружного слухового прохода, передний карман, передние краевые перфорации, тимпанальный синус, лицевой карман, гипотимпанум,

аттик. В своем исследовании E. Karchier и соавторы (2014) провели сравнение визуализации среднего уха через заднюю тимпанотомию с помощью микроскопа и 30° и 45° эндоскопов диаметром 2,7 мм. Аттикоантромастоидэктомия и задняя тимпанотомия была выполнена на 11 височных костях. Качество визуализации оценивалось по субъективной 4-балльной шкале, где 0 соответствовал отсутствию обзора, а 3 – полной визуализации исследуемой области. Авторы оценивали следующие структуры: передний карман эпитимпанума, отверстие слуховой трубы, основание стремени, тимпанальный синус, гипотимпанум. Результаты работы показали, что визуализация подножной пластины стремени, тимпанального синуса и пространства Пруссакса с помощью эндоскопов была статистически лучше, чем с помощью микроскопа. Достоверных различий в визуализации отверстия слуховой трубы и гипотимпанума между двумя методами выявлено не было. Также исследование не показало наличия статистически значимых различий между эндоскопами 30° и 45° [35].

Еще одним преимуществом эндоскопии является отсутствие необходимости поворачивать голову пациента для изменения оси зрения [34, 36].

В зарубежной литературе опубликованы данные экспериментальных исследований по оценке методов эндоскопического исследования структур среднего уха. Ряд авторов приводят результаты осмотра барабанной полости эндоуральным доступом, выполненного на блоках трупных височных костей, с помощью различных технических средств [12]. Так, С. Klug с соавторами (1995, 1999) использовали ригидные эндоскопы диаметром 4,0, 2,3, 1,9 мм с углом зрения 0°, 30° и 70° [37, 38]. Т. S. Karhuketo с соавторами провели сравнительный анализ данных отомикроскопии, компьютерной томографии и эндоскопии (жесткие эндоскопы диаметром 1,7 мм с углом обзора 0°, 30° и 90° и фиброволоконный эндоскоп диаметром 0,8 мм с углом зрения 55°) [38]. Диагностическая эффективность отоэндоскопии в отношении скрытых и труднодоступных отделов среднего уха сопоставима с современными методиками мультиспиральной компьютерной томографии [39].

Результаты эндоскопического осмотра барабанной полости показали, что наибольшее количество структур доступно обзору через мiringотомическое отверстие, выполненное в задних квадрантах барабанной перепонки по сравнению с передними квадрантами (Karhuketo T. S. et al., 1997). По данным Т. S. Karhuketo (1998) операционный микроскоп и ригидный эндоскоп диаметром 1,7 мм с углом зрения 0° позволяют визуализировать структуры медиальной части мезотимпанума, такие как промонториум,



барабанное сплетение, барабанное отверстие слуховой трубы и некоторые элементы слуховых косточек (длинный и лентикулярные отростки наковальни, головка и передняя ножка стремени). Неэффективной отомикроскопия была при обзоре ниши круглого окна, подножной пластинки стремени, тела молоточка, короткого отростка

и тела наковальни, независимо от локализации миринготомического отверстия [39, цит. по 40].

Таким образом, разработка новых методов хирургии уха у детей остается крайне актуальной задачей. Одним из перспективных направлений является использование эндоскопа в отохирургии.

ЛИТЕРАТУРА

1. Badr-El-Dine M., James A. L., Panetti G. [et al.]. Instrumentation and technologies in endoscopic ear surgery // *Otolaryngol Clin North Am* 2013. N 46. P. 211–225. <https://doi.org/10.1016/j.otc.2012.10.005>
2. Poe D. S., Rebeiz E. E., Pankratov M. M. [et al.]. Transtympanic endoscopy of the middle ear // *Laryngoscope*. 1992. Vol. 102(9), N 1. P. 993–996. <https://doi.org/10.1288/00005537-199209000-00007>
3. Presutti L., Marchioni D., Mattioli F. [et al.]. Endoscopic management of acquired cholesteatoma: our experience // *J Otolaryngol Head Neck Surgery*. 2008. Vol. 37(4):8:1. P. 481–487. <https://doi.org/10.1016/j.otohns.2008.05.179>
4. Руководство по хирургии среднего уха. Подходы, мирингопластика, оссикулопластика и тимпанопластика. Под ред. А. В. Старохи. Томск: Сибирский государственный медицинский университет, 2005.
5. Wullstein H. L. Endoscopy and endoscopic operations. In *Tympanoplasty, Osteoplastic epitympanotomy*. New York.: Georg. Thieme Verlag, 1990. P. 78–81.
6. Аабд Н. А. Реконструктивная мастоидопластика у больных перенесших радикальную операцию уха: дис. ... канд. мед. наук. СПб., 2000.
7. Корвяков В. С. О терминологии и классификации оперативных вмешательств на среднем ухе при хроническом среднем отите // *Рос. оториноларингология*. 2008. № 2. С. 263–267.
8. Косяков С. Я. Избранные вопросы практической отохирургии. М.: МЦФЭР, 2012.
9. Reichert M. Ueber eine neue Untersuchungsmethode der Oberkieferhöhle mittelst des Antroskops // *Berl Klin Wschr*. 1902. Vol. 42, N 1. P. 401–404.
10. Дементьева Н. Ф. Отоэндоскопия в диагностике хронических заболеваний среднего уха: дис. ... канд. мед. наук, М., 2013.
11. Мисюрин Ю. В. Клинико-экспериментальное обоснование применения эндоскопической техники на отдельных этапах санирующих и слухоулучшающих операций на среднем ухе: дис. ... канд. мед. наук. М., 2008.
12. Jako G. J. Management of eustachian tube function in tympanoplasty // *Eye Ear Nose Throat Mon*. 1966;45(12):76-77.
13. Nomura Y. Effective photography in otolaryngology head and neck surgery: Endoscopic photography of the middle ear. *Otolaryngol Head Neck Surg* 1982. Vol. 90. P. 395–398. <https://doi.org/10.1177/019459988209000406>
14. Poe D. S., Rebeiz E. E., Pankratov M. M. [et al.] // *Transtympanic endoscopy of the middle ear* // *Laryngoscope*. 1992. Vol. 102(9), pt. 1. P. 993–996. <https://doi.org/10.1288/00005537-199209000-00007>
15. Давыдов А. В. Сравнительные результаты традиционной и эндоскопически-ассистируемой тимпаноластики // *Рос. оториноларингология*. 2008. № 2. С. 225–231.
16. Good G. M., Isaacson G. Otoendoscopy for improved pediatric cholesteatoma removal // *Ann Otol Rhinol Laryngol*. 1999. Vol. 108(9), 1. P. 893–896. <https://doi.org/10.1177/000348949910800913>
17. Dornhoffer J., Adva B., Michael B. Management of acquired cholesteatoma in the pediatric population // *Curr Opin Otolaryngol Head Neck Surg*. 2013. Vol. 21. P. 440–445. <https://doi.org/10.1097/moo.0b013e32836464bd>
18. James A. L. Endoscopic middle ear surgery in children // *Otolaryngol Clin North Am*. 2013. N 46. P. 233–244. <https://doi.org/10.1016/j.otc.2012.10.007>
19. James A. L. Endoscope or Microscope-Guided Pediatric Tympanoplasty? Comparison of Grafting Technique and Outcome // *Laryngoscope*. 2017. P. 1–6. <https://doi.org/10.1002/lary.26568>
20. Hunter J. B., Zuniga M. G., Sweeney A. D. et al. Pediatric endoscopic cholesteatoma surgery // *Otolaryngol Head Neck Surg*. 2016. Vol. 154. P. 1121–1127. <https://doi.org/10.1177/0194599816631941>
21. Cohen M. S., Basonbul R. A., Barber S. R., Kozin E. D., Rivas A. C., Lee D. J. Development and validation of an endoscopic ear surgery classification system // *Laryngoscope*. 2018. Apr. Vol. 128(4). P. 967–970 <https://doi.org/10.1002/lary.26802>
22. Cohen M. S., Landegger L. D., Kozin E. D., Lee D. J. Pediatric endoscopic ear surgery in clinical practice: lessons learned and early outcomes // *Laryngoscope*. 2016. Vol. 126. P. 732–738. <https://doi.org/10.1002/lary.25410>
23. Dundar R., Kulduk E., Soy F. K. [et al.]. Endoscopic versus microscopic approach to type 1 tympanoplasty in children // *Int J Pediatr Otorhinolaryngol*. 2014. Vol. 78. P. 1084–1089. <https://doi.org/10.1016/j.ijporl.2014.04.013>
24. Osama G. Abdel-Naby A., Khalf A. Endoscopic Type 1 Tympanoplasty in Pediatric Patients Using Tragal Cartilage. *JAMA Otolaryngol Head Neck Surg*. 2015. P. 1–7. <https://doi.org/10.1001/jamaoto.2015.0601>
25. Nassif N., Berlucchi M., Redaelli de Zinis L. O. Tympanic membrane perforation in children: Endoscopic type I tympanoplasty, a newly technique, is it worthwhile? // *Int J Pediatr Otorhinolaryngol*. 2015. Vol. 79. P. 1860–1864. <https://doi.org/10.1016/j.ijporl.2015.08.025>
26. Khan M. [et al.]. Endoscopic Cartilage Tympanoplasty: A Two-Handed Technique Using an Endoscope Holder // *Laryngoscope*. 2015. N 1–5. <https://doi.org/10.1016/j.ijporl.2015.08.025>
27. Akyigit A. [et al.]. Endoscopic cartilage butterfly myringoplasty in children // *Auris Nasus Larynx*. 2016. P. 1–4. <https://doi.org/10.1002/lary.25760>
28. Yadav S. P., Aggarwal N., Julaha M., Goel A. Endoscope-assisted myringoplasty // *Singapore Med*. 2009. Vol. 50(5). P. 510–512. <https://doi.org/10.5455/51-1327835507.jorl>

29. Isaacson G. Tympanoplasty in children // *Otolaryngol Clin North Am.* 1994. Vol. 27. P. 593–605.
30. Tarabichi M. Endoscopic transcanal middle ear surgery // *Indian J Otolaryngol Head Neck Surg.* 2010. Vol. 62, N 1. P. 6–24. <https://doi.org/10.1007/s12070-010-0007-7>
31. Kozin E. D., Lehmann A., Carter M. [et al.]. Thermal effects of endoscopy in a human temporal bone model: implications for endoscopic ear surgery // *Laryngoscope.* 2014. Vol. 124. P. 332–339. <https://doi.org/10.1002/lary.24666>
32. Nogueira J. F., Martins B. M., Aguiar C. V. Fully endoscopic stapes surgery (stapedotomy): technique and preliminary results // *Braz J Otorhinolaryngol.* 2011. Vol. 77. P. 721–727. <https://doi.org/10.1590/s1808-86942011000600008>
33. Tarabichi M. Transcanal endoscopic management of cholesteatoma // *Otol Neurotol.* 2010. Vol. 31, N 4. 1. P. 580–588. <https://doi.org/10.1097/mao.0b013e3181db72f8>
34. Еремина Н. В., Русецкий Ю. Ю. Клиническое обоснование и первые результаты функциональной органосохраняющей эндоскопической аденотомии // *Рос. ринология.* 2002. № 4. С. 14–17.
35. Karchier E.B., Niemczyk K., Orłowski A. Comparison of visualization of the middle ear by microscope and endoscopes of 30° and 45° through posterior tympanotomy. *Wideochir Inne Tech Malo Inwazyjne.* 2014; 9(2): 276–281.
36. Klug C., Fabinyi B., Hechl P. et al. Endoscopische Anatomie des Mittelohres // *Otorhinolaryngol Nova.* 1995. N 5(1). P. 294–299. <https://doi.org/10.1159/000313226>
37. Klug C., Fabinyi B., Tschabitscher M. Endoscopy of the middle ear through the eustachian tube: anatomic possibilities and limitations // *Am J Otolaryngol.* 1999. Vol. 20. P. 299–303.
38. Karhuketo T. S., Puhakka H. J., Laippala P. J. Endoscopy of the middle ear structures // *Acta Otolaryngol. (Stockh).* 1997. Vol. 529. P. 34–39. <https://doi.org/10.3109/00016489709124074>
39. Karhuketo T. S. Endoscope-guided round window fistula repair // *Otol Neurotol.* 2001. Vol. 22, N 6. P. 869–873. <https://doi.org/10.1097/00129492-200111000-00027>
40. Бодрова И. В., Русецкий Ю. Ю., Кулакова Л. А., Лопатин А. С., Терновой С. К. Функциональная мультиспиральная компьютерная томография звукопроводящих структур среднего уха // *Вестн. оториноларингологии.* 2011. № 3. С. 29–32.

REFERENCES

1. Badr-El-Dine M., James A. L., Panetti G. et al. Instrumentation and technologies in endoscopic ear surgery. *Otolaryngol Clin North Am.* 2013;46:211–225. <https://doi.org/10.1016/j.otc.2012.10.005>
2. Poe D.S., Rebeiz E.E., Pankratov M.M. et al. Transtympanic endoscopy of the middle ear. *Laryngoscope.* 1992;102(9):1:993-996. <https://doi.org/10.1288/00005537-199209000-00007>
3. Presutti L., Marchioni D., Mattioli F. et al. Endoscopic management of acquired cholesteatoma: our experience. *J Otolaryngol Head Neck Surgery.* 2008;37(4):8:1:481-487. <https://doi.org/10.1016/j.otohns.2008.05.179>
4. Рукководство по хирургии среднего уха. Подходы, мiringoplastika, ossiculoplastika i timpanoplastika pod red. Starokhi A. V. [Manual on the surgery of the middle ear. Approaches, miringoplasty, ossiculoplasty and tympanoplasty pod red. Starokha A. V.]. Tomsk, Sibirskii gosudarstvennyi meditsinskii universitet, 2005 (in Russian).
5. Wullstein H.L. Endoscopy and endoscopic operations. In Tympanoplasty, Osteoplastic epitympanotomy. New York.: Georg. Thieme Verlag. 1990;78-81.
6. Aabd N. A. Rekonstruktivnaya mastoidoplastika u bol'nykh perenesshikh radikal'nyu operatsiyu ukha: dissertatsiya kandidata meditsinskikh nauk [Reconstructive mastoidoplasty in patients with radical surgery of the ear]. SPb., 2000 (in Russ.).
7. Korvyakov V. S. O terminologii i klassifikatsii operativnykh vmeshatel'stv na srednem ukhe pri khronicheskom srednem otite [About the terminology and classification of surgical interventions in the middle ear in chronic otitis media]. *Rossiiskaya otorinolaringologiya.* 2008;2:263-267 (in Russ.).
8. Kosyakov S. Ya. Izbrannye voprosy prakticheskoi otokhirurgii [Selected issues of practical otosurgery]. M.: MTsFER, 2012. (In Russ.).
9. Reichert M. Ueber eine neue Untersuchungsmethode der Oberkieferhohle mittelst des Antroskops. *Berl Klin Wschr.* 1902;42:1:401-404.
10. Dement'eva N. F. Otoendoskopiya v diagnostike khronicheskikh zabolevaniy srednego ukha: dissertatsiya kandidata meditsinskikh nauk [Otoendoscopy in the diagnosis of chronic diseases of the middle ear], M., 2013. (In Russ.).
11. Misyurina Yu. V. Kliniko-eksperimental'noe obosnovanie primeneniya endoskopicheskoi tekhniki na otdel'nykh etapakh saniruyushchikh i slukhouluchshayushchikh operatsii na srednem ukhe [Clinical and experimental substantiation of endoscopic technique application at separate stages of sanitizing and hearing-improving operations in the middle ear]: dissertatsiya kandidata meditsinskikh nauk, M., 2008. (In Russ.).
12. Jako G. J. Management of eustachian tube function in tympanoplasty. *Eye Ear Nose Throat Mon.* 1966;45(12):76-77.
13. Nomura Y. Effective photography in otolaryngology head and neck surgery: Endoscopic photography of the middle ear. *Otolaryngol Head Neck Surg.* 1982; 90:395–398. <https://doi.org/10.1177/019459988209000406>
14. Poe D.S., E.E. Rebeiz, M.M. Pankratov et al. // Transtympanic endoscopy of the middle ear. *Laryngoscope.* 1992;102(9); 1:993-996. <https://doi.org/10.1288/00005537-199209000-00007>
15. Davydov A. V. Sravnitel'nye rezul'taty traditsionnoi i endoskopicheskoi-assistiruemoi timpanoplastiki [Comparative results of traditional and endoscopically assisted tympanoplasty]. *Rossiiskaya otorinolaringologiya.* 2008;2:225-231. (In Russian).
16. Good G.M., Isaacson G. Otoendoscopy for improved pediatric cholesteatoma removal. *Ann Otol Rhinol Laryngol.* 1999;108(9):1:893-896. <https://doi.org/10.1177/000348949910800913>
17. Dornhoffer J., Adva B., Michael B. Management of acquired cholesteatoma in the pediatric population. *Curr Opin Otolaryngol Head Neck Surg.* 2013;21:440-445. <https://doi.org/10.1097/moo.0b013e32836464bd>
18. James A.L. Endoscopic middle ear surgery in children. *Otolaryngol Clin North Am.* 2013;46:233–244. <https://doi.org/10.1016/j.otc.2012.10.007>
19. James A.L. Endoscope or Microscope-Guided Pediatric Tympanoplasty? Comparison of Grafting Technique and Outcome. *Laryngoscope.* 2017;1-6. <https://doi.org/10.1002/lary.26568>
20. Hunter J.B., Zuniga M.G., Sweeney A.D., et al. Pediatric endoscopic cholesteatoma surgery. *Otolaryngol Head Neck Surg.* 2016;154:1121-1127. <https://doi.org/10.1177/0194599816631941>



21. Cohen M.S., Basonbul R.A., Barber S.R., Kozin E.D., Rivas A.C., Lee D.J. Development and validation of an endoscopic ear surgery classification system. *Laryngoscope*. 2018 Apr;128(4):967-970 <https://doi.org/10.1002/lary.26802>
22. Cohen M. S., Landegger L. D., Kozin E. D., Lee D. J. Pediatric endoscopic ear surgery in clinical practice: lessons learned and early outcomes. *Laryngoscope*. 2016;126:732-738. <https://doi.org/10.1002/lary.25410>
23. Dundar R., Kulduk E., Soy F.K., et al. Endoscopic versus microscopic approach to type 1 tympanoplasty in children. *Int J Pediatr Otorhinolaryngol*. 2014;78:1084-1089. <https://doi.org/10.1016/j.ijporl.2014.04.013>
24. Osama G. Abdel-Naby A., Khalf A. Endoscopic Type 1 Tympanoplasty in Pediatric Patients Using Tragal Cartilage. *JAMA Otolaryngol Head Neck Surg*. 2015;1-7. <https://doi.org/10.1001/jamaoto.2015.0601>
25. Nassif N., Berlucchi M., Redaelli de Zinis L.O. Tympanic membrane perforation in children: Endoscopic type I tympanoplasty, a newly technique, is it worthwhile? *Int J Pediatr Otorhinolaryngol*. 2015;79:1860-1864. <https://doi.org/10.1016/j.ijporl.2015.08.025>
26. Khan M. et al Endoscopic Cartilage Tympanoplasty: A Two-Handed Technique Using an Endoscope Holder. *Laryngoscope*. 2015;1-5. <https://doi.org/10.1016/j.ijporl.2015.08.025>
27. Akyigit A. et al. Endoscopic cartilage butterfly myringoplasty in children. *Auris Nasus Larynx*. 2016;1-4. <https://doi.org/10.1002/lary.25760>
28. Yadav S.P., Aggarwal N., Julaha M., Goel A. Endoscope-assisted myringoplasty. *Singapore Med*. 2009;50(5):510-12. <https://doi.org/10.5455/51-1327835507.jorl>
29. Isaacson G. Tympanoplasty in children. *Otolaryngol Clin North Am*. 1994;27:593-605.
30. Tarabichi M. Endoscopic transcanal middle ear surgery. *Indian J Otolaryngol Head Neck Surg*. 2010;62(1):6-24. <https://doi.org/10.1007/s12070-010-0007-7>
31. Kozin E.D., Lehmann A., Carter M., et al. Thermal effects of endoscopy in a human temporal bone model: implications for endoscopic ear surgery. *Laryngoscope*. 2014;124:332-339. <https://doi.org/10.1002/lary.24666>
32. Nogueira J.F., Martins B.M., Aguiar C.V. Fully endoscopic stapes surgery (stapedotomy): technique and preliminary results. *Braz J Otorhinolaryngol*. 2011;77:721-727. <https://doi.org/10.1590/s1808-86942011000600008>
33. Tarabichi M. Transcanal endoscopic management of cholesteatoma. *Otol Neurotol*. 2010;31(4):1:580-588. <https://doi.org/10.1097/mao.0b013e3181db72f8>
34. Eremina N.V., Rusetskii Yu.Yu. Klinicheskoe obosnovanie i pervye rezul'taty funktsional'noi organosokhranyayushchei endoskopicheskoi adenotomii [Clinical substantiation and the first results of functional organ-preserving endoscopic adenotomy. *Rossiiskaya rinologiya*. 2002;4:14-17 (In Russ.).
35. Karchier E.B., Niemczyk K., Orłowski A. Comparison of visualization of the middle ear by microscope and endoscopes of 30° and 45° through posterior tympanotomy. *Wideochir Inne Tech Malo Inwazyjne*. 2014;9(2):276-281.
36. Klug C., Fabinyi B., Hechl P. et al. Endoscopische Anatomie des Mittelohres. *Otorhinolaryngol Nova*. 1995;5:1:294-299. <https://doi.org/10.1159/000313226>
37. Klug C., Fabinyi B., Tschabitscher M. Endoscopy of the middle ear through the eustachian tube: anatomic possibilities and limitations. *Am J Otolaryngol*. 1999;20:299-303.
38. Karhuketo T.S., Puhakka H.J., Laippala P.J. Endoscopy of the middle ear structures. *Acta Otolaryngol. (Stockh)*. 1997;529:34-39. <https://doi.org/10.3109/00016489709124074>
39. Karhuketo T.S. Endoscope-guided round window fistula repair. *Otol Neurotol*. 2001;22(6):869-873. <https://doi.org/10.1097/00129492-200111000-00027>
40. Bodrova I. V., Rusetskii Yu. Yu., Kulakova L. A., Lopatin A. S., Ternovoi S. K. Funktsional'naya mul'tispiral'naya komp'yuternaya tomografiya zvukoprovodyashchikh struktur srednego ukha [Functional multispiral computed tomography of sound-conducting structures of the middle ear]. *Vestnik otorinolaringologii*. 2011;3:29-32. (In Russian).

Мейтель Ирина Юрьевна – врач-оториноларинголог, Национальный медицинский исследовательский центр здоровья детей» Минздрава России (Россия, 119991, Москва, Ломоносовский пр., д. 2, стр. 1); тел. 8-925-185-53-22, e-mail: meytel@inbox.ru <http://orcid.org/0000-0001-8868-9209>

Сотникова Лариса Сергеевна – врач-оториноларинголог, Национальный медицинский исследовательский центр здоровья детей» Минздрава России (Россия, 119991, Москва, Ломоносовский пр., д. 2, стр. 1); тел. 8-909-965-22-39, e-mail: lorik4531@yandex.ru

<http://orcid.org/0000-0003-3290-375X>

Русецкий Юрий Юрьевич – профессор, доктор медицинских наук, руководитель оториноларингологического отделения с хирургической группой заболеваний головы и шеи, Национальный медицинский исследовательский центр здоровья детей» Минздрава России (Россия, 119991, Москва, Ломоносовский пр., д. 2, стр. 1); тел. 8-909-929-62-29, e-mail: rusetski@inbox.ru

<http://orcid.org/0000-0001-5574-8292>

Спиранская Ольга Александровна – кандидат медицинских наук, старший научный сотрудник, врач-оториноларинголог, Национальный медицинский исследовательский центр здоровья детей Минздрава России (Россия, 119991, Москва, Ломоносовский пр., д. 2, стр. 1); e-mail: olgaospy2008@rambler.ru

<http://orcid.org/0000-0003-1912-2553>

Irina Yu. Meitel' – otorhinolaryngologist, Medical Research Center of Children's Health, Ministry of Healthcare of the Russian Federation (Russia, 119991, Moscow, 2/1, Lomonosovskii ave.), tel.: 8-925-185-53-22, e-mail: meytel@inbox.ru

<http://orcid.org/0000-0001-8868-9209>

Larisa S. Sotnikova – otorhinolaryngologist, Medical Research Center of Children's Health, Ministry of Healthcare of the Russian Federation (Russia, 119991, Moscow, 2/1, Lomonosovskii ave.), tel.: 8-909-965-22-39, e-mail: lorik4531@yandex.ru

<http://orcid.org/0000-0003-3290-375X>

Yurii Yu. Rusetskii – Professor, MD, Head of Otorhinolaryngological Department with Surgical Group of Head and Neck Diseases of Medical Research Center of Children's Health, Ministry of Healthcare of the Russian Federation. Russia, 119991, Moscow, 2/1, ave., tel.: 8-909-929-62-29, e-mail: rusetski@inbox.ru

<http://orcid.org/0000-0001-5574-8292>

Ol'ga A. Spiranskaya – MD, senior research associate, otorhinolaryngologist, Medical Research Center of Children's Health, Ministry of Healthcare of the Russian Federation (Russia, 119991, Moscow, 2/1, Lomonosovskii ave.), e-mail: olgaospy2008@rambler.ru

<http://orcid.org/0000-0003-1912-2553>



ВРОЖДЕННАЯ ХОЛЕСТЕАТОМА СРЕДНЕГО УХА У ДЕТЕЙ

Полунин М. М.¹, Солдатский Ю. Л.^{1,2}, Иваненко А. М.², Кульмаков С. А.^{1,2}

¹ Российский национальный исследовательский медицинский университет

им. Н. И. Пирогова Минздрава России, Москва, 117997, Россия

(Заведующий кафедрой оториноларингологии – член-корр. РАН, заслуженный деятель науки, проф. М. Р. Богомильский)

² Морозовская детская городская клиническая больница Департамента здравоохранения Москвы, Москва, 119049, Россия,

(Главный врач – докт. мед. наук, проф. И. Е. Колтунов)

CONGENITAL MIDDLE EAR CHOLESTEATOMA IN CHILDREN

Polunin M. M.¹, Soldatskii Yu. L.^{1,2}, Ivanenko A. M.², Kul'makov S. A.^{1,2}

¹ Pirogov Russian National Research Medical University,

Moscow, 117997, Russia

² Morozov Children's Clinical Hospital,

Department of Health of Moscow, Moscow, 119049, Russia

В данной статье проведен краткий литературный обзор работ отечественных и зарубежных авторов. Рассмотрены теории этиологии и патогенеза врожденной холестеатомы среднего уха, особенности клинической картины, диагностики и лечения, дан краткий исторический очерк изучения проблемы. Освещены некоторые существующие на данный момент классификации. Цель исследования – определить особенности диагностики, хирургического лечения и послеоперационного ведения детей с различными типами врожденной холестеатомы. Представлен собственный опыт обследования и лечения детей с данной патологией на примере 12 детей, госпитализированных в отделение оториноларингологии ГБУЗ Морозовской ДГКБ за 3-летний период с 2015 по 2017 год. Возраст детей от 3 до 14 лет. В 10 случаях ВХ была инкапсулированная, располагалась в барабанной полости. В одном была обширная, занимала барабанную полость, сосцевидный отросток, разрушала слуховые косточки. В 1 случае зафиксирован рост ВХ от инкапсулированной до обширной. Все дети были прооперированы. При удалении обширной холестеатомы использовалась эндоскопическая ассистенция для санации труднообозримых микроскопом отделов среднего уха. Также в 3 случаях выполнено трансканальное эндоскопическое удаление врожденной холестеатомы с тимпанопластикой.

Ключевые слова: холестеатома, эндоскопическая визуализация, врожденная холестеатома, эндо-мезатальная эндоскопическая операция уха.

Библиография: 21 источник.

This article provides a brief literature review of the works of national and foreign experts. The authors have considered the theories of etiology and pathogenesis of congenital middle ear cholesteatoma, the specific features of clinical picture, diagnosis and treatment, the brief history of the issue. The article covers several classifications available as of today. The objective of the work is to determine some specific features of diagnostics, surgical treatment and postoperative management of children with different types of congenital middle ear cholesteatoma. The authors present their own experience in examination and treatment of children with this pathology using the example of 12 children hospitalized at the Department of Otorhinolaryngology of Morozov Children's Municipal Clinical Hospital (for the period of 3 years from 2015 to 2017). The children aged from 3 to 14 years. In 10 cases, the congenital cholesteatoma was encapsulated, located in tympanic cavity. In 1 case the congenital cholesteatoma was extensive; it occupied the tympanic cavity, mastoid bone, and destroyed the ear bones. In 1 case the congenital cholesteatoma developed from encapsulated form to extensive one. All the children underwent surgery. For excision of the extensive congenital cholesteatoma the surgeons used endoscopic assistance to sanitize the middle ear sections that were difficult to examine by microscope. Besides, transcanal endoscopic excision of congenital cholesteatoma with tympanoplasty was performed in 3 cases.

Keywords: cholesteatoma, endoscopic visualization, congenital cholesteatoma, endoscopic endomeatal ear surgery.

Bibliography: 21 sources.



Долгое время врожденная холестеатома (ВХ) среднего уха у детей считалась достаточно редкой патологией. Однако в последние годы ВХ все чаще упоминается в литературе, что, по-видимому, связано как с переоценкой критериев диагностики, так и с новыми диагностическими возможностями, в частности широким внедрением компьютерной томографии (КТ), а также с увеличением осведомленности о данном заболевании [1].

Холестеатома представляет собой специфический патологический субстрат, состоящий из производных ороговевающего плоскоклеточного эпителия, жировой ткани, кристаллов холестерина. Как своим пассивным ростом, так и ферментативной активностью периматрикса холестеатомы способна разрушать структуры среднего уха. По происхождению различают первичную (врожденную, истинную), вторичную (приобретенную, развивающуюся на фоне хронического воспаления среднего уха), третичную (ятрогенную) холестеатомы [2].

ВХ прослеживаются за неизменной барабанной перепонкой часто в виде небольших шарообразных образований в передних или задних отделах. W. P. Patsic и соавт. выделяют 4 степени поражения: I – ВХ расположена за одним из квадрантов барабанной перепонки, II – занимает несколько квадрантов, но не поражает слуховые косточки, III – поражает слуховые косточки, IV – ВХ распространяется в сосцевидный отросток [3]. То есть ВХ может приобретать агрессивные инвазивные черты. Японское отологическое общество (JOS) и Европейская академия отологии и нейротологии (EAONO) в консенсусном докладе выделяют следующие степени поражения височной кости ВХ: I – ВХ расположена в барабанной полости, II – ВХ вовлекает 2 и более отделов среднего уха, III – ВХ с экстракраниальными осложнениями, IV – ВХ с интракраниальными осложнениями [4].

Отдельно описаны также случаи ВХ пирамиды височной кости, наружного слухового прохода и сосцевидного отростка без поражения барабанной полости, а также двустороннего поражения височных костей [5–7].

Предложены следующие основные теории патогенеза ВХ: имплантация, инвазия, метаплазия, эпидермоидное образование. С. Northrop связывает формирование ВХ с имплантацией кератинизированных безъядерных чешуйчатых эпителиальных элементов и волос лануго в среднее ухо вместе с амниотической жидкостью [8]. К. Aimi объясняет патогенез ВХ недостатком некой тормозной функции барабанного кольца во время эмбриогенеза, в результате чего эктодермальные элементы мигрируют из наружного слухового прохода в среднее ухо [9]. J. Sade с соавт. считают, что происходит метаплазия эпителия за интактной барабанной перепонкой [10].

В 1936 году W. R. Teed описал у плодов эпидермоидное образование в барабанной полости, которое обычно подвергается полной резорбции на 33-й неделе гестации. L. Michaels предположил, что, если оно сохраняется, то в дальнейшем может стать очагом для образования ВХ [11]. J. L. Levine проведя масштабное исследование височных костей плодов, младенцев и детей до 5 лет (106 костей), обнаружил эпидермоидное образование барабанной полости у некоторых плодов старше 33 недель и в детских височных костях, однако каких-либо переходных форм в холестеатому и признаков кератинизации эпидермоидного образования не зафиксировал [12].

Еще в XIX веке Корнер и Вирхов выдвигали гипотезу о врожденном происхождении холестеатомы. В 1920-е, 1930-е опубликовано несколько работ по ВХ височной кости. В 1953 году Н. Р. House описал ВХ у 26-летней женщины с жалобами на головокружение, нормальной отоскопической картиной, но с аудиологическими и вестибулярными нарушениями. КТ тогда еще не была введена в клиническую практику. Пациентку было решено прооперировать и разрушить лабиринт. После тимпанотомии обнаружена холестеатома, заполняющая нишу овального окна, разрушающая длинный отросток наковальни, суперструктуры и основание стремени. После удаления холестеатомы пациентка освободилась от головокружения [13]. В 1965 году E. L. Derlacki и J. D. Clemis предложили достаточно жесткие критерии для определения ВХ: 1) холестеатомные массы медиальнее от барабанной перепонки; 2) должны отсутствовать дефекты натянутой и ослабленной частей барабанной перепонки; 3) отсутствие в анамнезе заболеваний уха или хирургических процедур [14].

Позже М. J. Levenson несколько пересмотрел эти критерии и заключил, что предшествующие эпизоды среднего отита и наличие выпота не являются критериями исключения ВХ [15]. Наличие перфорации не исключает ВХ, однако достоверно говорить о ней уже нельзя, так как происходит вторичное инфицирование среднего уха и становится невозможно различить врожденную и приобретенную холестеатомы при хроническом гнойном среднем отите.

Гистологически врожденная и приобретенная холестеатомы сходны [16]. ВХ также состоит из 3 структурных компонентов: периматрикса, матрикса, холестеатомных масс. Исследования на клеточном уровне выявили, что длина теломеров в клетках ВХ короче, чем в клетках кожи наружного слухового прохода (клетки приобретенной холестеатомы имеют сходные длины теломеров с клетками кожи) [17]. Это может говорить о том, что ВХ не происходит из эпидермиса наружного слухового прохода, в отличие от приобретенной,

Таблица 1

Характеристика пациентов с врожденной холестеатомой

Пол	Возраст	Ухо	Степень поражения среднего уха (по классификации Patsic, 2002)	Краткое описание этапов операции
муж	4 года	AD	ВХ занимала передневерхний и задневерхний отделы барабанной полости, контактировала со слуховыми косточками (III)	Тимпанотомия, удаление ВХ, слуховые косточки сохранены, тимпанопластика 1-го типа
муж	5 лет 5 мес.	AS	Обширная ВХ, выполняющая барабанную полость и распространяется в сосцевидный отросток, разрушает слуховые косточки (IV)	Аттикоадитоантромастодотомия, удалена ВХ вместе с остатками слуховых косточек, установлен тотальный титановый протез, пластика латеральной стенки аттика, тимпанопластика 3-го типа
муж	4 года 6 мес.	AD	ВХ занимала передневерхний и задневерхний отделы барабанной полости, контактировала со слуховыми косточками (III)	Тимпанотомия, удаление ВХ, слуховые косточки сохранены, тимпанопластика 1-го типа
жен	5 лет 11 мес.	AS	ВХ занимала передневерхний и задневерхний отделы барабанной полости, контактировала со слуховыми косточками (III)	Тимпанотомия, удалена ВХ вместе с остатками слуховых косточек, установлен протез, тимпанопластика 3-го типа
муж	4 года	AD	ВХ за передневерхним квадрантом барабанной перепонки, не контактирует со слуховыми косточками (I)	Тимпанотомия, удаление ВХ, слуховые косточки сохранены, тимпанопластика 1-го типа
жен	4 года	AD	ВХ за передневерхним квадрантом барабанной перепонки, не контактирует со слуховыми косточками (I)	Тимпанотомия, удаление ВХ, слуховые косточки сохранены, тимпанопластика 1-го типа
муж	3 года на момент диагностики, 4 года на момент операции	AS	Имел место рост ВХ: изначально на момент выявления ВХ занимала передние отделы барабанной полости, не контактирована со слуховыми косточками (КТ). От операции родители отказались. При повторном обращении через год ВХ распространилась в структуры сосцевидного отростка, вызвала разрушение цепи слуховых косточек (I–IV)	Раздельная аттикоантромастодотомия, удалены ВХ с остатками слуховых косточек, установлен тотальный титановый протез, тимпанопластика 3-го типа
жен	4 года 9 мес.	AD	ВХ под верхушкой рукоятки молоточка, не контактирует со слуховыми косточками (II)	Тимпанотомия, удаление ВХ, слуховые косточки сохранены, тимпанопластика 1-го типа
жен	14 лет	AS	ВХ в передних отделах барабанной полости, контактирует со слуховыми косточками (III)	Тимпанотомия, удаление ВХ вместе с остатками слуховых косточек, установлен протез, тимпанопластика 3-го типа
жен	5 лет	AD	ВХ под верхушкой рукоятки молоточка, не контактирует со слуховыми косточками (I)	Тимпанотомия, удаление ВХ, слуховые косточки сохранены, тимпанопластика 1-го типа
муж	3 года 4 мес.	AS	ВХ за передневерхним квадрантом барабанной перепонки, не контактирует со слуховыми косточками (I)	Тимпанотомия, удаление ВХ, слуховые косточки сохранены, тимпанопластика 1-го типа
жен	4 года	AD	ВХ занимала передневерхний и задневерхний отделы барабанной полости, контактировала со слуховыми косточками (III)	Тимпанотомия, удалена ВХ вместе с остатками слуховых косточек, установлен протез, тимпанопластика 3-го типа



ВХ представляет собой остатки менее дифференцированных эмбриональных тканей.

Нередко ВХ протекает бессимптомно и обнаруживается случайно. Ведущей жалобой у больных является снижение слуха. Второй по частоте жалобой является головокружение [13]. Как видно, симптомы ВХ не соответствуют определению хронического гнойного среднего отита, для которого обязательно наличие также стойкой перфорации и гноетечения, но часто ВХ рассматривается в контексте с ним, когда речь заходит о холестеатоме.

Несмотря на то что ВХ не столь агрессивна, как приобретенная, и долго может оставаться незамеченной, тем не менее деструктивный процесс прогрессирует с течением времени и ВХ иногда манифестирует грозными осложнениями, некоторые из них могут быть опасны для жизни. Сообщается о развитии фистулы лабиринта, лабиринтита, паралича лицевого нерва, субпериостального абсцесса. Есть случаи манифестации ВХ с абсцессами Бецо́льда, Люка [16, 18]. Описаны интракраниальные осложнения (менингит, абсцесс мозга и др.) и даже летальные исходы [10].

По разным данным ВХ, составляет от 2 до 24% среди всех холестеатом височной кости [1, 16, 20]. ВХ может быть впервые диагностирована в любом возрасте: от младенческого до пожилого [7].

Цель исследования. Определить особенности диагностики, хирургического лечения и послеоперационного ведения детей с различными типами врожденной холестеатомы.

Пациенты и методы исследования. За период с 2015 по 2017 годы (3 года) в отделении оториноларингологии ГБУЗ Морозовской ДГКБ ДЗМ комплексное обследование и лечение прошли 85 детей, у которых была выявлена холестеатома среднего уха, из них в 12 случаях заболевание соответствовало критериям ВХ (14%). Самому младшему ребенку было 3 года, старшему – 14 лет. Случаев интра- и экстракраниальных осложнений зафиксировано не было. Все дети в зависимости от распространенности холестеатомы распределены в соответствии с классификацией Potsic (2002) (табл. 1). Обследование детей вклю-

чало сбор жалоб, анамнеза, отоскопию, цифровую видеоотоскопию (рис. 1), аудиологическое исследование, КТ височных костей (рис. 2) и при необходимости МРТ в специальных режимах.

Результаты и обсуждение. У большинства детей ВХ клинически никак не проявляла себя, обнаруживалась случайно при рутинном осмотре при отоскопии в виде белесоватого шарообразного образования за барабанной перепонкой. У 1 пациента отмечалось субъективное снижение слуха. В 2 случаях отоскопическая картина была сходной с экссудативным отитом, дети были направлены в стационар на плановую эндоскопическую аденотомию и тимпаностомию, в ходе которой в барабанной полости выявляли образование, внешне сходное с холестеатомой, фрагмент которого брали для гистологического исследования. Также был зафиксирован 1 случай агрессивного роста ВХ у 3-летнего ребенка, когда после обнаружения инкапсулированной ВХ тимпанальной полости пациент выпал из наблюдения на 10 месяцев и обратился повторно. КТ височных костей показала рост холестеатомы, деструкцию слуховых косточек и распространение холестеатомы во все структуры среднего уха (рис. 3). По данным тональной аудиометрии (при возможности ее проведения) у большинства детей с инкапсулированными ВХ пороги воздушной и костной проводимости соответствовали норме, у детей с III и IV степенями поражения по Potsic пороги воздушной проводимости 40–45 дБ.

Лечение детей с ВХ исключительно хирургическое, причем операцию необходимо осуществлять в возможно кратчайшие сроки после выявления заболевания. В большинстве случаев достаточно проведения тимпанотомии (в зависимости от расположения холестеатомы нами применялась задняя, нижняя, передняя, комбинированная) и удаления холестеатомы трансканальным доступом. В 3 случаях нами при трансканальном доступе были использованы эндоскопы 0° и 30°, что существенно облегчило визуализацию при изогнутых слуховых проходах, соответственно позволило избежать дополнительного удаления костных навесов и каналопластики [21]. В случае

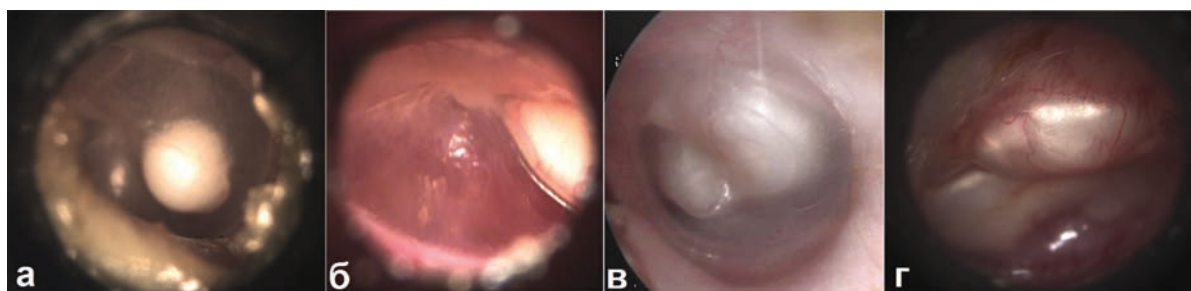


Рис. 1. Варианты отоскопической картины при врожденной холестеатоме: а, б – инкапсулированные шарообразные врожденные холестеатомы за барабанной перепонкой; в, г – распространенные инвазивные врожденные холестеатомы.

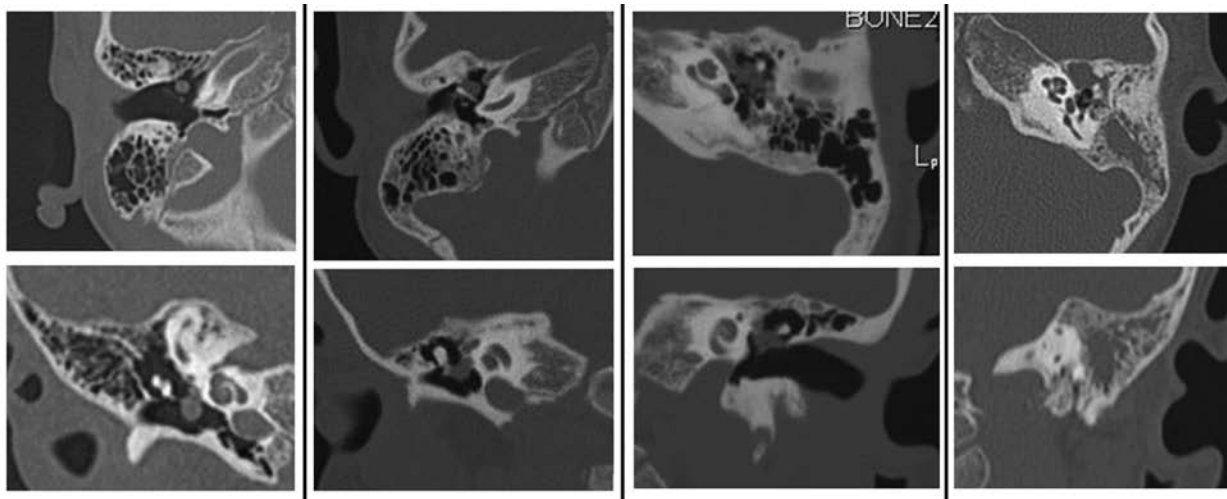


Рис. 2. Срезы компьютерных томограмм четырех детей с разной степенью поражения среднего уха врожденной холестеатомой; верхний ряд – в аксиальной проекции, нижний – в коронарной.

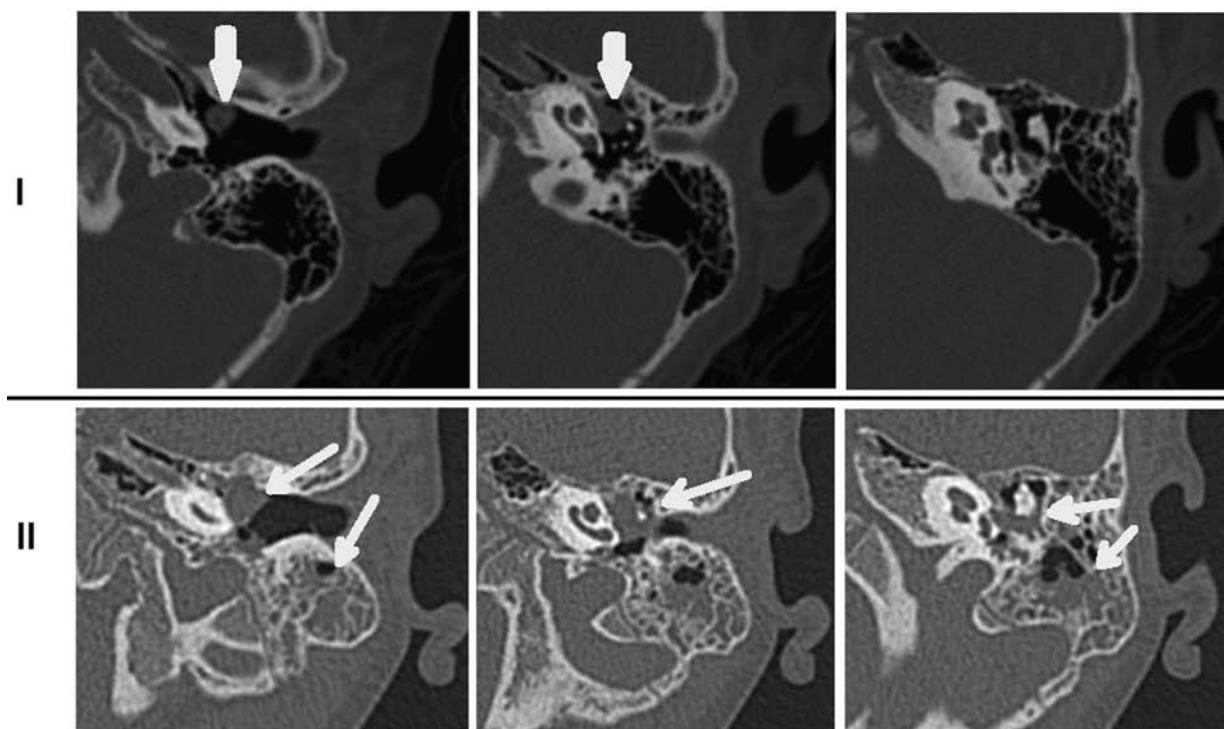


Рис. 3. I – аксиальные срезы ребенка 3 лет с врожденной холестеатомой барабанной полости (стрелка); II – аксиальные срезы того же ребенка через 10 мес. Наблюдается заметный рост холестеатомы (стрелка), которая приобрела черты агрессивной, поражены слуховые косточки, вовлечен сосцевидный отросток.

инвазивной холестеатомы и поражения сосцевидного отростка объем операции расширялся от антростомастидотомии и раздельной аттикоантростомастидотомии до радикальной операции. При удалении инвазивных холестеатом для ревизии труднообозримых микроскопом отделов среднего уха (фациальный и тимпанальный синусы, протимпанум, передний аттик) мы использовали угловые эндоскопы (30°, 70°). Установка тотальных или частичных оссикулярных протезов, эндоскопическая ассистенция, максимальное сохранение анатомических структур способство-

вали улучшению функциональных показателей операции.

Через 1 год всем детям выполнена МРТ височных костей в режиме DWI. За время наблюдения в послеоперационном периоде в течение 2 лет рецидива ВХ не зарегистрировано. Аудиометрия после операции показала пороги воздушной проводимости в среднем в пределах 20–25 дБ у 11 детей. У одного ребенка с деструкцией слуховых косточек пороги воздушной проводимости были повышены до 40–45 дБ (ребенку в дальнейшем была проведена оссикулопластика).



Заключение. ВХ среднего уха у детей не является столь редкой патологией, как было принято считать до недавнего времени. Она чаще всего представляет собой небольшое инкапсулированное шарообразное образование белого цвета за интактной барабанной перепонкой, протекает бессимптомно длительное время, может обнаруживаться в любом возрасте. Тем не менее ВХ способна приобретать агрессивный инвазивный характер роста, разрушать слуховые косточки, вызывать осложнения. Лечение ВХ исключительно хирургическое на

максимально раннем этапе. Определяющая роль в постановке диагноза и определении объема операции принадлежит предоперационным результатам КТ и (или) МРТ. При удалении инкапсулированной холестеатомы тимпанальной полости целесообразно использование угловых эндоскопов, особенно в области цепи слуховых косточек и аттика, что позволяет сохранить цепь и полностью выделить капсулу холестеатомы. Своевременное удаление врожденной инкапсулированной холестеатомы позволяет избежать рецидива.

ЛИТЕРАТУРА

1. Park K. H., Park S. N., Chang K. H., Jung M. K., Yeo S. W. Congenital middle ear cholesteatoma in children; retrospective review of 35 cases // *J Korean Med Sci.* 2009. Vol. 24, N 1. 126–131. <http://doi.org/10.3346/jkms.2009.24.1.126>
2. Аникин М. И., Канафьев Д. М., Аникин И. А., Бокучава Т. А. Холестеатома среднего уха: определение, вопросы классификации и этиопатогенеза (краткий обзор литературных данных). Ч. I // *Рос. оториноларингология.* 2016. № 3(82). С. 115–124. <http://doi.org/10.18692/1810-4800-2016-3-115-124>
3. Potsic W. P., Samadi D. S., Marsh R. R., Wetmore R. F. A staging system for congenital cholesteatoma // *Archives of Otolaryngology-Head & Neck Surgery.* 2002. Vol. 128, N 9. 1009–1012. <http://doi.org/10.1001/archotol.128.9.1009>
4. Yung M., Tono T., Olszewska E., Yamamoto Y., Sudhoff H., Sakagami M., Mulder J., Kojima H., Incesulu A., Trabalzini F., Özgirgin N. EAONO/JOS Joint Consensus Statements on the Definitions, Classification and Staging of Middle Ear Cholesteatoma // *The Journal of International Advanced Otolaryngology.* 2017. Vol. 13, N 1. P. 1–8. <http://doi.org/10.5152/iao.2017.3363>
5. Aubry K., Kovac L., Sauvaget E., Tran Ba Huy P., Herman P. Our experience in the management of petrous bone cholesteatoma // *Skull Base.* 2010. Vol. 20, N 3. P. 163–167. <http://doi.org/10.1055/s-0029-1246228>
6. Иваненко А. М. Холестеатома наружного слухового прохода // *Вестн. оториноларингологии.* 2005. № 5. С. 54–54.
7. Wang R., Zubick H. H., Vernick D. M., Strome M. Bilateral congenital middle ear cholesteatomas // *Laryngoscope.* 1984. Vol. 94 (11 Pt 1):1461–1463. <http://doi.org/10.1288/00005537-198411000-00013>
8. Northrop C., Piza J., Eavey R. D. Histological observations of amniotic fluid cellular content in the ear of neonates and infants // *Int J Pediatr Otorhinolaryngol.* 1986. Vol. 11, N 2. P. 113–127. [http://doi.org/10.1016/S0165-5876\(86\)80006-4](http://doi.org/10.1016/S0165-5876(86)80006-4)
9. Aimi K. Role of the tympanic ring in the pathogenesis of congenital cholesteatoma // *Laryngoscope.* 1983. Vol. 93, N 9. P. 1140–1146. <http://doi.org/10.1288/00005537-198309000-00005>
10. Sade J., Babiacki A., Pincus G. The metaplastic and congenital origin of cholesteatoma // *Acta Otolaryngol.* 1983. Vol. 96. P. 119–129. <https://doi.org/10.3109/00016488309132882>
11. Michaels L. An epidermoid formation in the developing middle ear: possible source of cholesteatoma // *The Journal of Otolaryngology.* 1986. Vol. 15, N 3. P. 169–174.
12. Levine J. L., Wright C. G., Pawlowski K. S., Meyerhoff W. L. Postnatal persistence of epidermoid rests in the human middle ear // *Laryngoscope.* 1998. Vol. 108. P. 70–73. <http://doi.org/10.1097/00005537-199801000-00013>
13. House H. P. An apparent primary cholesteatoma; case report // *Laryngoscope.* 1953. Vol. 63. P. 712–713. <http://doi.org/10.1288/00005537-195308000-00004>
14. Derlacki E. L., Clemis J. D. Congenital cholesteatoma of the middle ear and mastoid // *Annals of Otolaryngology & Rhinology.* 1965. Vol. 74, N 3. P. 706–727. <http://doi.org/10.1177/000348946507400313>
15. Levenson M. J., Michaels L., Parisier S. C. Congenital cholesteatomas of the middle ear in children: origin and management // *Otolaryngologic Clinics of North America.* 1989. Vol. 22, N 5. P. 941–954.
16. Janardhan N., Nara J., Peram I., Palukuri S., Chinta A., Satna K. Congenital Cholesteatoma of Temporal Bone with Bezold's Abscess: Case Report // *Indian J Otolaryngol Head Neck Surg.* 2012 Mar. Vol. 64(1). P. 97–99. <http://doi.org/10.1007/s12070-011-0226-6>
17. Kojima H., Miyazaki H., Shiwa M., Tanaka Y., Moriyama H. Molecular biological diagnosis of congenital and acquired cholesteatoma on the basis of differences in telomere length // *Laryngoscope.* 2001. Vol. 111, N 5. P. 867–873. <http://doi.org/10.1097/00005537-200105000-00021>
18. Santhi K., Tang I. P., Nordin A., Prepageran N. Congenital cholesteatoma presenting with Luc's abscess // *J Surg Case Rep.* 2012(12). <http://doi.org/10.1093/jscr/rjs026>
19. Solmaz F., Akduman D., Haksever M., Gündoğdu E., Mescioğlu A. Atypical presentation of congenital cholesteatoma in an adult case with good hearing result // *Ann Med Surg (Lond).* 2015. N 4(1). P. 26–29. <http://doi.org/10.1016/j.amsu.2015.01.001>
20. Аникин М. И., Канафьев Д. М., Аникин И. А., Бокучава Т. А. Холестеатома среднего уха (часть II): особенности клинической картины и диагностики (обзор литературных данных) // *Рос. оториноларингология.* 2016. № 4(83). С. 82–92. <http://doi.org/10.18692/1810-4800-2016-4-82-92>
21. Presutti L., Marchioni D. Endoscopic ear surgery. Stuttgart, New York, Dehli, Rio: Thieme, 2015.

REFERENCES

1. Park KH, Park SN, Chang KH, Jung MK, Yeo SW. Congenital middle ear cholesteatoma in children; retrospective review of 35 cases. *J Korean Med Sci.* 2009;24(1):126-31. <http://doi.org/10.3346/jkms.2009.24.1.126>
2. Anikin M.I., Kanafev D.M., Anikin I.A., Bokuchava T.A. Kholesteatoma srednego ukha: opredelenie, voprosy klassifikatsii i etiopatogeneza (kratkii obzor literaturnykh dannyykh). Chast' I. [The Middle Ear cholesteatoma: definition, classification and etiopathogenesis issues (brief literature review). Part I]. *Rossiiskaya otorinolaringologiya* [Russian otorhinolaryngology]. 2016;82(3):115-124 (In Russian)]. <http://doi.org/10.18692/1810-4800-2016-3-115-124>
3. Patsic WP, Samadi DS, Marsh RR, Wetmore RF. A staging system for congenital cholesteatoma. *Archives of Otolaryngology-Head&Neck Surgery.* 2002;128(9): 1009–12. <http://doi.org/10.1001/archotol.128.9.1009>
4. Yung M, Tono T, Olszewska E, Yamamoto Y, Sudhoff H, Sakagami M, Mulder J, Kojima H, İncesulu A, Tralbalzini F, Özgirgin N. EAONO/JOS Joint Consensus Statements on the Definitions, Classification and Staging of Middle Ear Cholesteatoma. *The Journal of International Advanced Otolaryngology.* 2017;13(1):1-8. <http://doi.org/10.5152/iao.2017.3363>
5. Aubry K, Kovac L, Sauvaget E, Tran Ba Huy P, Herman P. Our experience in the management of petrous bone cholesteatoma. *Skull Base.* 2010;20(3):163-7. <http://doi.org/10.1055/s-0029-1246228>
6. Ivanenko A. M. Kholesteatoma naruzhnogo slukhovogo prokhoda [Congenital cholesteatoma of external auditory canal]. *Vestnik otorinolaringologii.* 2005;5:54 (In Russian)
7. Wang R, Zubick HH, Vernick DM, Strome M. Bilateral congenital middle ear cholesteatomas. *Laryngoscope.* 1984;94(11 Pt 1):1461-3. <http://doi.org/10.1288/00005537-198411000-00013>
8. Northrop C, Piza J, Eavey RD. Histological observations of amniotic fluid cellular content in the ear of neonates and infants. *Int J Pediatr Otorhinolaryngol.* 1986;11(2):113-27. [http://doi.org/10.1016/S0165-5876\(86\)80006-4](http://doi.org/10.1016/S0165-5876(86)80006-4)
9. Aimi K. Role of the tympanic ring in the pathogenesis of congenital cholesteatoma. *Laryngoscope.* 1983;93(9):1140-6. <http://doi.org/10.1288/00005537-198309000-00005>
10. Sade J, Babiacki A, Pincus G. The metaplastic and congenital origin of cholesteatoma. *Acta Otolaryngol.* 1983; 96:119-129. <https://doi.org/10.3109/00016488309132882>
11. Michaels L. An epidermoid formation in the developing middle ear: possible source of cholesteatoma. *The Journal of Otolaryngology.* 1986;15(3):169-74.
12. Levine JL, Wright CG, Pawlowski KS, Meyerhoff WL. Postnatal persistence of epidermoid rests in the human middle ear. *Laryngoscope.* 1998;108:70-73. <http://doi.org/10.1097/00005537-199801000-00013>
13. House HP. An apparent primary cholesteatoma; case report. *Laryngoscope.* 1953;63:712-3. <http://doi.org/10.1288/00005537-195308000-00004>
14. Derlacki EL, Clemis JD. Congenital cholesteatoma of the middle ear and mastoid. *Annals of Otolaryngology, Rhinology & Laryngology.* 1965;74(3):706-27. <http://doi.org/10.1177/000348946507400313>
15. Levenson MJ, Michaels L, Parisier SC. Congenital cholesteatomas of the middle ear in children: origin and management. *Otolaryngologic Clinics of North America.* 1989;22(5):941-54.
16. Janardhan N, Nara J, Peram I, Palukuri S, Chinta A, Satna K. Congenital Cholesteatoma of Temporal Bone with Bezold's Abscess: Case Report. *Indian J Otolaryngol Head Neck Surg.* 2012 Mar;64(1):97-9. <http://doi.org/10.1007/s12070-011-0226-6>
17. Kojima H, Miyazaki H, Shiwa M, Tanaka Y, Moriyama H. Molecular biological diagnosis of congenital and acquired cholesteatoma on the basis of differences in telomere length. *Laryngoscope.* 2001;111(5):867-73. <http://doi.org/10.1097/00005537-200105000-00021>
18. Santhi K, Tang IP, Nordin A, Prepageran N. Congenital cholesteatoma presenting with Luc's abscess. *J Surg Case Rep.* 2012(12). <http://doi.org/10.1093/jscr/rjs026>
19. Solmaz F, Akduman D, Haksever M, Gündoğdu E, Mescioğlu A. Atypical presentation of congenital cholesteatoma in an adult case with good hearing result. *Ann Med Surg (Lond).* 2015;4(1):26-9. <http://doi.org/10.1016/j.amsu.2015.01.001>
20. Anikin M.I., Kanafev D.M., Anikin I.A., Bokuchava T.A. Kholesteatoma srednego ukha (chast' II): osobennosti klinicheskoi kartiny i diagnostiki (obzor literaturnykh dannyykh) [The Middle Ear cholesteatoma (part II): clinical features and diagnostics (literature review)]. *Rossiiskaya otorinolaringologiya* [Russian otorhinolaryngology]. 2016;83(4):82-92 (In Russian)]. <http://doi.org/10.18692/1810-4800-2016-4-82-92>
21. Presutti L, Marchioni D. Endoscopic ear surgery. Stuttgart, New York, Delhi, Rio: Thieme; 2015.

Полунин Михаил Михайлович – доктор медицинских наук, профессор кафедры оториноларингологии педиатрического факультета, Российский национальный исследовательский медицинский университет им. Н. И. Пирогова Минздрава России (Россия, 117997, Москва, ул. Островитянова д. 1); тел.: (499) 236-45-38, 8-916-176-75-62; e-mail: mmpolunin@rambler.ru <http://orcid.org/0000-0002-9086-726X>

Солдатский Юрий Львович – доктор медицинских наук, руководитель оториноларингологической службы, Морозовская детская городская клиническая больница Департамента здравоохранения города Москвы (119049, Москва, 4-й Добрынинский пер., д. 1/9); профессор кафедры оториноларингологии педиатрического факультета, Российский национальный исследовательский медицинский университет им. Н. И. Пирогова Минздрава России (Россия, 117997, Москва, ул. Островитянова д. 1); тел.: (495) 959-88-30, 8-916-626-89-71; e-mail: ysoldatsky@mail.ru <http://orcid.org/0000-0003-0046-9944>

Иваненко Александр Михайлович – кандидат медицинских наук, врач оториноларингологического отделения, Морозовская детская городская клиническая больница Департамента здравоохранения города Москвы (Россия, 119049, Москва, 4-й Добрынинский пер., д. 1/9); тел. (495) 959-88-00, моб.89166298298 <http://orcid.org/0000-0003-1650-8864>,

Кульмаков Сергей Александрович – врач-оториноларингологического отделения, Морозовская детская городская клиническая больница Департамента здравоохранения Москвы; аспирант кафедры оториноларингологии педиатрического факультета, Российский национальный исследовательский медицинский университет им. Н. И. Пирогова Минздрава России (Россия, 117997, Москва, ул. Островитянова д. 1); тел.: (499) 236-45-38, 8-968-812-79-51; e-mail: demina.chuv@rambler.ru <http://orcid.org/0000-0003-0951-5548>



Mikhail M. Polunin – MD, Professor of the Chair of Otorhinolaryngology of Pediatric Department, Pirogov Russian National Research Medical University, Ministry of Healthcare of Russia (Russia, 117997, Moscow, 1, Otrovitiana str.); tel.: (499) 236-45-38, 89161767562; e-mail: mmpolunin@rambler.ru

<http://orcid.org/0000-0002-9086-726X>

Yurii L. Soldatskii – MD, Head of Otorhinolaryngology Service, Morozov Children's Municipal Clinical Hospital, Department of Healthcare of Moscow (Russia, 119049, Moscow, 1/9, 4th Dobryninskii Pereulok str.); Professor of the Chair of Otorhinolaryngology of Pediatric Department, Pirogov Russian National Research Medical University, Ministry of Healthcare of Russia (Russia, 117997, Moscow, 1, Otrovitiana str.), tel.: (495) 959-88-00; e-mail: ysoldatsky@mail.ru, 89166268971.

<http://orcid.org/0000-0003-0046-9944>

Aleksandr M. Ivanenko – MD Candidate, otorhinolaryngologist of the Department of Otorhinolaryngology, Morozov Children's Municipal Clinical Hospital, Department of Healthcare of Moscow (Russia, 119049, Moscow, 1/9, 4th Dobryninskii Pereulok str.), tel.: (495) 959-88-00, 89166298298

<http://orcid.org/0000-0003-1650-8864>,

Sergei A. Kul'makov – otorhinolaryngologist of the Department of Otorhinolaryngology, Morozov Children's Municipal Clinical Hospital, Department of Healthcare of Moscow; post-graduate student of the Chair of Otorhinolaryngology of Pediatric Department, Pirogov Russian National Research Medical University, Ministry of Healthcare of Russia (Russia, 117997, Moscow, 1, Otrovitiana str.), tel.: (499) 236-45-38, 8-968-812-79-51, e-mail: demina.chuv@rambler.ru

<http://orcid.org/0000-0003-0951-5548>



КЛИНИЧЕСКИЙ СЛУЧАЙ УСТРАНЕНИЯ ОБТУРИРУЮЩИХ НАРУЖНЫЙ СЛУХОВОЙ ПРОХОД ЭКСОСТОЗОВ И ВРОЖДЕННОЙ ХОЛЕСТЕАТОМЫ СРЕДНЕГО УХА

Аникин И. А., Хамгушкеева Н. Н.

Санкт-Петербургский научно-исследовательский институт уха, горла, носа и речи»
Минздрава России, Санкт-Петербург, 190013, Россия
(Директор – засл. врач РФ, акад. РАН, проф. Ю. К. Янов)

A CLINICAL CASE OF REMOVAL OF EXOSTOSES, OBTURATING THE EXTERNAL AUDITORY CANAL, AND CONGENITAL CHOLESTEATOMA OF THE MIDDLE EAR

Anikin I. A., Khamgushkeeva N. N.

Saint Petersburg Research Institute of Ear, Throat, Nose and Speech,
Ministry of Healthcare of Russia, Saint Petersburg, 190013, Russia

В статье представлен клинический случай устранения обтурирующих наружный слуховой проход экзостозов, сочетанных с врожденной холестеатомой среднего уха, при отсутствии у пациента клинических симптомов, к которым относят снижение слуха по звукопроводящему типу и рецидивирующие наружные отиты. Экзостозы наружного слухового прохода – множественные, доброкачественные костные образования, которые вызывают частичную или полную обтурацию наружного слухового прохода. Данные образования могут привести к затруднению обзора барабанной перепонки и при отсутствии выраженной клинической картины отсрочить инструментальную диагностику заболеваний среднего уха, что представляет наибольшую опасность для пациентов, у которых экзостозы наружного слухового прохода ассоциированы с холестеатомой среднего уха.

Ключевые слова: экзостозы наружного слухового прохода, холестеатома, холестеатома среднего уха, хронический гнойный средний отит.

Библиография: 11 источников.

The article presents a clinical case of removal of exostoses, obturating the external auditory canal, associated with congenital middle ear cholesteatoma in the absence of such clinical symptoms as sound-conducting hearing loss and recurrent external otitis in a patient. The external auditory canal exostoses are multiple, benign bone formations that cause partial or complete obturation of the external auditory canal. These formations may complicate the view of the tympanic membrane and, where the expressed clinical picture is not available, delay the instrumental diagnostics of the middle ear diseases, which is the greatest danger for the patients whose external auditory canal exostoses are associated with the middle ear cholesteatoma.

Keywords: external auditory canal exostoses, cholesteatoma, middle ear cholesteatoma, chronic suppurative otitis media.

Bibliography: 11 sources.

Экзостозы наружного слухового прохода представляют собой множественные, доброкачественные костные образования, исходящие из его костных стенок и являющиеся следствием остеодистрофических процессов височной кости [1]. По данным ряда авторов, этиология развития данной патологии прочно связана с частым воздействием холодной воды [2, 3]. Размер экзостозов может быть различным, от булавочной головки до больших экзостозов. Эти образования бывают множественными и могут распространяться до annulus tympanicus. Маленькие экзостозы не вызывают никаких субъективных ощущений и могут быть обнаружены при отоскопии случайно. Наружный слуховой проход, суженный экзосто-

зами, может быть закрыт даже небольшим количеством серы или эпидермисом, что приводит к развитию рецидивирующих наружных отитов, появлению тугоухости, ушного шума и ощущения полноты в ухе [4].

Лечение экзостозов наружного слухового прохода хирургическое, однако вопрос о целесообразности вмешательства решается индивидуально, с учетом размеров и вида экзостоза. Иногда обнаруженный экзостоз многие годы не увеличивает в размерах и не причиняет пациенту каких-либо субъективных ощущений.

В литературе описан один случай ассоциированной клиники экзостозов наружного слухового прохода и холестеатомы среднего уха [5]. Стоит



отметить, что холестеатома при наличии экзостозов наружного слухового прохода может оставаться незамеченной в течение многих лет, прежде чем появятся первые симптомы заболевания. Данное образование вызывает деструкцию окружающих, преимущественно костных, структур височной кости и способна привести к развитию вне- и внутричерепных осложнений [6–9].

Холестеатома по происхождению может быть врожденной и приобретенной. Появление врожденной холестеатомы среднего уха объясняется сохранением эктодермального зачатка в среднем ухе, из которого образование далее распространяется по височной кости. Приобретенная холестеатома, в отличие от врожденной, чаще всего развивается вследствие инвазии эпидермиса в результате ретракции (первичная приобретенная холестеатома) или перфорации барабанной перепонки (вторичная приобретенная холестеатома). Ряд авторов также выделяют ятрогенную холестеатому, развившуюся после хирургических манипуляций на непораженном холестеатомным процессом ухом, и посттравматическую, возникающую в результате эпидермального заноса, вызванного травмой уха [6, 9, 10].

В данной статье описан клинический случай устранения obtурирующих наружный слуховой проход экзостозов, сочетанных с врожденной холестеатомой среднего уха.

Пациенты и методы исследования. Пациент К., 41 года, обратился в ФГБУ «СПб НИИ ЛОР» Минздрава России с жалобами на болезненные ощущения и заложенность левого уха. После проведения отомикроскопии диагностированы наружный отит слева и экзостозы наружных слуховых проходов с двух сторон. Пациенту была назначена консервативная терапия наружного отита и после купирования симптомов воспалительного процесса в наружном ухе выполнена повторная отомикроскопия и проведены инструментальные исследования: тональная аудиометрия и компьютерная томография височных костей.

Из анамнеза заболевания пациента известно, что по поводу отита пациент обратился впервые. Травмы височной кости и продолжительное воздействие холодной воды на ухо пациент отрицает.

Отомикроскопия: AS – экзостозы на широком основании располагаются на нижней и на передней стенках наружного слухового прохода и практически полностью obtурируют наружный слуховой проход, барабанная перепонка не обозрима.

По данным тональной аудиометрии – правосторонняя кондуктивная тугоухость I степени (костно-воздушный интервал составляет в среднем 20 дБ).

Проведена мультиспиральная компьютерная томография (МСКТ) височной кости, которая выявила относительно симметричные двусторонние

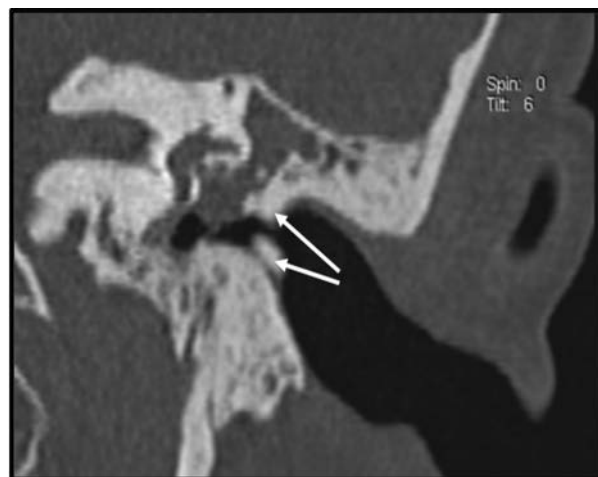


Рис. 1. МСКТ височной кости (AS): КТ – картина левостороннего хронического среднего отита, экзостозов наружного слухового прохода.

экзостозы наружного слухового прохода, картину левостороннего хронического среднего отита (рис. 1).

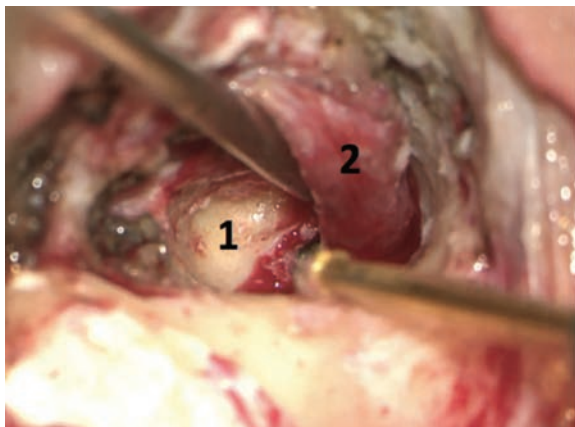
AS – склеротическая структура сосцевидного отростка. Наружный слуховой проход сформирован с наличием костного разрастания в области передненижней стенки наружного слухового прохода, которое суживает на половину его просвет. Барабанная перепонка утолщена, смещена к промонториуму. Тимпанальное устье слуховой трубы, гипотимпанум пневматизированы. Патологическое содержимое неоднородной жидкости и мягкотканной плотностью заполняет мезо-, эпитимпанум, тотально антрум, блокирует окна лабиринта, окружает кариозно измененные слуховые косточки. Убедительных КТ-данных о наличии деструктивных изменений латеральной стенки аттика не получено. Структуры внутреннего уха дифференцируются. Костная капсула лабиринта сохранена.

МРТ среднего уха в DWI-режиме выявила наличие у пациента холестеатомы среднего уха.

На основании проведенных методов исследования было принято решение об удалении экзостозов наружного слухового прохода и выполнении тимпанотомии с ревизией барабанной полости на левом ухе.

Результаты исследования. Хирургическое вмешательство было проведено в условиях многокомпонентной анестезии с интубацией трахеи. Выполнена инфильтрация мягких тканей заушной области 0,5%-ным раствором наропина 15 мл. Был выполнен разрез в заушной области слева. Отсепарованы мягкие ткани до кости. Бором снят навес задней стенки наружного слухового прохода. Отсепарована кожа от экзостозов наружного слухового прохода. Небольшие экзостозы размером до 3 мм исходили из верхних и задних отделов наружного слухового прохода. Выраженный

а)



б)

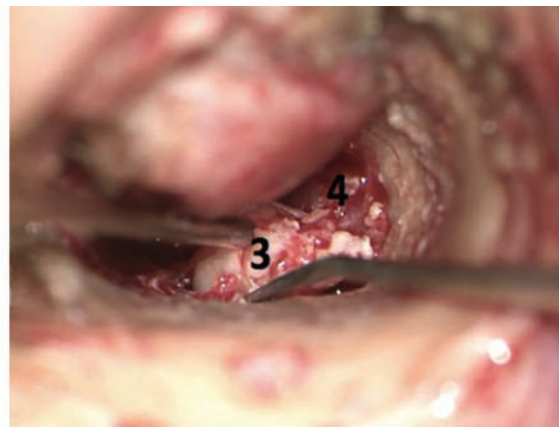

Рис. 2. Интраоперационная картина: а – удаление экзостоза наружного слухового прохода: 1 – экзостоз наружного слухового прохода; 2 – кожа наружного слухового прохода; б – тимпанотомия с ревизией барабанной полости: 3 – холестеатома; 4 – барабанная перепонка

экзостоз до 10 мм в длину и до 6–7 мм в ширину занимал нижнюю и переднюю стенки наружного слухового прохода (рис. 2).

Бором удалены все экзостозы наружного слухового прохода до фиброзного кольца барабанной перепонки. Барабанная перепонка серая, без дефектов и ретракционных карманов. За удаленными экзостозами также отсутствовала эпидермальная пробка.

Выполнена тимпанотомия с ревизией барабанной полости. Обнаружено мягкотканное новообразование – холестеатома, заполняющая нижние и верхние отделы мезотимпанума, распространяющаяся в аттик и окутывающая наковальне-стременное сочленение и chorda tympani. Бором была снята латеральная стенка аттика, выполнена аттикоадитотомия. Холестеатома выделена одним блоком и удалена вместе с капсулой из пораженных структур барабанной полости и из аттика. Цепь слуховых косточек сохранена, подвижна. Aditus ad antrum свободен, проходим. Выполнена пластика латеральной стенки аттика аутохрящом, взятым из чаши ушной раковины. Из места разреза взят и подготовлен фасциальный лоскут, который был уложен под барабанную перепонку и на заднюю стенку наружного слухового прохода. Сохраненная кожа наружного слухового прохода низведена на костные стенки наружного слухового прохода и зафиксирована бумажными протекторами, силиконовыми полосками и гемостатическими губками Merocell. Заушную рану послойно ушили. Наложена асептическая повязка. Удаленный материал отправлен на гистологическое исследование.

Послеоперационный период протекал без осложнений. Швы удалили на 7-е сутки после операции. Пациент в удовлетворительном состоянии был выписан на 8-е сутки после операции с тампонами в наружном слуховом проходе. Тампоны

из наружного слухового прохода удалили через один месяц после операции.

Отомикроскопия AS: наружный слуховой проход широкий, свободен, кожа наружного слухового прохода умеренно отечна, частично отсутствовала в области задней стенки наружного слухового прохода, барабанная перепонка обозрима полностью. По данным тональной аудиометрии: уменьшение костно-воздушного интервала до 5–10 дБ.

Контрольный осмотр через 6 месяцев. При проведении отомикроскопии AS: наружный слуховой проход широкий, свободен, полностью покрыт кожей, барабанная перепонка обозрима полностью, дефектов нет. По данным МСКТ височных костей, МРТ среднего уха в DWI-режиме данных о рецидиве холестеатомы получено не было.

Обсуждение. В представленном клиническом случае пациент впервые обратился за консультацией к ЛОР-врачу по поводу наружного отита. Вне обострения существующие экзостозы наружных слуховых проходов обычно не беспокоили пациента.

За последнее время использование современных диагностических методов исследования: МСКТ височных костей, МРТ среднего уха в DWI-режиме – позволяет определить локализацию образования, костную деструкцию структур височной кости и идентифицировать холестеатому от других новообразований в височной кости [9, 10].

Следовательно, при отсутствии обследования инструментальными методами заподозрить наличие у данного пациента холестеатомы в среднем ухе было бы невозможно в доклиническом периоде.

По происхождению холестеатому среднего уха мы отнесли к врожденной из-за наличия сле-



дующих критериев согласно А.Г. Гулы, 2010 г.: нормальная барабанная перепонка, отсутствие в анамнезе заболеваний среднего уха, отсутствие в анамнезе предшествующих операций (в том числе шунтирования) [11].

Заключение. Интерес клинического случая заключается в бессимптомном его течении при наличии экзостозов наружного слухового прохода и холестеатомы среднего уха. МСКТ височных костей является обязательным исследованием

при наличии у пациентов экзостозов наружного слухового прохода.

Присутствие на МСКТ-снимках височной кости признаков патологического содержимого в барабанной полости у пациентов с экзостозами наружного слухового прохода требует дополнительного исследования в виде МРТ среднего уха в DWI-режиме и проведения интраоперационной тимпанотомии с ревизией барабанной полости.

ЛИТЕРАТУРА

1. Бабияк В. И., Говорун М. И., Накатис Я. А. Оториноларингология: руководство в 2 т. Т. 2. СПб.: Питер, 2009. 832 с.
2. Kroon D. F, Lawson M. L, Derkay C. S. [et al.]. Surfer's ear: External auditory exostoses are more prevalent in cold water surfers // *Otolaryngol-Head Neck Surg.* 2002. Vol. 126. P. 499–504. DOI:10.1067/mhn.2002.124474
3. House J. W, Wilkinson E. P. External auditory exostoses: evaluation and treatment // *Otolaryngol. Head Neck Surg.* 2008. Vol. 138. P. 672–678. DOI: 10.1016/j.otohns.2008.01.023
4. Kroon D. F, Lawson M. L, Derkay C. S, [et al.]. Surfer's ear: External auditory exostoses are more prevalent in cold water surfers // *Otolaryngol-Head Neck Surg.* 2002. Vol. 126. P. 499–504. DOI: 10.1067/mhn.2002.124474
5. Gorlina A. A. Cholesteatoma of the external ear canal and tympanic cavity associated with exostosis obstructing the external ear canal // *Вестн. оториноларингологии.* 1964. № 26. С. 92–93.
6. Michaels L. An epidermoid formation in the developing middle ear: possible source of cholesteatoma // *J. Otolaryngol.* 1986. Vol. 78, N 15. P. 169–174. DOI: 10.1016/0165-5876(88)90050-X
7. Хамгушкеева Н. Н., Аникин И. А., Бокучава Т. А., Ильин С. Н. Способ хирургической санации инфралабиринтной-апикальной холестеатомы пирамиды височной кости // *Рос. оториноларингология.* 2017. № 2(87). С. 98–103.
8. Хамгушкеева Н. Н., Аникин И. А., Ильин С. Н., Бокучава Т. А. Санация холестеатомы пирамиды височной кости в отохирургической практике // *Вестн. оториноларингологии.* 2017. № 6 (82). С. 24–27. DOI: 0.17116/otorino201782624-27
9. Аникин М. И., Канафьев Д. М., Аникин И. А., Бокучава Т. А. Холестеатома среднего уха (часть II): особенности клинической картины и диагностики (обзор литературных данных) // *Рос. оториноларингология.* 2016. № 4 (83). С. 82–86. DOI: 10.18692/1810-4800-2016-4-82-92.
10. Persaud R., Hajioff D., Trinidad A., Khemani S., Bhattacharyya M. N., Papadimitriou N., Kalan A. Bhattacharyya A.K. Evidence-based review of aetiopathogenic theories of congenital and acquired cholesteatoma // *The Journal Laryngology and Otology.* 2007. Vol. 121 (11). P. 1013–1019. DOI:10.1017/S0022215107000503
11. Gulya A. G., Minor L. B., Poe D. S. Glasscock-Shambaugh surgery of the ear. USA.: PMPH, 2010. 801 с.

REFERENCES

1. Babiyak V. I., Govorun M. I., Nakatis Ya. A. Otorinolaringologiya: rukovodstvo v dvukh tomakh [Otorhinolaryngology: a guide in two volumes. Chapter 2]. T. 2. SPb.: Piter, 2009:832 (in Russ.).
2. Kroon D. F, Lawson M. L, Derkay C.S. et al. Surfer's ear: External auditory exostoses are more prevalent in cold water surfers. *Otolaryngol-Head Neck Surg.* 2002;126:499-504. doi:10.1067/mhn.2002.124474
3. House J.W, Wilkinson E.P. External auditory exostoses: evaluation and treatment. *Otolaryngol. Head Neck Surg.* 2008;138:672-678. doi: 10.1016/j.otohns.2008.01.023
4. Kroon D.F, Lawson M.L, Derkay C.S. et al.: Surfer's ear: External auditory exostoses are more prevalent in cold water surfers. *Otolaryngol-Head Neck Surg.* 2002;126:499-504. doi: 10.1067/mhn.2002.124474
5. Gorlina A.A. Cholesteatoma of the external ear canal and tympanic cavity associated with exostosis obstructing the external ear canal. *Vestnik otorinolaringologii.* 1964;26:92-93.
6. Michaels L. An epidermoid formation in the developing middle ear: possible source of cholesteatoma. *J. Otolaryngol.*1986;78(15):169-174. doi: 10.1016/0165-5876(88)90050-X
7. Khamgushkeeva N. N., Anikin I. A., Bokuchava T. A., Il'in S. N. Sposob khirurgicheskoi sanatsii infralabirintnoi-apikal'noi kholesteatomy piramidy visochnoi kosti [The method of surgical sanation of infralabyrinthine-apical cholesteatoma of the petrous part of the temporal bone]. *Rossiiskaya otorinolaringologiya* [Russian Otorhinolaryngology]. 2017;2(87):98-103 (in Russ.).
8. Khamgushkeeva N. N., Anikin I. A., Il'in S. N., Bokuchava T. A. Canatsiya kholesteatomy piramidy visochnoi kosti v otokhirurgicheskoi praktike [Sanation of petrous bone cholesteatoma in the otosurgical practice]. *Vestnik otorhinolaringologii.* 2017;82 (6):24-27. doi: 0.17116/otorino201782624-27 (in Russ.).
9. Anikin M. I., Kanaf'ev D. M., Anikin I. A., Bokuchava T. A. Kholesteatoma srednego ukha (chast' II): osobennosti klinicheskoi kartiny i diagnostiki (obzor literaturnykh dannykh) [The middle ear cholesteatoma (part II): clinical features and diagnostics (literature review)]. *Rossiiskaya otorinolaringologiya* [Russian Otorhinolaryngology]. 2016;4 (83):82-86 (in Russian) doi: 10.18692/1810-4800-2016-4-82-92 (in Russ.).
10. Persaud R., Hajioff D., Trinidad A., Khemani S., Bhattacharyya M.N., Papadimitriou N., Kalan A., Bhattacharyya A.K. Evidence-based review of aetiopathogenic theories of congenital and acquired cholesteatoma. *The Journal Laryngology and Otology.* 2007; 121 (11):1013–1019. doi:10.1017/S0022215107000503
11. Gulya A.G. Glasscock-Shambaugh surgery of the ear / A.G.Gulya, L.B.Minor, D.S.Poe. USA.: PMPH, 2010:801.

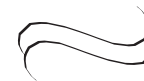

Аникин Игорь Анатольевич – доктор медицинских наук, профессор, руководитель отдела разработки и внедрения высокотехнологичных методов лечения, Санкт-Петербургский научно-исследовательский институт уха, горла, носа и речи Минздрава России (190013, Санкт-Петербург, Бронницкая ул., д. 9); тел. 8(812)-575-94-47; dr-anikin@mail.ru

Хамгушкеева Наталия Николаевна – научный сотрудник отдела разработки и внедрения высокотехнологичных методов лечения, Санкт-Петербургский научно-исследовательский институт уха, горла, носа и речи Минздрава России (190013, Санкт-Петербург, Бронницкая ул., д. 9); тел. 8(921)-779-76-22, e-mail: nataliyalor@gmail.com;

Igor' A. Anikin – MD, Professor, Head of the Department of Development and Implementation of High-Technology Treatment Methods of Saint Petersburg Research Institute of Ear, Throat, Nose and Speech, Ministry of Healthcare of Russia (Russia, 190013, Saint Petersburg, 9, Bronnitskaia str.); tel.: 8(812)-575-94-47, e-mail: dr-anikin@mail.ru

Nataliya N. Khamgushkeeva – research associate of the Department of Development and Implementation of High-Technology Treatment Methods of Saint Petersburg Research Institute of Ear, Throat, Nose and Speech, Ministry of Healthcare of Russia (Russia, 190013, Saint Petersburg, 9, Bronnitskaia str.); tel.: 8(921)-779-76-22, e-mail: nataliyalor@gmail.com



ПОСТТРАВМАТИЧЕСКАЯ РЕТРОФАРИНГЕАЛЬНАЯ ГЕМАТОМА: КЛИНИЧЕСКОЕ НАБЛЮДЕНИЕ

Инкина А. В., Мустафаев Д. М.

*Московский областной научно-исследовательский клинический институт
им. М. Ф. Владимирского, Москва, 129110, Россия
(Директор – проф., докт. мед. наук Д. Ю. Семенов)*

POST-INJURY RETROPHARYNGEAL HEMATOMA: A CASE STUDY

Inkina A. V., Mustafaev D. M.

*M. F. Vladimirovskiy Moscow Region Moscow Regional Scientific and Research
Clinical Institute, Moscow, 129110, Russia*

Авторы представляют случай из практики: редкое наблюдение обширной ретрофарингеальной гематомы. Причиной ретрофарингеальной гематомы была недиагностированная травма шейного отдела позвоночника с постепенным вовлечением в травматическую болезнь спинного мозга.

Ключевые слова: ретрофарингеальная гематома, травма, позвоночник.

Библиография: 3 источника.

The authors present a case study: a rare observation of extensive retropharyngeal hematoma. The cause of the retropharyngeal hematoma was an undiagnosed injury of the cervical region of vertebral column with a gradual involvement of the spinal cord in the traumatic disease.

Keywords: retropharyngeal hematoma, injury, spinal column.

Bibliography: 3 sources.

Ретрофарингеальная гематома (РФГ) – скопление крови в заглочном пространстве. Кровотечение в этом потенциально опасном пространстве может стать опасным для жизни из-за расширения превертебральных тканей от основания черепа до уровня бифуркации трахеи со сдавлением дыхательных путей [1].

Частота РФГ неизвестна, но считается, что она редка. Обзор зарубежной литературы в 2006 году выявил 27 случаев за 40-летний период [2]. Нами проведен обзор литературы за период с 2006 по настоящее время. В зарубежной литературе описано 47 случаев РФГ, из них 29 мужчин и 18 женщин. Возраст больных от 31–90 лет. Причинами РФГ явились: прием антикоагулянтов – 18 человек (38%); тупая травма шеи – 12 человек (26%); перелом шейного отдела позвоночника – 7 человек (15%); спонтанная – 7 человек (15%); ножевое ранение общей сонной артерии – 1 человек (2%); травматичная интубация – 1 человек (2%); катетеризация внутренней яремной вены – 1 человек (2%). Из указанных 47 пациентов у 8 (17%) выполнена трахеостомия или крикоконикотомия. Хирургическое лечение получили 6 человек (13%), из них в 1 случае выполнено трансоральное дренирование гематомы, у 5 человек – дренирование гематомы переднешейным доступом. Эмболизация приводящих сосудов произведена у

5 человек (11%). Умер 1 пациент (2%). В отечественной литературе случаев описания РФГ не найдено.

По данным литературы, зарегистрированная смертность составляет до 20% [3].

Частота РФГ после травм шейного отдела позвоночника была проанализирована до появления компьютерной томографии L. Penning [4], который доказал, что большие РФГ происходят главным образом при гиперэкстензионных травмах шейного отдела позвоночника с разрывом передней продольной связки и переломом тел С1–С4. В последовательной серии из 30 госпитализированных пациентов с переломом шейного отдела позвоночника 18 имели расширение позвоночного пространства мягких тканей из-за гематомы. В ретроспективном исследовании Al Eissa и соавторов из 343 пациентов с изолированными переломами С1–С2 обнаружили РФГ с обструкцией дыхательных путей в 4,9% [5].

РФГ условно можно разделить на посттравматические и спонтанные. Thomas и соавторы в своем обзоре литературы выявили, что наиболее распространенным фактором была закрытая травма шеи, которая стала причиной ретрофарингеальной гематомы в 11 случаев из 29 [6]. Причинами посттравматической РФГ также могут быть инородные тела пищеводных путей, катетериза-

ция внутренней яремной вены. Описаны также случаи развития РФГ после блокады звездчатого ганглия. Возможные ятрогенные причины включают инструментальное повреждение при проведении прямой ларингоскопии, эндотрахеальной интубации, эндоскопического исследования, а также операции на шейном отделе позвоночника [7]. Причиной спонтанных РФГ могут быть прием антикоагулянтов, приступы кашля, чихания, рвота, аневризма сонной артерии и коагулопатии.

Описаны различные механизмы, которые могут привести к травматической РФГ: 1) гиперэкстензия при травмах шеи, головы; автомобильные аварии, физические упражнения, включая йогу, гимнастику, стрельбу из лука и даже покраску потолка; 2) прямая травма задней стенки глотки инородным телом, при интубации, катеризации яремной вены или после хирургических вмешательств на шее. Предрасполагающие факторы включают пожилой возраст, сосудистые поражения и предшествующие деформации шейных позвонков [8].

Точный механизм формирования РФГ в настоящее время неясен, существует несколько потенциальных источников кровотечения: фактический перелом позвонков, разрыв передней продольной связки, разрыв длинной мышцы шеи или разрывы самих сосудов [9]. Кровотечение может происходить из спинномозговых ветвей позвоночных артерий, которые снабжают тела позвонков, из мышечных ветвей позвоночной артерии или восходящей шейной ветви нижней щитовидной артерии, которые питают глубокие мышцы шеи. Восходящая глоточная артерия также имеет множественные анастомозы, связанные с мышечными ветвями позвоночной артерии, восходящей шейной ветвью нижней щитовидной артерии и затылочными артериями. Сообщалось также о больших сосудах, таких как грудная аорта и щитошейный ствол [10].

При развитии спонтанной РФГ эпизоды кашля, чихания, напряжения и рвоты повышают венозное давление с развитием разрывов в области венозного сплетения. Пожилые пациенты имеют множественные факторы риска для развития РФГ, включая слабость соединительной ткани, наличие дегенеративных остеофитов, анкилозирующий спондилоартрит, а также прием антикоагулянтов [8].

Развитие заболевания нельзя назвать специфическим. Обычно начало острое, но бывает, что с момента заболевания до появления яркой клинической картины проходит несколько дней. Пациенты с ретрофарингеальной гематомой могут предъявлять жалобы на боль в шее, тризм, дисфонию, дисфагию, слюнотечение, кровохарканье и одышку. Пациент может принимать вынужден-

ное положение тела – обычно сидя с упором на руки для поддержки вспомогательной дыхательной мускулатуры. При пальпации иногда определяется инфильтрация шеи. При фарингоскопии обнаруживается выбухание задней стенки глотки без признаков источника кровотечения и обычно устанавливается предварительный диагноз инфекционного или опухолевого поражения. Обструкция дыхательных путей является ведущим клиническим симптомом. Классическим проявлением РФГ является «триада Каппа», которая включает компрессию трахеи и пищевода, рентгенологически – смещение трахеи кпереди и подкожные кровоподтеки на шее и в верхних отделах грудной клетки. При массивных РФГ кровопотеря может осложняться гиповолемическим шоком [9].

Осложнения РФГ возникают в результате сдавления окружающих органов, разрыва или инфицирования гематомы. Гематома может вызвать сдавление дыхательных путей, а ее разрыв может привести к асфиксии или аспирационной пневмонии. Следует помнить, что гематома является идеальной средой для развития инфекции. Возможно развитие остеомиелита шейных позвонков. Распространение инфекции с развитием медиастинита, гнойного перикардита, плеврита, пневмоторакса и эмпиемы плевры может угрожать жизни пациента. Возможно развитие сепсиса [3, 4, 7–9].

РФГ встречается редко, поэтому клинический диагноз часто затруднен. Из-за сложности ранней диагностики РФГ может быстро прогрессировать до компретации дыхательных путей. Первоначальный осмотр включает оценку частоты пульса пациента, частоты дыхания, температуры, артериального давления и показаний пульсовой оксиметрии. Эндоскопический осмотр позволяет объективно оценить проходимость дыхательных путей [4–8].

Основным методом диагностики является рентгенологическое исследование (боковая рентгенография или КТ шеи), а также МРТ. Знание нормальной толщины превертебральных мягких тканей полезно для обнаружения РФГ. Утолщение превертебральных тканей должно быть сопоставимо с клиническими данными. Боковой рентгеновский снимок шеи представляет собой простой и полезный инструмент для оценки состояния превертебральных мягких тканей. Науq и соавторы проанализировали 131 латеральную рентгенограмму мягких тканей шеи в разных возрастных группах, из которых 86 рентгенограмм были нормальными. В этом исследовании средняя толщина в области превертебральных тканей составляла от $6,2 \pm 3,0$ мм у младенца до $3,7 \pm 1,0$ мм у взрослых [11]. Rojas и соавт. сообщали, что верхние пределы нормального диапазона толщи-



ны превертебральных мягких тканей при мультиспиральном КТ-исследовании составляли соответственно 8,5, 6, 7, 18 и 18 мм на уровне С1, С2, С3, С6 и С7 соответственно [12]. Увеличение этих размеров указывает на утолщение ретрофарингеального пространства. Кроме того, КТ и МРТ позволяют выявить состояние продуктов крови на разных этапах эволюции, свойства сигнала которых изменяются в течение времени, и соответственно можно судить о давности гематомы. Ретрофарингеальный абсцесс можно рассматривать в качестве дифференциального диагноза. Клинические и лабораторные данные, такие как лихорадка, лейкоцитоз и повышенная СОЭ, говорят в пользу инфекционного поражения. В случае ухудшения состояния пациента ангиография может выявить источник кровотечения.

Лечение РФГ требует быстрого междисциплинарного подхода. Обеспечение адекватного воздухопроектирования является первым шагом и должно быть обеспечено до начала любого хирургического вмешательства. РФГ может исказить анатомию верхних дыхательных путей, что затрудняет визуализацию просвета. Оротрахеальная интубация может быть сложной, особенно при наличии перелома шейного отдела позвоночника. Следует также помнить, что интубация имеет риск перфорации гематомы. При ожидании сложной интубации безусловно показана трахеостомия. В случае нижних цервикомедиастинальных гематом трахеостомия может не решить проблему адекватной вентиляции, поскольку обструкция находится ниже уровня трахеостомы. Для достижения нижнего уровня стеноза может потребоваться удлиненная трахеотомическая трубка. К альтернативным методам относятся интубация под эндоскопическим контролем, чрескожная транс-трахеальная ИВЛ и крикоконикотомия. После восстановления проходимости дыхательных путей доступны два варианта лечения: активная хирургическая тактика и наблюдение. Некоторые авторы считают, что хирургическое лечение не имеет преимуществ перед консервативным лечением и чревато повышенным риском инфицирования окружающих тканей. Большинство авторов считает, что пациентов с небольшими стабильными РФГ нужно лечить консервативно с повторной оценкой размера гематомы с помощью эндоскопического обследования, КТ или МРТ. Наблюдение рекомендуется до разрешения гематомы. В литературе дискутируется вопрос относительно использования стероидов или профилактических антибиотиков у пациентов с РФГ [13, 14].

Гематома обычно разрешается самостоятельно, однако это может занять четыре и больше недель. В случаях развития РФГ на фоне приема антикоагулянтов используют витамин К, либо

комбинацию витамина К и свежей замороженной плазмы (FFP), либо концентрат протромбинового комплекса (PCC). Британский комитет по стандартам в гематологии рекомендует отмену антикоагулянтов с использованием концентрата протромбинового комплекса и витамина К. При больших, прогрессирующих РФГ, а также тех, которые не уменьшаются на фоне лечения, показано хирургическое дренирование. Вскрытие РФГ возможно двумя путями: через полость рта и наружным доступом через шею. Трансоральным доступом не всегда удается достичь адекватного дренирования гематомы, поэтому предпочтительным является переднешейный доступ с возможной ревизией заднего средостения. После эвакуации гематомы и достижения гемостаза рану дренируют. В исключительных случаях может потребоваться торакотомия. Возможно также выполнение ангиографии с эмболизацией приводящего сосуда [14].

Приводим случай из практики: редкое наблюдение обширной посттравматической ретрофарингеальной гематомы с летальным исходом.

Пациент Ф., 62 лет, житель Московской области, 15.10.2017 обратился в приемное отделение городской больницы по месту жительства с жалобами на дискомфорт в области шеи, затруднение глотания, гнусавость, незначительное затруднение дыхания. В анамнезе отмечал падение с лестницы накануне обращения. При осмотре в приемном отделении – пациент в сознании, неврологической симптоматики нет, дыхание свободное, отмечаются гнусавость, охриплость легкой степени. Мягкие ткани шеи визуально не изменены. При фарингоскопии имеется выбухание задней стенки рото- и гортаноглотки. При пункции инфильтрата получено геморрагическое отделяемое. Выполнена компьютерная томография шеи: костно-деструктивных изменений не определяется. На уровне исследования отмечается мягкотканное образование с достаточно ровными контурами, неоднородной структуры, занимающее практически все заглочное пространство, спускающееся в заднее средостение, вдоль пищевода, оттесняющее окружающие ткани, деформирующее гортань и трахею. Заключение: КТ-признаки могут соответствовать объемному образованию заглочного пространства, формирующему абсцессу заглочного пространства (рис. 1). Пациент от предложенной госпитализации категорически отказался. Получен отказ в письменной форме. На следующий день пациент с явлениями выраженной дыхательной недостаточности бригадой скорой медицинской помощи доставлен в приемное отделение по месту жительства, сразу госпитализирован в отделение реанимации. Попытки интубации трахеи в связи с выраженным отеком и смещением гортани

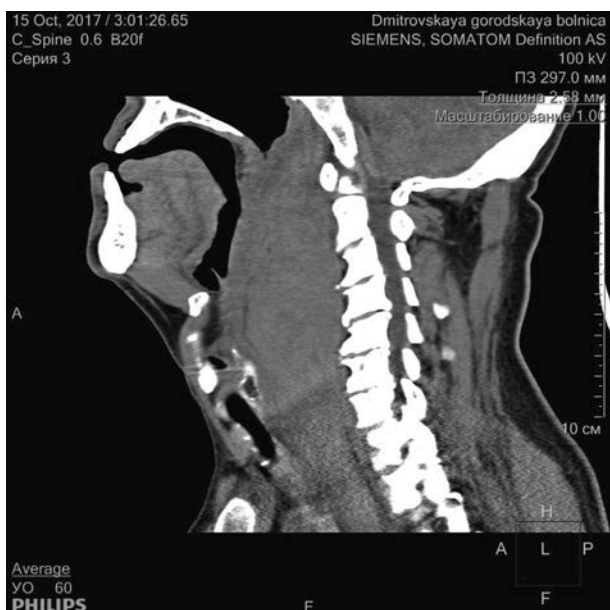

Рис. 1. Компьютерная томография шеи от 15.10.2018: отмечается мягкотканное образование с достаточно ровными контурами, неоднородной структуры, занимающее практически все заглочное пространство, спускающееся в заднее средостение, вдоль пищевода, оттесняющее окружающие ткани, деформирующее гортань и трахею.

были неудачными, и пациенту была выполнена экстренная крикоконикотомия, через которую установлена интубационная трубка, начата ИВЛ. Объективно: уровень сознания – кома II. Шея диффузно увеличена в объеме, при этом подкожной эмфиземы, крепитации не определяется. При фарингоскопии: задняя стенка рото- и гортаноглотки резко выбухает. Общий анализ крови от 16.10.2017: лейкоциты – $58,42 \times 10^9/\text{л}$, эритроциты – $4,25 \times 10^{12}/\text{л}$, гемоглобин – 122 г/л, тромбоциты – $770 \times 10^9/\text{л}$, лимфоциты – $14,4 \times 10^9/\text{л}$, моноциты – $28,82 \times 10^9/\text{л}$, нейтрофилы – $15,2 \times 10^9/\text{л}$. Биохимический анализ крови от 16.10.2017: амилаза – 50 ЕД/л, АЛТ – 100,1 ЕД/л, АСТ – 129,0 ЕД/л, мочевины – 21,0 ммоль/л, билирубин общий – 14,9 мкмоль/л, билирубин прямой – 7,4 мкмоль/л, общий белок – 43,8 г/л, глюкоза 8,0 ммоль/л.

16.10.2017 совместно с оториноларингологом из ГБУЗ МО МОНИКИ им. М. Ф. Владимирского выполнена операция – ревизия и дренирование клетчаточных пространств шеи и заднего средостения шейным доступом. В ходе хирургического вмешательства вскрыта обширная гематома ретрофарингеального пространства с распространением в заднее средостение, получено около 700 мл сформировавшихся кровяных сгустков. При ревизии источника кровотечения не выявлено. Рана дренирована двупросветными дренажами, туго тампонирована марлевой турундой.

Общий анализ крови от 18.10.17: лейкоциты – $61,14 \times 10^9/\text{л}$, эритроциты – $2,76 \times 10^{12}/\text{л}$, гемоглобин – 79 г/л, тромбоциты – $1521 \times 10^9/\text{л}$.

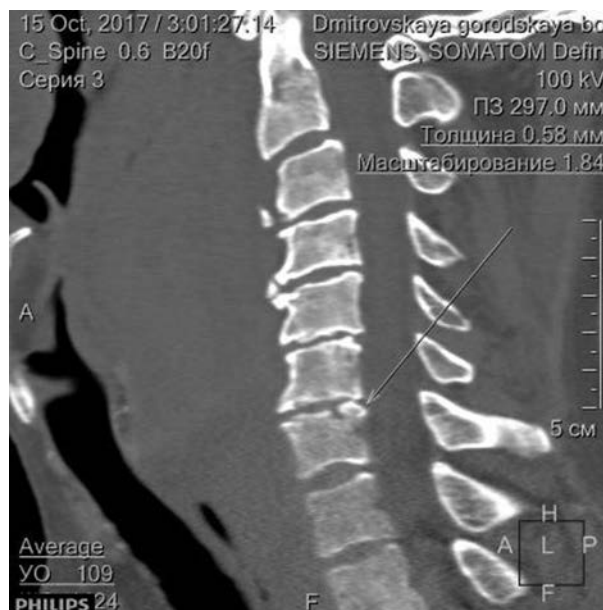

Рис. 2. Компьютерная томография шеи от 15.10.2018 (пересмотр): имеется краевой перелом верхних отделов С7 без смещения.

Общий анализ крови от 19.10.17: лейкоциты – $53,54 \times 10^9/\text{л}$, эритроциты – $2,68 \times 10^{12}/\text{л}$, гемоглобин – 75 г/л, тромбоциты – $1372 \times 10^9/\text{л}$.

Несмотря на проводимую гемостатическую, антибактериальную терапию, отмечалось умеренное кровотечение по дренажам, на фоне нарастающего отека ствола головного мозга пациент 19.10.2017 скончался.

Патоморфологический диагноз: основной – закрытый разрыв межпозвоночного диска между С6 и С7 с разрывом передней продольной связки позвоночника, массивным кровоизлиянием в прилежащие мягкие ткани шеи с формированием гематомы, распространением кровоизлияния в клетчатку средостения, кровоизлиянием над твердой мозговой оболочкой спинного мозга в шейном отделе. Осложнение – восходящий отек спинного мозга, отек ствола головного мозга.

Снимки компьютерной томографии шеи от 15.10.17 были пересмотрены лучевыми диагностами ГБУЗ МО МОНИКИ им. М. Ф. Владимирского: ограниченная ретрофарингеальная гематома неоднородной плотности. Висцеральные органы смещены кпереди с сужением просвета гортани, особенно на уровне надскладкового отдела и верхних отделов пищевода. Имеется краевой перелом верхних отделов С7 без смещения. Выраженные признаки остеохондроза шейного отдела позвоночника. Не исключаются переломы массивных передних остеофитов. Сосудистое пространство смещено латерально, плохо дифференцируется. Оценить возможный источник кровотечения по безконтрастному исследованию не представляется возможным.

Анализы пациента также консультированы гематологом ГБУЗ МО МОНИКИ им.



М. Ф. Владимирского. Заключение: судя по увеличению лейкоцитарных и тромбоцитарных ростков, у пациента имело место недиагностированное миелопролиферативное заболевание.

На наш взгляд, причиной ретрофарингеальной гематомы была недиагностированная травма шейного отдела позвоночника с постепенным вовлечением в травматическую болезнь спинного

мозга. Неверная интерпретация симптомов повреждения, трудность в трактовке лучевых методов исследования и несвоевременное обращение больного за помощью – основные причины диагностических ошибок. Возможной причиной продолжающегося кровотечения после хирургического вмешательства явилось миелодиспластическое заболевание крови.

ЛИТЕРАТУРА

1. Dedouit F., Grill S., Guilbeau-Frugier C., Savall F., Rouge D., Telmon N. Retropharyngeal hematoma secondary to cervical spine surgery: report of one fatal case // *J Forensic Sci.* 2014. Vol. 59(5). P. 1427–1431. <https://doi.org/10.1111/1556-4029.12518>
2. Higa K., Hirata K., Hirota K., Nitahara K., Shono S. Retropharyngeal hematoma after stellate ganglion block: analysis of 27 patients reported in the literature // *Anesthesiology.* 2006. Vol. 105(6). P. 1238–1245. <https://doi.org/10.1097/00000542-200612000-00024>
3. Paleri V., Maroju R. S., Ali M. S., Ruckley R. W. Spontaneous retro- and parapharyngeal haematoma caused by intra-thyroid bleed // *The Journal of Laryngology & Otology.* 2002. Vol. 116. P. 854–858. <https://doi.org/10.1258/00222150260293727>
4. Penning L. Prevertebral hematoma in cervical spine injury: incidence and etiologic significance // *AJR Am J Roentgenol.* 1981. Vol. 136. P. 553–561. <https://doi.org/10.2214/ajr.136.3.553>
5. Al Eissa S., Reed J. G., Kortbeek J. B., Salo P. T. Airway compromise secondary to upper cervical spine injury // *J. Trauma.* 2009. Vol. 67. P. 692–696. <https://doi.org/10.1097/ta.0b013e31818a5d02>
6. Thomas M. D., Torres A., Garcia-Polo J., Gavilan C. Life-threatening cervico-mediastinal haematoma after carotid sinus massage // *J. Laryngol Otol.* 1991. Vol. 105(5). P. 381–383. <https://doi.org/10.1017/s0022215100116068>
7. Ha D.H., Oh S.K. Cervical prevertebral hematoma – a rare complication of acupuncture therapy: a case report // *J. Korean Soc. Spine Surg.* 2009. Vol. 16. P. 290–293. <https://doi.org/10.4184/jkss.2009.16.4.290>
8. Senthuran S., Lim S., Gunning K.E. Life-threatening airway obstruction caused by a retropharyngeal haematoma // *Anaesthesia.* 1999. Vol. 54. P. 674–678. <https://doi.org/10.1046/j.1365-2044.1999.00890>
9. O'Donnell J. J., Birkinshaw R., Harte B. Mechanical airway obstruction secondary to retropharyngeal haematoma // *Eur J Emerg Med.* 1997. Vol. 4. P. 166–168. <https://doi.org/10.1097/00063110-199709000-00010>
10. Van Velde R., Sars P. R., Olsman J. G., Van De Hoeven H. Traumatic retropharyngeal haematoma treated by embolization of the thyrocervical trunk // *Eur J Emerg Med.* 2002. N 9. P. 159–161. <https://doi.org/10.1097/00063110-200206000-00011>
11. Haug R. H., Wible R. T., Lieberman J. Measurement standards for the prevertebral region in the lateral soft-tissue radiograph of the neck // *J. Oral Maxillofac Surg.* 1991. Vol. 49, N 11. P. 1149–1151. [https://doi.org/10.1016/0278-2391\(91\)90405-b](https://doi.org/10.1016/0278-2391(91)90405-b)
12. Rojas C. A., Vermess D., Bertozzi J. C., Whitlow J., Guidi C., Martinez C. R. Normal thickness and appearance of the prevertebral soft tissues on multidetector CT // *AJNR Am J Neuroradiol.* 2008. Vol. 30, N 1. P. 136–141. <https://doi.org/10.3174/ajnr.a1307>
13. Bloom D. C., Haegen T., Keefe M. A. Anticoagulation and spontaneous retropharyngeal haematoma // *Journal of Emergency Medicine.* 2003. Vol. 24. P. 389–394. [https://doi.org/10.1016/s0736-4679\(03\)00035-0](https://doi.org/10.1016/s0736-4679(03)00035-0)
14. Baglin T., Kelling D., Watson H. British Committee for Standards in Haematology. Guidelines on oral anticoagulation (warfarin): third edition – 2005 update // *British Journal of Haematology.* 2006. Vol. 132. P. 277–285. <https://doi.org/10.1111/j.1365-2141.2005.05856>

REFERENCES

1. Dedouit F., Grill S., Guilbeau-Frugier C., Savall F., Rouge D., Telmon N. Retropharyngeal hematoma secondary to cervical spine surgery: report of one fatal case. *J Forensic Sci.* 2014;59(5):1427-1431. <https://doi.org/10.1111/1556-4029.12518>
2. Higa K., Hirata K., Hirota K., Nitahara K., Shono S. Retropharyngeal hematoma after stellate ganglion block: analysis of 27 patients reported in the literature. *Anesthesiology.* 2006;105(6):1238-45. <https://doi.org/10.1097/00000542-200612000-00024>
3. Paleri V., Maroju R.S., Ali M.S., Ruckley R.W. Spontaneous retro- and parapharyngeal haematoma caused by intra-thyroid bleed. *The Journal of Laryngology & Otology.* 2002; 116: 854-8. <https://doi.org/10.1258/00222150260293727>
4. Penning L. Prevertebral hematoma in cervical spine injury: incidence and etiologic significance. *AJR Am J Roentgenol.* 1981;136:553-561. <https://doi.org/10.2214/ajr.136.3.553>
5. Al Eissa S., Reed J.G., Kortbeek J.B., Salo P.T. Airway compromise secondary to upper cervical spine injury. *J. Trauma.* 2009;67: 692-696. <https://doi.org/10.1097/ta.0b013e31818a5d02>
6. Thomas M.D., Torres A., Garcia-Polo J., Gavilan C. Life-threatening cervico-mediastinal haematoma after carotid sinus massage. *J. Laryngol Otol.* 1991;105(5):381-3. <https://doi.org/10.1017/s0022215100116068>
7. Ha D.H., Oh S.K. Cervical prevertebral hematoma – a rare complication of acupuncture therapy: a case report. *J. Korean Soc. Spine Surg.* 2009;16:290-293. <https://doi.org/10.4184/jkss.2009.16.4.290>
8. Senthuran S., Lim S., Gunning K.E. Life-threatening airway obstruction caused by a retropharyngeal haematoma. *Anaesthesia.* 1999;54:674-678. <https://doi.org/10.1046/j.1365-2044.1999.00890>
9. O'Donnell J.J., Birkinshaw R., Harte B. Mechanical airway obstruction secondary to retropharyngeal haematoma. *Eur J Emerg Med.* 1997;4:166-8. <https://doi.org/10.1097/00063110-199709000-00010>



10. Van Velde R., Sars P. R., Olsman J.G., Van De Hoeven H. Traumatic retropharyngeal haematoma treated by embolization of the thyrocervical trunk. *Eur J Emerg Med.* 2002;9:159-161. <https://doi.org/10.1097/00063110-200206000-00011>.
11. Haug R. H., Wible R. T., Lieberman J. Measurement standards for the prevertebral region in the lateral soft-tissue radiograph of the neck. *J. Oral Maxillofac Surg.* 1991;49(11):1149-1151. [https://doi.org/10.1016/0278-2391\(91\)90405-b](https://doi.org/10.1016/0278-2391(91)90405-b).
12. Rojas C. A., Vermess D., Bertozzi J. C., Whitlow J., Guidi C., Martinez C.R. Normal thickness and appearance of the prevertebral soft tissues on multidetector CT. *AJNR Am J Neuroradiol.* 2008;30(1):136-141. <https://doi.org/10.3174/ajnr.a1307>.
13. Bloom D.C., Haegen T., Keefe M.A. Anticoagulation and spontaneous retropharyngeal haematoma. *Journal of Emergency Medicine.* 2003;24:389-394. [https://doi.org/10.1016/s0736-4679\(03\)00035-0](https://doi.org/10.1016/s0736-4679(03)00035-0).
14. Baglin T., Kelling D., Watson H. British Committee for Standards in Haematology. Guidelines on oral anticoagulation (warfarin): third edition – 2005 update. *British Journal of Haematology.* 2006;132:277–85. <https://doi.org/10.1111/j.1365-2141.2005.05856>.

Инкина Анна Васильевна – кандидат медицинских наук, научный сотрудник отделения оториноларингологии, Московский областной научно-исследовательский клинический институт им. М. Ф. Владимирского (Россия, 129110, Москва, ул. Щепкина, д. 61/2); тел.: 8 (495) 631-08-01, 8 (916) 805-25-22, e-mail: larynx07@rambler.ru

Мустафаев Джаваншир Мамед оглы – кандидат медицинских наук, старший научный сотрудник отделения оториноларингологии, Московский областной научно-исследовательский клинический институт им. М. Ф. Владимирского (129110, Москва, ул. Щепкина, д. 61/2); тел.: 8 (495) 631-08-01; 8 (926) 564-35-93, e-mail: mjavanshir@mail.ru

Anna V. Inkina – MD Candidate, research of ENT Department, M. F. Vladimirovskiy Moscow Region Moscow Regional Scientific and Research Clinical Institute (Russia, 129110, Moscow, 61/2, Shchepkina str.); tel.: 8(495)631-08-01, 8(916)805-25-22, e-mail: larynx07@rambler.ru
Dzhavanshir M. o. Mustafaev – MD Candidate, senior research associate of ENT Department, M. F. Vladimirovskiy Moscow Region Moscow Regional Scientific and Research Clinical Institute (Russia, 129110, Moscow, 61/2, Shchepkina str.), tel.: 8(495)631-08-01, 8(926) 564-35-93, e-mail: mjavanshir@mail.ru



КОМБИНИРОВАННАЯ ТЕХНИКА В ХИРУРГИИ ХОЛЕСТЕАТОМЫ С ИНФРАЛАБИРИНТНЫМ И ИНФРАЛАБИРИНТНЫМ АПИКАЛЬНЫМ РАСПРОСТРАНЕНИЕМ: СРАВНЕНИЕ ДВУХ КЛИНИЧЕСКИХ СЛУЧАЕВ

Диаб Х. М.^{1,2}, Дайхес Н. А.^{1,2}, Пашчина О. А.¹, Зухба А. Г.¹, Панина О. С.¹

¹ Научно-клинический центр оториноларингологии Федерального медико-биологического агентства России, Москва, 123182, Россия
(Директор – член-корр. РАН, проф. Н. А. Дайхес)

Российский национальный исследовательский медицинский университет им. Н. И. Пирогова Минздрава России, Москва, 117997, Россия
(Заведующий кафедрой оториноларингологии – член-корр. РАН, заслуженный деятель науки, проф. М. Р. Богомильский)

A COMBINED APPROACH IN THE SURGERY OF INFRA-LABYRINTHINE AND INFRA-LABYRINTHINE APICAL CHOLESTEATOMA: THE COMPARISON OF TWO CLINICAL CASES

Diab Kh. M.^{1,2}, Daikhes N. A.^{1,2}, Pashchinina O. A.¹, Zukhba A. G.¹, Panina O. S.¹

¹ Clinical Research Centre of Otorhinolaryngology,
Federal Medico-Biological Agency of Russia, Moscow, 123182, Russia

² Pirogov Russian National Research Medical University,
Ministry of Healthcare of Russia, Moscow, 117997, Russia

Инфралабиринтная и инфралабиринтно-апикальная холестеатома – достаточно редко встречаемая патология, которая представляет сложность для хирургического лечения из-за особенностей расположения в труднодоступной зоне между улиткой, внутренней сонной артерией, луковицей яремной вены, вентролатеральной стороной основания мозга. В статье представлен краткий обзор литературы, освещающей современные подходы к ее лечению, описано и выполнено сравнение проведенного хирургического лечения в двух клинических случаях. В обоих была использована комбинированная техника (микрохирургическая с эндоскопической ассистенцией) с применением разных доступов с учетом клинических и анатомических особенностей каждого пациента. Особое внимание уделено возможностям комбинированных подходов в санации височной кости при холестеатомах данной локализации.

Ключевые слова: холестеатома пирамиды височной кости, инфралабиринтная холестеатома, комбинированная техника.

Библиография: 18 источников.

Infra-labyrinthine and infra-labyrinthine apical cholesteatoma is quite a rare pathology which poses difficulty for surgical treatment due to its specific location in a difficult-to-access area between the cochlea, internal carotid artery, bulb of jugular vein, ventral-lateral side of the brainstem. The article presents a brief literature review covering the present-day approaches to its treatment, and provides a description and comparison of two clinical cases of surgical treatment. In both cases we used a combined technique (microsurgical with endoscopic assistance), performing various approaches in consideration of clinical and anatomical features of each patient. Special attention is paid to the possibilities of combined approaches in the temporal bone sanitation in this localization of cholesteatoma.

Keywords: petrous bone cholesteatoma, infra-labyrinthine cholesteatoma, combined approach.

Bibliography: 18 sources.

Холестеатома пирамиды височной кости представляет из себя эпидермальную кисту, которая является результатом бесконтрольного роста ороговевающего плоскоклеточного эпителия и занимает каменистую часть височной кости [1,

2]. Частота встречаемости составляет 4–9% от всех патологических образований данной локализации [1–3].

Существует несколько современных классификаций холестеатомы пирамиды височной ко-



сти в зависимости от расположения процесса и объемов поражения. Наиболее детальными и актуальными являются классификации D. Moffat и W. Smith от 2008 г. и модификация M. Sanna от 2011 г. [4, 5]. Соответственно этим классификациям инфралабиринтная холестеатома локализуется в гипотимпануме, может распространяться: вперед по инфралабиринтному ячеистому тракту к вертикальному отделу внутренней сонной артерии (ВСА), подвисочной ямке; сзади к сигмовидному синусу и задней черепной ямке; медиально доходить до внутреннего слухового прохода и нижних отделов ската; вниз до луковицы яремной вены (ЛЯВ). Часто вовлекает в процесс нижние черепно-мозговые нервы (IX/X/XI). Инфралабиринтная апикальная холестеатома отличается от предыдущего класса значительными повреждениями передних отделов вершины пирамиды с вовлечением горизонтального отдела ВСА, ската в верхних и средних отделах, клиновидной пазухи, крайне редко – носоглотки.

Проблема хирургического лечения данной патологии заключается в близости к основанию черепа и жизненно важным анатомическим структурам, возможности развития тяжелых вне- и внутримозговых осложнений (пареза лицевого нерва, менингита, экстра-, субдурального абсцесса, субарахноидального кровотечения, синус-тромбоза, поражения сосудисто-нервных образований, мостомозжечкового угла), склонностью к рецидивированию процесса [1–3, 6]. При проведении хирургического лечения с неполной санацией матрикс холестеатомы приобретает более агрессивную характеристику, повышается его пролиферативная активность, что сопровождается активной деструкцией костных структур, остеитом [3, 7].

Выбор хирургической тактики обусловлен на локализацией и распространенностью процесса, предоперационным уровнем слуха, функцией лицевого нерва и анатомическими особенностями ВСА, ЛЯВ. Необходимость создания доступов с хорошей визуализацией и возможностью манипуляций в трудно доступных зонах в большинстве случаев диктует проведение хирургических вмешательств большого объема с удалением здоровой костной ткани, диссекцией и обнажением, а в некоторых случаях и с перемещением анатомических структур.

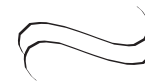Разработка доступов к инфралабиринтной зоне, вертикальной и горизонтальной частям внутренней сонной артерии имеет длительную историю. В 1976 году House и Hitzelberger был предложен способ хирургической санации инфралабиринтной апикальной холестеатомы, включающий удаление улитки с расширением доступа к вершине пирамиды височной кости и транслокацией лицевого нерва [8]. В классической редакции наружный слуховой проход (НСП)

и структуры среднего уха остаются нетронутыми, что может привести к развитию рецидива холестеатомы из-за неполной санации процесса.

Другим часто используемым доступом является *transotic approach*, описанный Fish в 1978 году [9]. При этом доступе удаляются наружный слуховой проход и структуры среднего уха, проводятся расширенная мастоидэктомия без транслокации лицевого нерва, вскрытие полукружных каналов (за исключением передней части ампул верхнего и латерального полукружных каналов), удаление улитки, синусов гипотимпанума и инфралабиринтного клеточного тракта до вершины пирамиды височной кости с завершением операции облитерацией образованной полости и закрытием наружного слухового прохода наглухо. Недостатками данной методики являются: высокий риск травмы внутреннего слухового прохода, избыточная агрессивность – удаление полукружных каналов при условии отсутствия в них холестеатомного процесса.

Mario Sanna предложил модификацию классического транскохлеарного доступа, комбинируя удаление задней стенки наружного слухового прохода, структур среднего уха, улитки и транслокацию лицевого нерва (тип А) [10]. Это хирургическое решение суммировало лучшие стороны выше описанных методик, предоставив большие возможности для свободных манипуляций в передних отделах пирамиды, контроль в области вертикальной и горизонтальной частей ВСА, при необходимости – хорошую визуализацию вентральной поверхности основания мозга после вскрытия твердой мозговой оболочки. Однако данная методика в основном применима у пациентов с большой протяженностью процесса, глубокой хронической сенсоневральной тугоухостью или с фистулой улитки по данным КТ-исследования, парезом лицевого нерва. Перемещение протяженного участка обнаженного лицевого нерва из его костного канала в большинстве случаев вызывает постоперационный парез лицевого нерва в связи с ишемией нерва, вследствие снижения кровотока по глубокой каменистой артерии, кровоснабжающей коленчатый ганглий [11]. Хорошие послеоперационные результаты (III степень пареза по шкале House-Brackmann) при транслокации лицевого нерва назад достигаются лишь в 70% случаев; отличные результаты (I–II степень пареза) при транслокации лицевого нерва вперед – в 94% [12]. В оставшихся случаях наблюдается более грубый функциональный дефект. Поэтому выбор этой хирургической тактики предпочтителен у пациентов с парезом лицевого нерва не менее III степени на дооперационном этапе.

Fish описал несколько доступов к подвисочной ямке для наиболее удобного подхода к экс-



традуральной патологии, вовлекающей яремное отверстие, верхушку пирамиды, область среднего ската [13]. Наиболее используемы в хирургии уха инфратемпоральные доступы типов А и В. Инфратемпоральный доступ тип В может производиться как самостоятельно при инфралабиринтной холестеатоме с нормальной функцией лицевого нерва, так и в комбинации с модифицированным доступом с удалением улитки тип А по Sanna при сопутствующем парезе лицевого нерва. В последнем случае такая комбинация носит название модифицированного транскохлеарного подхода типа В по Sanna [2].

Методами исключения являются субтотальная, тотальная петрозэктомия, расширенная лабиринтэктомия с обнажением сигмовидного синуса, твердой мозговой оболочки средней черепной ямки на всем протяжении [1, 9, 15]. Отсутствие распространения холестеатомного матрикса в проекции заднего лабиринта и задние отделы внутреннего слухового прохода перевешивают возрастающий риск ликвореи, повреждения сигмовидного синуса, непосредственную травму лицевого нерва с возможным развитием паралича мимической мускулатуры при выполнении этих хирургических маневров. Такой объем операций возможен при массивных холестеатомах, когда другие хирургические возможности исчерпаны.

В большинстве случаев при выполнении операций таких объемов вариантом выбора окончания вмешательства является слепое закрытие наружного слухового прохода [14]. Закрытие наружного слухового прохода *cul-de-sac* и облитерация трепанационной полости аутожиром или мышцей защищает важные анатомические структуры вскрытой височной кости, несомненно имеет преимущество в легкости послеоперационного ведения, однако может скрывать рецидив холестеатомы, поэтому требует ежегодного контроля МРТ в *pop-EPI DWI*-режиме как минимум в течение первых 5 лет после операции.

Несмотря на то что имеются различные доступы для хирургического лечения данной патологии, на сегодняшний день остается актуальной разработка более щадящих методик хирургического лечения с учетом минимизации травмы жизненно важных структур и одновременной полноценной санацией процесса.

Далее мы приведем описание двух клинических случаев инфралабиринтной и инфралабиринтной апикальной холестеатомы с распространением в область ската соответственно и сравнение использованной хирургической тактики.

Клинический случай 1. Пациент Ш., 22 года, госпитализирован в отделение заболеваний уха ФГБУ «Научно-клинический центр оториноларингологии» ФМБА России с жалобами на сни-

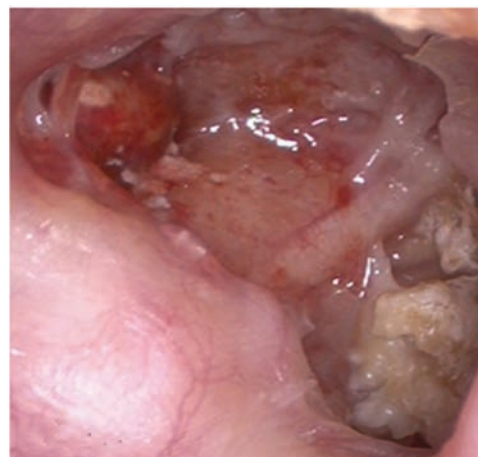

Рис. 1. Эндоскопия пациента Ш. до операции.

жение слуха на оба уха. Со слов пациента, болен хроническим двусторонним гнойным средним отитом на протяжении 10 лет. Выполнялось неоднократное хирургическое лечение на обоих ушах. В послеоперационном периоде отмечал незначительное улучшение слуха на левом ухе, отсутствие выделений; справа периодически беспокоит оторея. Направлен для хирургического лечения правого уха.

Status localis. AD: справа в заушной области имеется послеоперационный рубец, без воспалительных явлений. При отомикроскопии полость после санлирующей операции эпидермизирована частично, заполнена грануляциями, неотимпанальная мембрана практически отсутствует (сохранен ободок в переднем отделе), в барабанном отделе послеоперационной полости визуализируется холестеатомный матрикс (рис. 1). Спонтанного нистагма нет. Функции других ЧМН без особенностей.

На тональной пороговой аудиометрии при поступлении: справа кондуктивная тугоухость II степени с КВИ до 40 дБ, слева смешанная тугоухость I степени с КВИ на низких частотах до 15 дБ.

На КТ височных костей (рис. 2): AD – мягкотканый субстрат выстилает послеоперационную полость, распространяется под улитку.

Пациенту Ш. проведена повторная санлирующая операция на правом ухе. Особенности операции (рис. 3): послеоперационная полость сформирована патологически, края неровные, мастоидальный отдел заполнен фиброзно-рубцовой тканью с включениями кист, гноем. «Шпора» высокая, по ходу удаления фиброзно-рубцовой ткани на уровне антрума выявлена резидуальная холестеатома, распространяющаяся далее на весь тимпанальный отдел. Открыт тимпанальный отдел. Борами произведено сглаживание костных неровностей трепанационной полости. Обнаружен дефект крыши барабанной полости 4×4 мм, твердая мозговая оболочка без повреж-

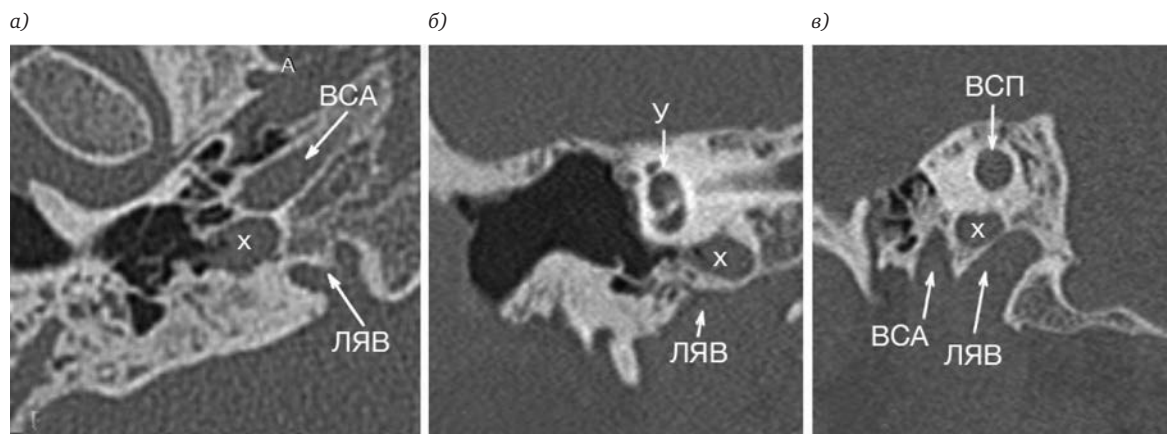


Рис. 2. КТ височных костей пациента Ш. до операции: а – аксиальный срез; б – сагиттальный срез; в – коронарный срез. X – холестеатомные массы; ВСА – внутренняя сонная артерия; ЛЯВ – луковича яремной вены; ПОП – послеоперационная полость, заполненная холестеатомой; У – улитка; ВСП – внутренний слуховой проход.

дений, не изменена. Слуховые косточки отсутствуют. Окна лабиринта под рубцовой тканью. Медиальная стенка барабанной полости покрыта видоизмененной слизистой оболочкой (мукозит II–III степени), которая по ходу операции иссечена.

Обнаружено распространение холестеатомных масс под улитку. Костная капсула улитки истончена алмазными борами. Обнаружена деструкция костной ткани между стенкой ВСА и ЛЯВ. Латеральная костная стенка ВСА в вертикальном отделе отсутствует. Под улиткой имеется полость, заполненная холестеатомой. При помощи эндоскопической техники оптика Karl Storz 2,7 мм 0° и 30° произведено удаление холестеатомы из обнаруженной полости, санированы инфралабиринтные, перикаротидные, апикальные клеточные тракты. Освобождены от рубцовой ткани окна лабиринта. Область ниши окна преддверия, окна улитки в норме. Подножная пластинка целая, подвижная. Движение между окнами сохранено. Лицевой нерв в костном канале.

Далее проведена реконструкция анатомических структур и звукопроводящей системы: по ходу лицевого нерва уложены пластинки аутохряща для увеличения высоты тимпанальной полости. Аутохрящевая колумелла установлена на подножную пластинку стремени, фиксирована к ней проксимальным концом; аутофасция и аутонадкостница уложены в передних отделах по технике underlay, в задних отделах аутофасция разложена на уровне шпоры и горизонтального полукруглого канала на пластинки аутохряща. Поверх расправлена и уложена отсепарованная кожа наружного слухового прохода. Для дальнейшей эпидермизации операционной полости выполнена Т-образная пластика кожи наружного слухового прохода. Выполнена тампонада турундой с лево-меколем, латексные резинки, гемостатическая губка с цефтриаксоном. Послеоперационная рана послойно ушита.

В послеоперационном периоде функция лицевого нерва сохранена. Турунда из наружного слухового прохода правого уха удалена на 5-е сутки, тампоны и латексные резинки – на 7-е сутки. Перед выпиской пациенту выполнена тональная пороговая аудиометрия, на которой отмечено сокращение костно-воздушного интервала.

Клинический случай 2. Пациент Н., 62 года, госпитализирован в отделение заболеваний уха ФГБУ «Научно-клинический центр оториноларингологии» ФМБА России с жалобами на снижение слуха на оба уха (отсутствие слуха справа), периодическое гноетечение из правого уха, шум в ушах и в голове. Со слов пациента хронический средний отит и снижение слуха на правом ухе отмечает с детства. В 1975 году выполнена радикальная операция на правом ухе, после которой пациент положительного результата не отмечал, слух ухудшился до глухоты. Консервативное лечение – без эффекта, длительное время от повторного оперативного лечения отказывался. Направлен для повторного хирургического лечения правого уха.

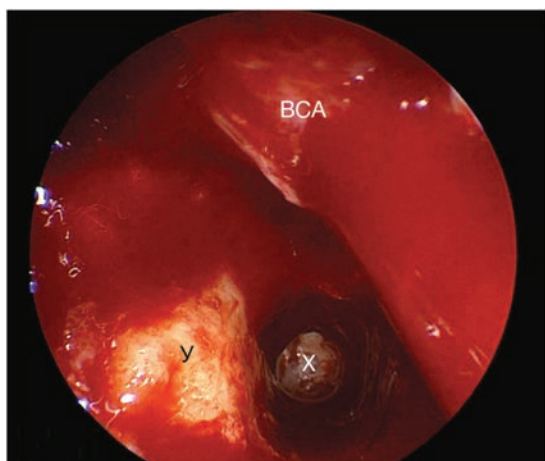


Рис. 3. Интраоперационная картина. Полость под улиткой, в которую распространяется холестеатома. X – холестеатома; ВСА – внутренняя сонная артерия; У – улитка.

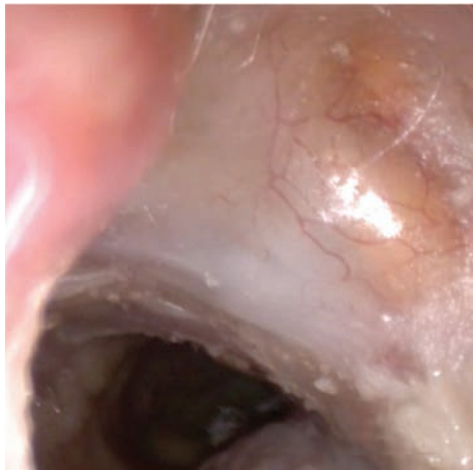
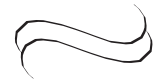
Рис. 4. Эндоскопия пациента Н. до операции.

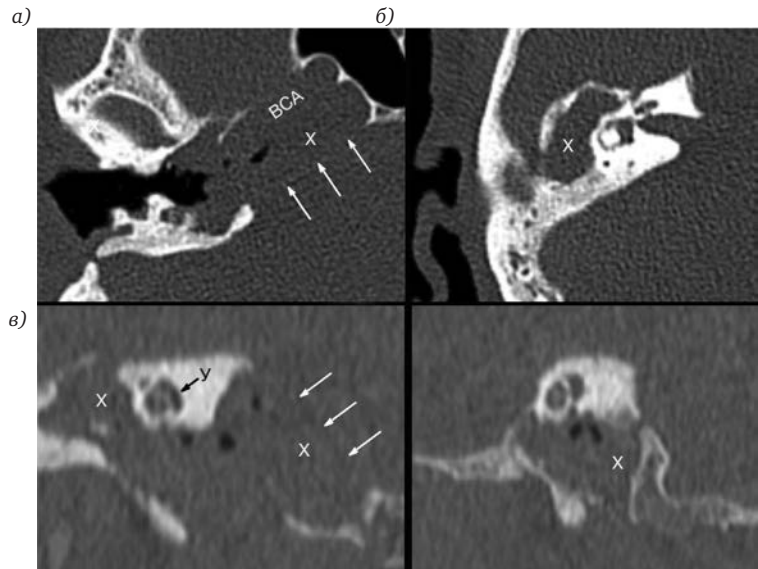


Рис. 5. КТ исследование височных костей пациента Н. до операции: а, б – аксиальные срезы; послеоперационная полость субтотально заполнена мягкотканым содержимым; стенка передненижней поверхности пирамиды, часть затылочной и клиновидной костей в области ската, медиальная стенка сонного канала в горизонтальном отделе не прослеживаются (белые стрелки); в – коронарный срез; медиальная стенка канала ВСА в вертикальном отделе не прослеживается (белые стрелки); стенки гипотимпанума на уровне яремной ямки отсутствуют; интраокулярный гребень истончен, визуализируется фрагментарно; г – сагиттальный срез; холестеатома субтотально заполняет тимпанальный отдел послеоперационной полости, распространяется за пределы гипотимпанума: X – холестеатома; Y – улитка; ВСА – внутренняя сонная артерия.

Status localis: в заушной области справа имеется грубый послеоперационный рубец; при отомикроскопии определяется полость после радикальной операции, мастоидальный отдел эпидермизирован неполностью, неотимпанальная мембрана отсутствует, в гипотимпануме визуализируется полость, дно которой необозримо (рис. 4). Фистульный тест отрицательный. Спонтанного нистагма нет. Консультация отоневролога: вестибулярная функция на момент осмотра компенсирована. Функция лицевого нерва со-

ответствует I степени по шкале House–Brackmann.

На тональной аудиометрии: двусторонняя сенсоневральная тугоухость – справа IV степени, глухота; слева III степени.

На КТ височных костей (рис. 5): AD – послеоперационная полость субтотально заполнена мягкотканым содержимым. Стенки гипотимпанума на уровне яремной ямки, стенка нижней поверхности пирамиды, часть затылочной и клиновидной костей в области ската, задняя стенка сонного канала не прослеживаются.

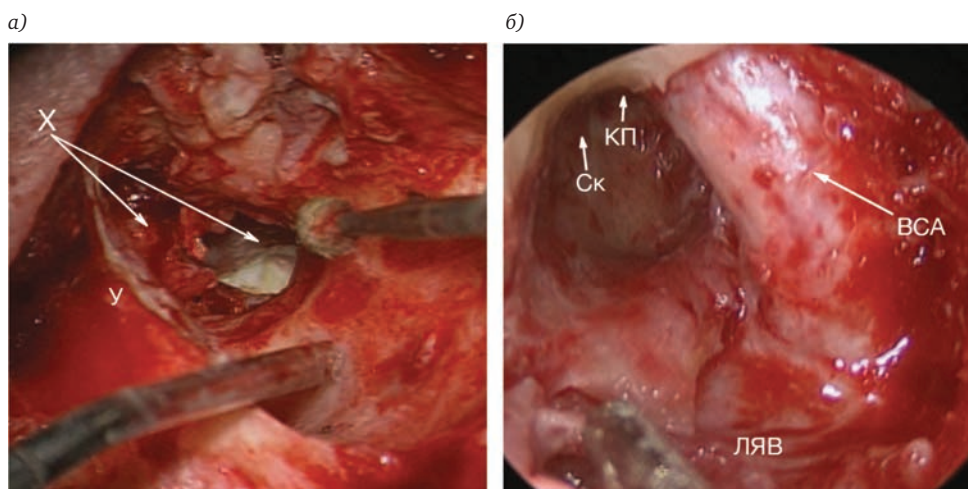


Рис. 6. Интраоперационная картина: а – тимпанальный отдел послеоперационной полости; холестеатома располагается под улиткой, границы распространения процесса не обозримы; б – вид операционной полости в инфралабиринтном отделе в процессе удаления холестеатомы: ВСА – внутренняя сонная артерия; X – холестеатома; Ск – скат; КП – клиновидная пазуха; ЛЯВ – луковица яремной вены.

Пациенту Н. проведена повторная санирующая операция на правом ухе с использованием системы мониторинга лицевого нерва (стимуляция с бормашины и монополярного зонда) (рис. 6).

Особенности операции: в послеоперационной полости фиброзно-рубцовая ткань, холестеатома, переходящая в барабанный отдел послеоперационной полости, стелющаяся через «оголенный» лицевой нерв в тимпанальном сегменте в гипотимпанум. Нижняя костная стенка НСП в проекции ЛЯВ частично отсутствует, имеется дефект стенки сигмовидного синуса около 6 мм, крыши барабанной полости 5×5 мм, фистула латерального полукружного канала, слуховые косточки отсутствуют, окна лабиринта закрыты рубцовой тканью. Имеется эрозия костной стенки улитки, процесс распространяется под нее по инфралабиринтному клеточному тракту в область вершины пирамиды, в послеоперационную полость в гипотимпануме. Дно последней представлено холестеатомным матриксом, определяется передаточная пульсация.

Костная стенка канала ВСА разрушена на всем протяжении вертикального отдела и частично в горизонтальном отделе.

Далее произведена расширенная антромастоидотомия, удалены костные навесы трепанационной полости, сглажены костные неровности мастоидального отдела, полностью открыт тимпанальный отдел, клетки ячеистого тракта височной кости. На малых оборотах режущими и алмазными борами скелетизирован канал лицевого нерва до появления М-ответов при пороговой силе тока 0,5 мА. На обозримом участке в проекции лицевого нерва холестеатомный матрикс удален полностью.

Режущими фрезами удалены остатки костного навеса нижней стенки барабанной полости до ЛЯВ, выполнено расширение имеющейся полости. Санированы не вскрытые ранее клетки инфралабиринтного клеточного тракта, заполненные холестеатомными массами, удален матрикс холестеатомы, интимно спаянный с адвентицией внутренней сонной артерии. Учитывая объем поражения, необходимость полной визуализации отдела между костной капсулой улитки и стенкой ВСА, глухоту на это ухо, принято решение о выполнении доступа с частичным удалением улитки. Удалена костная стенка промоториума вместе с базальным завитком улитки по ходу распространения холестеатомы, которая распространялась за внутреннюю сонную артерию в переднемедиальном направлении к вершине пирамиды височной кости, достигая области ската. Имеется обширное разрушение кости верхушки пирамиды до твердой мозговой оболочки средней черепной ямки (последняя не повреждена). Признаков ликвореи нет. Холестеатома и грануляционная

ткань с ВСА переходит на яремную вену, костная пластинка между ними разрушена. При помощи микрохирургической техники и эндоскопической ассистенции (оптика Karl Storz 2,7 мм 0° и 30°) выполнено вылущивание холестеатомных масс тупым путем из инфралабиринтного пространства, области среднего и верхнего ската.

Произведены гемостаз, тампонада фрагментом височной мышцы верхушки каменистой кости и инфралабиринтной области (устье слуховой трубы также закрыто), поверх уложен фрагмент фасции. Дополнительно область защищена пластинкой аутохряща. Аутофасция уложена по технике underlay. Произведен разрез по задней стенке наружного слухового прохода в хрящевом отделе для низведения лоскутов в трепанационную полость, дальнейшей адекватной ее эпидермизации. Фиксация созданной неотимпанальной мембраны и кожных лоскутов производилась путем тампонады трепанационной полости гемостатической губкой и марлевой турундой.

В послеоперационном периоде функция лицевого нерва сохранена, соответствовала I степени по шкале House–Brackmann, признаки ликвореи отсутствовали. Турунда из наружного слухового прохода правого уха удалена на 5-е сутки; тампон, латексные резинки, швы удалены на 7-е сутки. Перед выпиской пациенту выполнено КТ-исследование височных костей (рис. 7), по данным которого определяется дефект стенки нижней поверхности пирамиды, части затылочной и клиновидной костей в области ската, заполненного мышцей; дефект базального завитка улитки, стенка ВСА не прослеживается.

Обсуждение. В большинстве случаев инфралабиринтной и инфралабиринтной апикальной холестеатомы сохранить слух не представляется возможным, даже если процесс не затрагивает

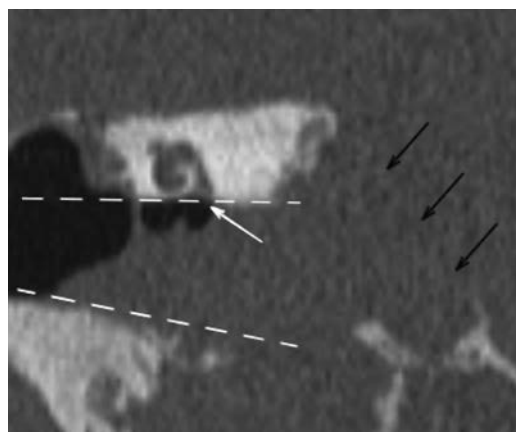


Рис. 7. КТ пациента Н. после операции, коронарный срез. Черные стрелки – дефект стенки нижней поверхности пирамиды, части затылочной и клиновидной костей в области ската, заполненного мышцей; стенка канала ВСА не прослеживается; белой стрелкой указан костный дефект в области начального отдела базального завитка улитки. Штриховыми линиями определен расширенный коридор обзора.



костную капсулу улитки. Холестеатома находится в ближайшем контакте с ней, и для радикальной санации более глубоких зон требуется ее удаление. Несмотря на внушительный арсенал способов хирургической санации инфралабиринтной зоны, вопрос разработки доступов, обеспечивающих одновременно полное удаление холестеатомы и в то же время являющихся максимально щадящими по отношению к окружающим структурам, остается актуальным.

Использование эндоскопической техники как вспомогательной на некоторых этапах операции делает хирургическое вмешательство более щадящим к окружающим тканям и безопасным, даже в случае значительной распространенности процесса, позволяя хирургу работать под прямым визуальным контролем даже в труднодоступных зонах. Основным преимуществом эндоскопической техники является лучший обзор карманов и узких пространств; главным недостатком – неудобство манипуляций одной рукой, в связи с этим невозможность адекватной работы бором на больших расстояниях. Данное обстоятельство компенсируется при совместном использовании микроскопа (при осуществлении доступа) и эндоскопа (при ревизии полученной полости) [16–18].

В обоих описанных выше случаях была использована комбинированная техника, но осуществлены разные доступы. В первом случае у пациента с сохранной функцией слухового анализатора выполнена расширенная антромастодотомия с истончением костной капсулы улитки. Используя эндоскопическую ассистенцию, удалось сохранить улитку, достигнув полной санации клеточных пространств гипотимпанума, инфралабиринтного клеточного тракта, перикаротидных, апикальных клеток. Вторым этапом выполнен реконструктивный этап операции с формированием малой тимпанальной полости,

оссикулопластикой аутохрящевой колумеллой и пластическим расширением кожи наружного слухового прохода. В послеоперационном периоде получен прирост слуха.

Во втором случае у пациента с IV степенью сенсоневральной тугоухости имелись более значительные разрушения с распространением процесса к среднему и верхнему скату, что потребовало скелетизирования канала лицевого нерва, удаления нижней стенки барабанной полости до луковички яремной вены, выполнения модификации доступа с удалением базального завитка улитки и расширением доступа к верхушке пирамиды. Однако, использование эндоскопической техники в данной ситуации позволило санировать недоступную взгляду через микроскоп область за медиальной стенкой ВСА без дополнительного расширения операционного поля, выполнения инфратемпорального доступа типа В или транслокации лицевого нерва.

Заключение. Инфралабиринтная и инфралабиринтная апикальная холестеатомы представляет особую сложность при проведении хирургического лечения и требуют от отохирурга высокой компетенции и хорошего знания анатомии височной кости с окружающими ее структурами. Проведение основного этапа операции под контролем микрохирургической техники не подвергается сомнению, однако эндоскопическая ассистенция, а также дополнительное оснащение (мониторинг лицевого нерва, системы навигации) позволяют добиться радикального удаления холестеатомного матрикса, при этом значительно снизив риск послеоперационных осложнений, а в части случаев и сохранив слух. Использование комбинированной техники диктует необходимость переосмысления и адаптации традиционных хирургических доступов под новые возможности, открываемые интраоперационной эндоскопией.

ЛИТЕРАТУРА

1. Sanna M., Zini C., Gamoletti R. [et al.]. Petrous bone cholesteatoma // *Skull Base Surg.* 1993. N 3(4). P. 201–213.
2. Pandya Y., Piccirillo E., Mancini F., Sanna M. Management of complex cases of petrous bone cholesteatoma // *Annals of Otolaryngology, Rhinology, Laryngology.* 2010. Vol. 119 (8). P. 514–525.
3. Диаб Х. М., Дайхес Н. А., Варосян Е. Г., Пашинина О. А., Кондратчиков Д. С., Михалевич А. Е. Клинические случаи холестеатомы пирамиды височной кости // *Рос. оториноларингология.* 2017. № 5. С. 108–113.
4. Moffat D., Jones S., Smith W. Petrous temporal bone cholesteatoma: a new classification and long-term surgical outcomes // *Skull Base.* 2008. Mar. 18(2). P. 107–115. DOI: 10.1055/s-2007-991112.
5. Sanna M., Pandya Y., Mancini F., Sequino G., Piccirillo E. Petrous bone cholesteatoma: classification, management and review of the literature // *Audiol Neurootol.* 2011. Vol. 16, N 2. P. 124–136.
6. Диаб Х. М. А., Дайхес Н. А., Карнеева О. В., Юнусов А. С., Кондратчиков Д. С., Пашинина О. А., Поляков Д. П. Особенности хирургического лечения пациентов с хроническим гнойным средним отитом // *Матер. XIX съезда оториноларингологов России.* 2016. С. 230–231.
7. Аникин И. А., Хамгушкеева Н. Н., Ильин С. Н., Бокучава Т. А. К вопросу о классификации холестеатомы пирамиды височной кости // *Регулярные выпуски «РМЖ».* 2017. № 23. С. 1699–1702.
8. House W. F., De la Cruz A., Hitselberger W. E. Surgery of the skull base: transcochlear approach to the petrous apex and clivus // *Otolaryngology.* 1978. Vol. 86, N 5. P. 770–779.
9. Fisch U., Mattox D. *Microsurgery of the Skull Base.* New York: Thieme, 1988. P. 22–32.
10. Sanna M., Mazzoni A., Saleh E., Taibah A., Mancini F. The system of the modified transcochlear approach: a lateral avenue to the central skull base // *Am J Otol.* 1998. Jan. N 19(1). P. 88–97. discussion 97–8.

11. Axon P., Fergie N., Saeed S., Temple R., Ramsden R. Petrosal cholesteatoma: management considerations for minimizing morbidity // *Am J Otol.* 1999. Vol. 20. P. 505–510.
12. Russo A., Piccirillo E., DeDonato G., Agarwal M., Sanna M. Anterior and posterior facial nerve rerouting: a comparative study // *Skull Base.* 2003. Aug. N 13(3). P. 123–130.
13. Fisch U., Fagan P., Valavanis A. The infratemporal fossa approach for the lateral skull base // *Otolaryngol Clin North Am.* 1984 Aug. Vol. 17, N 3. P. 513–552.
14. Pyle G., Wiet R. Petrous apex cholesteatoma: exteriorization versus subtotal petrosectomy with obliteration // *Skull Base Surg.* 1991. Vol. 1. P. 97–105.
15. Daniel R., Ossama A. Total petrosectomy approach for lesions of the skull base // *Operative Techniques in Neurosurgery.* 1999. Vol. 2, N 2. P. 62–68.
16. Marchioni D., Alicandri-Ciufelli M., Rubini A., Presutti L. Endoscopic transcanal corridors to the lateral skull base: Initial experiences // *Laryngoscope.* 2015. Vol. 125, N 05. S. 1–13.
17. Iannella G., Savastano E., Pasquariello B., Re M. and Magliulo G. Giant Petrous Bone Cholesteatoma: Combined Microscopic Surgery and an Adjuvant Endoscopic Approach // *J Neurol Surg Rep.* 2016. Mar. Vol. 77, N 1. P. e46–e49.
18. Presutti L., Nogueira J., Alicandri-Ciufelli M., Marchioni D. Beyond the middle ear: endoscopic surgical anatomy and approaches to inner ear and lateral skull base // *Otolaryngol Clin North Am.* 2013. Vol. 46, N 2. P. 189–200.

REFERENCES

1. Sanna M., Zini C., Gamoletti R. et al. Petrous bone cholesteatoma. *Skull Base Surg.* 1993;3(4):201-213.
2. Pandya Y., Piccirillo E., Mancini F., Sanna M. Management of complex cases of petrous bone cholesteatoma. *Annals of Otolaryngology, Rhinology, Laryngology.* 2010;119(8):514-525.
3. Diab Kh. M. A., Daikhes N. A., Karneeva O. V., Yunusov A. S., Kondratchikov D. S., Pashchinina O. A., Polyakov D. P. Osobennosti khirurgicheskogo lecheniya patsientov s khronicheskim gnoinym srednim otitom. Materialy XIX s"ezda otorinolaringologov Rossii [The specific features of surgical treatment of the patients with chronic suppurative otitis media. The materials of the 19th Congress of Otorhinolaryngologists of Russia]. 2016:230-231 (In Russ.).
4. Moffat D., Jones S., Smith W. Petrous temporal bone cholesteatoma: a new classification and long-term surgical outcomes. *Skull Base.* 2008;Mar. 18(2):107-115. doi: 10.1055/s-2007-991112.
5. Sanna M., Pandya Y., Mancini F., Sequino G., Piccirillo E. Petrous bone cholesteatoma: classification, management and review of the literature. *Audiol Neurootol.* 2011;16;2:124-136.
6. Diab Kh. M., Daikhes N. A., Varosyan E. G., Pashchinina O. A., Kondratchikov D. S., Mikhalevich A. E. Klinicheskie sluchai kholesteatomy piramidy visochnoi kosti [Clinical cases of the petrous bone cholesteatoma]. *Rossiyskaya otorinolaringologiya.* 2017;5:108-113 (in Russ.).
7. Anikin I. A., Khamgushkeeva N. N., Il'in S. N., Bokuchava T. A. K voprosu o klassifikatsii kholesteatomy piramidy visochnoi kosti [To the problem of classification of petrous bone cholesteatoma]. *Regulyarnye vypuski «RMZh».* 2017;23:1699-1702 (in Russ.).
8. House W. F., De la Cruz A., Hitselberger W. E. Surgery of the skull base: transcochlear approach to the petrous apex and clivus. *Otolaryngology.* 1978;86;5:770-779.
9. Fisch U., Mattox D. Microsurgery of the Skull Base. New York: Thieme, 1988:22-32.
10. Sanna M., Mazzoni A., Saleh E., Taibah A., Mancini F. The system of the modified transcochlear approach: a lateral avenue to the central skull base. *Am J Otol.* 1998;Jan;19(1):88-97. discussion 97-8.
11. Axon P., Fergie N., Saeed S., Temple R., Ramsden R. Petrosal cholesteatoma: management considerations for minimizing morbidity. *Am J Otol.* 1999;20:505-510.
12. Russo A., Piccirillo E., DeDonato G., Agarwal M., Sanna M. Anterior and posterior facial nerve rerouting: a comparative study. *Skull Base.* 2003;Aug.;13(3):123-130.
13. Fisch U., Fagan P., Valavanis A. The infratemporal fossa approach for the lateral skull base. *Otolaryngol Clin North Am.* 1984; Aug.;17;3:513-552.
14. Pyle G., Wiet R. Petrous apex cholesteatoma: exteriorization versus subtotal petrosectomy with obliteration. *Skull Base Surg.* 1991;1:97-105.
15. Daniel R., Ossama A. Total petrosectomy approach for lesions of the skull base. *Operative Techniques in Neurosurgery.* 1999;2;2:62-68.
16. Marchioni D., Alicandri-Ciufelli M., Rubini A., Presutti L. Endoscopic transcanal corridors to the lateral skull base: Initial experiences. *Laryngoscope.* 2015;125;05:1-13.
17. Iannella G., Savastano E., Pasquariello B., Re M. and Magliulo G. Giant Petrous Bone Cholesteatoma: Combined Microscopic Surgery and an Adjuvant Endoscopic Approach. *J Neurol Surg Rep.* 2016;Mar;77;1:e46-e49.
18. Presutti L., Nogueira J., Alicandri-Ciufelli M., Marchioni D. Beyond the middle ear: endoscopic surgical anatomy and approaches to inner ear and lateral skull base. *Otolaryngol Clin North Am.* 2013;46;2:189-200.

Диаб Хассан Мохаммад Али – доктор медицинских наук, руководитель научно-клинического отдела заболеваний уха, Научно-клинический центр оториноларингологии Федерального медико-биологического агентства России (Россия, 123182, Москва, Волоколамское шоссе, д. 30, стр. 2); тел. 7-919-101-33-00, e-mail: hasandiab@mail.ru

Дайхес Николай Аркадьевич – доктор медицинских наук, профессор, член-корреспондент РАН, директор, Научно-клинический центр оториноларингологии» Федерального медико-биологического агентства России (Россия, 123182, Москва, Волоколамское шоссе, д. 30, стр. 2); e-mail: otorhino1@yandex.ru

Пацинина Ольга Александровна – кандидат медицинских наук, заведующая оториноларингологическим отделением (заболеваний уха), Научно-клинический центр оториноларингологии» Федерального медико-биологического агентства России (Россия, 123182, Москва, Волоколамское шоссе, д. 30, стр. 2); тел. +7-916-024-83-83, e-mail: Olga83@mail.ru

Зухба Амина Гарриевна – сотрудник научно-клинического отдела заболеваний уха, Научно-клинический центр оториноларингологии» Федерального медико-биологического агентства России (Россия, 123182, Москва, Волоколамское шоссе, д. 30, стр. 2), тел. 7-926-077-60-25, e-mail: amina_zuhba@mail.ru



Панина Ольга Сергеевна – ординатор научно-клинического отдела заболеваний уха, Научно-клинический центр оториноларингологии Федерального медико-биологического агентства России» (Россия, 123182, Москва, Волоколамское шоссе, д. 30, стр. 2); тел. 7-916-077-77-93, e-mail: dr.panina@gmail.com

Khassan M. A. Diab – MD, Head of Scientific Clinical Department of Ear Diseases, Clinical Research Centre of Otorhinolaryngology, Federal Medico-Biological Agency of Russia (Russia, 123182, Moscow, 30/2, Volokolamsk Shosse str.), tel.: 8-919-101-33-00, e-mail: hasandiab@mail.ru

Nikolai A. Daikhes – MD, Professor, Associate Member of the Russian Academy of Sciences, Director, Clinical Research Centre of Otorhinolaryngology, Federal Medico-Biological Agency of Russia (Russia, 123182, Moscow, 30/2, Volokolamsk Shosse str.), e-mail: otorhino1@yandex.ru

Ol'ga A. Pashhinina – MD Candidate, Head of Otorhinolaryngological Department (Ear Diseases), Clinical Research Centre of Otorhinolaryngology, Federal Medico-Biological Agency of Russia (Russia, 123182, Moscow, 30/2, Volokolamsk Shosse str.), tel.: 8-916-024-83-83, e-mail: Olga83@mail.ru

Amina Garrievna Zuhba – member of Scientific Clinical Department of Ear Diseases, Clinical Research Centre of Otorhinolaryngology, Federal Medico-Biological Agency of Russia (Russia, 123182, Moscow, 30/2, Volokolamsk Shosse str.); tel.: 7-926-077-60-25, e-mail: amina_zuhba@mail.ru

Ol'ga S. Panina – resident physician of Scientific Clinical Department of Ear Diseases, Clinical Research Centre of Otorhinolaryngology, Federal Medico-Biological Agency of Russia (Russia, 123182, Moscow, 30/2, Volokolamsk Shosse str.); tel. 7-916-077-77-93, e-mail: dr.panina@gmail.com



ЭФФЕКТИВНОСТЬ ШАЛФЕЯ ЛЕКАРСТВЕННОГО В ПОСЛЕОПЕРАЦИОННОЙ ТЕРАПИИ У БОЛЬНЫХ С ИСКРИВЛЕНИЕМ ПЕРЕГОРОДКИ НОСА, СОЧЕТАННЫМ С ГИПЕРТРОФИЧЕСКИМ РИНИТОМ

Махмудназаров М. И.¹, Шоев М. Д.¹, Ахророва З. А.¹, Муродов Ш. Д.¹

¹ Таджикский государственный медицинский университет им. Абуали ибни Сино, 734003, г. Душанбе, Республика Таджикистан
(Зав. каф. оториноларингологии – канд. мед. наук, доцент М. И. Махмудназаров)

THE EFFICACY OF GARDEN SAGE (SALVIA OFFICINALIS) IN POSTOPERATIVE THERAPY OF PATIENTS WITH DEVIATED NASAL SEPTUM COMBINED WITH HYPERTROPHIC RHINITIS

Makhmudnazarov M. I.¹, Shoev M. D.¹, Akhrova Z. A.¹, Murodov Sh. D.¹

Avicenna Tajik State Medical University, Dushanbe, 734003, the Republic of Tajikistan

В статье представлены данные послеоперационной терапии у больных с искривлением носовой перегородки и гипертрофией носовых раковин с использованием шалфея лекарственного. Прослежены результаты 92 больных, в возрасте от 17 до 58 лет, с искривлением носовой перегородки, сочетанным с гипертрофией носовых раковин. Изучено влияние шалфея лекарственного на функциональное состояние носа в послеоперационном периоде путем промывания носа в течение 10 дней после удаления тампонов из носа. В результате исследований выявлено, что настой шалфея лекарственного уменьшает выраженность реактивных явлений в полости носа и способствует более быстрому восстановлению целостности слизистой оболочки и цилиарной активности мерцательного эпителия.

Ключевые слова: искривление носовой перегородки, гипертрофия носовых раковин, шалфей лекарственный.

Библиография: 10 источников.

The article provides information on postoperative therapy in patients with deviated nasal septum and the nasal conchae hypertrophy using garden sage. The authors have monitored the results of 92 patients aged 17 to 58 years with deviated nasal septum combined with the nasal conchae hypertrophy. The study considers the effect of garden sage on the functional state of nose in the postoperative period by rinsing the nose for 10 days after the nasal tampons removal. The study has revealed that the infusion of garden sage reduces the severity of reactive phenomena in the nasal cavity and enhances the recovery of mucosal integrity and ciliary activity of the ciliated epithelium.

Keywords: deviated nasal septum, nasal conchae hypertrophy, garden sage (*salvia officinalis*).

Bibliography: 10 sources.

Несмотря на определенные успехи в отечественной оториноларингологии заболевания носа и околоносовых пазух занимают первое место среди патологии верхних дыхательных путей, многие из которых требуют хирургического вмешательства. Нарушение носового дыхания является наиболее частой жалобой пациентов с заболеваниями носа и околоносовых пазух. К основным причинам хронической назальной обструкции относятся деформация перегородки носа и увеличение нижних носовых раковин. Деформация перегородки носа нарушает естественную и рациональную архитектуру внутриносовых структур, нарушается естественный поток воздушной струи через обе половины носа [1, 2].

Оперативные вмешательства по поводу искривления перегородки носа и хронического гипертрофического ринита являются одними из самых распространенных операций в оториноларингологических стационарах. В частности, в ЛОР-клинике НМЦ РТ удельный вес операций по поводу искривления носовой перегородки составляет 45–50% всех хирургических вмешательств на ЛОР органах. Результат оперативного лечения во многом зависит от техники, объема оперативного вмешательства, мастерства хирурга и методики ведения послеоперационного периода [2–4].

При проведении эндоназальных операций в той или иной степени происходит нарушение целостности слизистой оболочки полости носа.



Поэтому особенно важным в послеоперационном периоде является проведение тщательного туалета полости носа с использованием лекарственных препаратов, не угнетающих цилиарную активность мерцательного эпителия. В связи с этим основными задачами ведения пациентов, перенесших оперативные вмешательства в полости носа, являются достижение быстрой эпителизации, предупреждение развития осложнений и сокращение срока нахождения пациентов в стационаре [2, 5].

Последнее десятилетие характеризуется ростом интереса клиницистов к использованию лекарственных препаратов растительного происхождения ввиду отсутствия аллергических реакций и других побочных эффектов при их применении. В настоящее время в медицинской практике широко используют растительные антимикробные препараты [7, 8]. В частности, препараты шалфея лекарственного в медицине применяют как спазмолитическое, вяжущее, дезинфицирующее и противовоспалительное средство. Настой шалфея лекарственного в комплексе с другими лекарственными растениями применяют в период реконвалесценции.

Шалфей лекарственный является источником огромного числа химических соединений, обладающих широким спектром биологической активности. Основным компонентом листьев шалфея лекарственного является эфирное масло, в состав которого входит несколько десятков моно- и сесквитерпеноидов. В наибольших количествах в составе эфирного масла обычно присутствуют 1,8-цинеол (до 15%), α - и β -туионы (30–45%), α - и β -пинены, камфора (до 25%), борнеол (5%). Препараты шалфея лекарственного обладают вяжущими, противовоспалительными и антисептическими свойствами, оказывают стимулирующее действие на регенеративные процессы, а наличие витаминов дополняет лечебный эффект [9, 10].

В настоящее время, в связи внедрением в ринологию методов симультанных (одновременных) операций, вопросы послеоперационного ухода больных приобретают особую актуальность. После одновременно выполненных нескольких хирургических вмешательств огромное значение имеет адекватное ведение пациентов, направленное на стимуляцию репаративных процессов и восстановление функций слизистой оболочки носа, предотвращение развития воспалительных осложнений и формирования синехий.

На сегодняшний день в ринологии не существует стандартной схемы ведения послеоперационного периода, определяющей способы терапии раневых поверхностей, а также необходимость местного или системного применения лекарственных препаратов, в связи с чем актуальность

поиска эффективных и безопасных методов послеоперационного ведения пациентов на фоне эндоназальных вмешательств не вызывает сомнений [6, 8].

В настоящее время ирригационная терапия применяется при лечении хронических риносинуситов, аллергического ринита, ринита беременных и является неотъемлемой частью послеоперационного ведения пациентов после хирургических вмешательств в полости носа. Применение настоя шалфея лекарственного в послеоперационном периоде у больных с искривлением носовой перегородки и гипертрофией носовых раковин является актуальной в плане поиска оптимального способа послеоперационного ведения пациентов с сочетанной патологией носа.

Цель исследования. Оценка эффективности шалфея лекарственного у больных с деформацией носовой перегородки, сочетанной с гипертрофией носовых раковин в послеоперационном периоде.

Пациенты и методы исследования. В ЛОР-отделениях Национального медицинского центра РТ в 2015–2017 гг. под нашим наблюдением находились 92 больных с искривлением носовой перегородки, сочетанным с гипертрофией носовых раковин. Возраст больных колебался от 17 до 58 лет, из них мужчин было 59, женщин – 33. Клинический диагноз установлен на основании данных передней, задней риноскопии, фибриноскопии, рентгенографии и КТ околоносовых пазух. Больные были разделены на две группы: контрольная и основная по 46 пациентов в каждой группе. Всем больным, помимо стандартных клиничко-лабораторных обследований, было проведено функциональное исследование носа (мукоцилиарный клиренс, ольфактометрия и исследование pH носовой слизи). Функцию обонятельного анализатора исследовали качественным методом по Kittel из набора пахучих веществ согласно шкале А. И. Бернштейна. Скорость мукоцилиарного клиренса мерцательного эпителия определяли сахариновой пробой. pH среды носовой полости определяли при помощи индикаторной бумаги Phap (Чешская Республика), изменившийся цвет которой сравнивали с эталоном.

Результаты исследования и их обсуждение. Жалобы на нарушение носового дыхания отмечали 100% обследованных. При исследовании функционального состояния выявлено значительное нарушение дыхательной, защитной и обонятельной функций носа. В частности, снижение транспортной функции слизистой оболочки носа отмечено у 100% пациентов. При этом мукоцилиарный клиренс у 43 (46,7%) больных составил 55–58 мин, у 34 (36,9%) – 43–48 мин, у 15 (16,3%) больных – 35–42 мин при норме 15–25 мин. При ольфактометрии выявлено нарушение обоняние

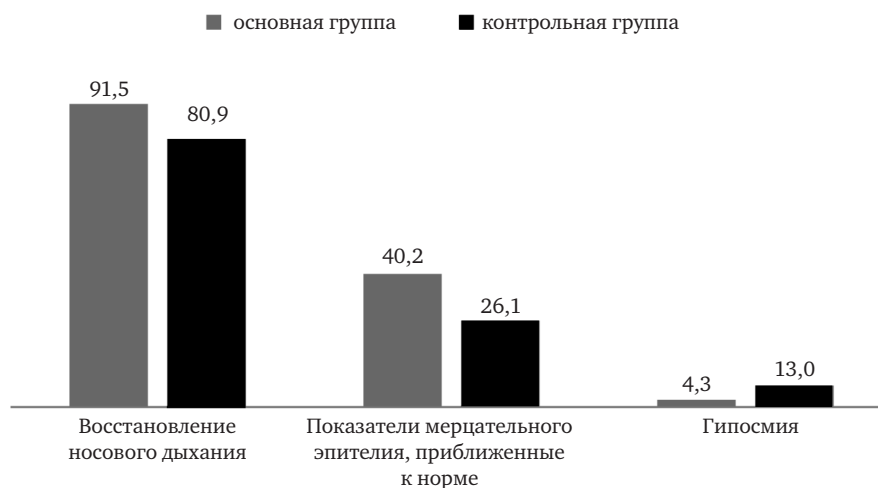


Рис. Функциональные показатели носа после лечения.

в виде гипосмии у 36 (39,1%) больных. При определении кислотно-щелочного равновесия носового секрета отмечено повышение рН в кислую сторону от 7,2 до 7,4 – у 68 (73,9%) пациентов.

Всем пациентам было проведено хирургическое вмешательство – септопластика и УЗД нижних носовых раковин. В контрольной группе ведение послеоперационного периода осуществляли по стандартной методике (туалет носа, промывание полости носа физиологическим раствором, нафтизин в нос и мазевые аппликации). В основной группе пациентам проводили ежедневное 3-разовое промывание полости носа настоем шалфея лекарственного с помощью усовершенствованной нами канюли (рац. предл. № 3384/R599) в течение 10 дней со дня удаления тампонов из носовой полости. Настой шалфея лекарственного готовили согласно инструкции следующим образом: в 500 мл кипяченой воды добавляли 10 мг высушенных и измельченных листьев шалфея лекарственного и закрывали крышкой, настаивали в течение 40–60 мин. Настой использовали после полного охлаждения.

Результаты оперативного вмешательства оценивали по субъективным ощущениям больного, регулярной эндоскопической картине полости носа и данным исследования функционального состояния носа в послеоперационном периоде. При субъективной оценке основных клинических симптомов в первые трое суток после операции существенных различий у пациентов обеих групп не выявлено. На 7-е сутки после операции в основной группе выраженность воспалительных явлений в полости носа значительно уменьшилась по сравнению с контрольной группой. Существенные субъективные и объективные различия наблюдались на 10–12-е сутки после операции. У пациентов основной группы реактив-

но-воспалительные явления в носу были менее выраженные и восстановительные процессы происходили в более ранние сроки, чем у пациентов контрольной группы.

Повторные исследования функционального состояния носа проводили через 2 недели после оперативного вмешательства. При этом у 73 (79,3%) оперированных отмечены хороший и у 19 (20,7%) удовлетворительный результаты.

В отношении функциональных показателей носа в этом периоде выявлены некоторые различия между группами. К примеру, в основной группе восстановление носового дыхания отмечено у 91,5%, а в контрольной группе – у 80,9% пациентов. У 37 (40,2%) обследованных основной группы транспортная функция мерцательного эпителия равнялась в среднем 27–29 мин, что практически приближается к норме, а в контрольной группе нормализация показателей мукоцилиарного клиренса наблюдалась только у 24 пациентов, что составило 26,1%. Снижение обоняния в виде гипосмии выявлено только у 2 пациентов основной группы, в то время как в контрольной группе гипосмия сохранялась еще у 6 больных (рис.).

Результаты исследования объективно доказывают, что использование настоя шалфея лекарственного сокращает продолжительность острого послеоперационного ринита, снижает риск развития синуситов и способствует ускорению процессов заживления раны в носовой полости в раннем послеоперационном периоде. Благоприятное действие настоя шалфея лекарственного на слизистую оболочку полости носа в послеоперационном периоде выражается в уменьшении отека слизистой оболочки, размягчении густой слизи и корок, улучшении скорости мукоцилиарного транспорта и улучшении проходимости носовых ходов.



Выводы

Применение настоя шалфея лекарственного для промывания полости носа в послеоперационном периоде у больных с искривлением носовой перегородки и гипертрофией носовых раковин уменьшает выраженность реактивных явлений в полости носа и способствует более быстрому восстановлению целостности слизистой оболочки полости носа и цилиарной активности мерцательного эпителия.

Назначение шалфея лекарственного пациентам, перенесшим хирургические вмешательства в полости носа, можно считать целесообразным и рациональным.

Данное лекарственное средство не имеет противопоказаний и его можно использовать в комплексе с другими лекарственными формами.

ЛИТЕРАТУРА

1. Махмудназаров М. И., Туйдиев Ш. Ш. Современные методы хирургического лечения деформаций носовой перегородки // Вестн. Авиценны. 2012. № 4. С. 56–61.
2. Махмудназаров М. И. Хирургическая коррекция деформации носа и носовой перегородки. Душанбе: Ирфон, 2016. 115 с.
3. Махмудназаров М. И., Алиев А. А., Мехмондустов С. Г. Послеоперационная реабилитация больных с искривлением перегородки носа // Проблемы биологии и медицины. 2014. № 4 (80). С. 149–150.
4. Hauptman G., Ryan M. W. The effect of saline solutions on nasal patency and mucociliary clearance in rhinosinusitis patients // Otolaryngol. Head. Neck. Surg. 2008. N 137 (5). P. 815–821.
5. Захарова Г. П., Янов Ю. К., Шабалин В. В. Мукоцилиарная система верхних дыхательных путей. СПб.: Диалог, 2010. 358 с.
6. Хазиев Р. Ш., Макарова А. С., Мусина Л. Т. Получение извлечений из листьев шалфея лекарственного, оптимизированных по содержанию дитерпеновых кислот и изучение их антибактериальной активности // Вопр. биологической, медицинской и фармацевтической химии. 2013. № 2. С. 35–37.
7. Лавренова Г. В., Баранская С. В. Опыт применения фитотерапии у больных с затянувшимся течением острого синусита и обострением хронического синусита // РМЖ. 2014. № 18. С. 1330–1334.
8. Воробьев А. А., Моренко В. М. Особенности течения послеоперационного ринита // Рос. ринология. 2008. № 2. С. 87–89.
9. Макарова А. С. Совершенствование методов стандартизации и разработка антимикробных препаратов эвкалипта прутовидного, шалфея лекарственного и зверобоя продырявленного: дис... канд. фарм. наук. Казань, 2015. 158 с.
10. Крышень К. Л. Оценка противовоспалительного действия лекарственных препаратов на основе шалфея // Цитокины и воспаление. 2009. № 4 (8). С. 67–71.

REFERENCES

1. Makhmudnazarov M. I., Tuidiev Sh. Sh. Sovremennyye metody khirurgicheskogo lecheniya deformatsii nosovoi peregorodki [The advanced methods of surgical treatment of the nasal septum deformation]. *Vestnik Avitsenny*. 2012;4:56-61 (in Russ.).
2. Makhmudnazarov M. I. Khirurgicheskaya korrektsiya deformatsii nosa i nosovoi peregorodki [Surgical correction of nose and nasal septum deformation]. Dushanbe: Irfon, 2016. 115 (in Russ.).
3. Makhmudnazarov M. I., Aliev A. A., Mekhmondustov S. G. Posleoperatsionnaya reabilitatsiya bol'nykh s iskrivleniem peregorodki nosa [Post-surgical rehabilitation of patients with the nasal septum deviation]. *Problemy biologii i meditsiny*. 2014;4(80):149-150 (in Russ.).
4. Hauptman G., Ryan M. W. The effect of saline solutions on nasal patency and mucociliary clearance in rhinosinusitis patients. *Otolaryngol. Head. Neck. Surg.* 2008;137(5):815-821.
5. Zakharova G. P., Yanov Yu. K., Shabalin V. V. Mukotsiliarnaya sistema verkhnikh dykhatel'nykh putei [Mucociliary system of the upper respiratory tract]. SPb.: Dialog, 2010:358 (in Russ.).
6. Khaziev R. Sh., Makarova A. S., Musina L. T. Poluchenie izvlechenii iz list'ev shalfeya lekarstvennogo, optimizirovannykh po sodержaniyu diterpenovykh kislot i izuchenie ikh antibakterial'noi aktivnosti [Production of garden sage extractions with the optimized content of diterpene acids and the study of antibacterial activity thereof]. *Voprosy biologicheskoi, meditsinskoi i farmatsevticheskoi khimii*. 2013;2:35-37 (in Russ.).
7. Lavrenova G. V., Baranskaya S. V. Opyt primeneniya fitoterapii u bol'nykh s zatyanyvshimsya techeniem ostrogo sinusita i obostreniem khronicheskogo sinusita [The experience of the phytotherapy in the patients with the protracted treatment of acute sinusitis and the relapsed chronic sinusitis]. *RMZh*. 2014;18:1330-1334 (in Russ.).
8. Vorob'ev A. A., Morenko V. M. Osobennosti techeniya posleoperatsionnogo rinita [The specific features of post-operative rhinitis]. *Rossiiskaya rinologiya*. 2008;2:87-89 (in Russ.).
9. Makarova A. S. Sovershenstvovanie metodov standartizatsii i razrabotka antimikrobnnykh preparatov evkalipta prutovidnogo, shalfeya lekarstvennogo i zverboya prodyryavlennogo: dissertatsiya kand. farm. nauk. Kazan' [The improvement of standardization methods and the development of antimicrobial preparations of manna gum (*Eucalyptus Viminalis*), garden sage (*salvia officinalis*) and common St.-John's wort (*Hypericum perforatum*): dissertation of the Candidate of Pharmaceutical Sciences]. 2015:158 (in Russ.).
10. Kryshen' K. L. Otsenka protivovospalitel'nogo deistviya lekarstvennykh preparatov na osnove shalfeya [Assessment of anti-inflammatory effect of sage-based medicinal preparations]. *Tsitokiny i vospalenie*. 2009;4 (8):67-71 (in Russ.).



Махмудназаров Махмадамин Имамович – кандидат медицинских наук, доцент, заведующий кафедрой оториноларингологии, Таджикский государственный медицинский университет им. Абуали ибни Сино (734003, Республика Таджикистан, г. Душанбе, пр. Рудаки, д. 139); тел. (+992) 93-506-75-43, e-mail: mahmadamin@inbox.ru
<http://orcid.org/0000-0003-2048-5597>

Шоев Манучехр Давроншоевич – докторант кафедры оториноларингологии, Таджикский государственный медицинский университет им. Абуали ибни Сино (734003, Республика Таджикистан, г. Душанбе, пр. Рудаки, д. 139); тел. (+992) 93-400-47-57, e-mail: shoevmd@mail.ru
<http://orcid.org/0000-0001-9244-0203>

Ахророва Зарина Асроровна – ассистент кафедры оториноларингологии, Таджикский государственный медицинский университет им. Абуали ибни Сино» (734003, Республика Таджикистан, г. Душанбе, пр. Рудаки, д. 139); тел.: (+992) 918-85-48-48, e-mail: zara_lor@mail.ru

Муродов Шамсиддин Донабоевич – докторант кафедры оториноларингологии, Таджикский государственный медицинский университет им. Абуали ибни Сино (734003, Республика Таджикистан, г. Душанбе, пр. Рудаки, д. 139), тел. (+992) 900-11-85-05, e-mail: murodovsh@inbox.ru

Makhmadamin I. Makhmudnazarov – MD Candidate, Associate Professor, Head of the Chair of Otorhinolaryngology, Avicenna Tajik State Medical University (The Republic of Tajikistan, 734003, Dushanbe, 139, Rudaki ave.); tel.: (+992) 93-506-75-43, e-mail: mahmadamin@inbox.ru

<http://orcid.org/0000-0003-2048-5597>

Manuchekhr D. Shoev – doctoral student of the Chair of Otorhinolaryngology, Avicenna Tajik State Medical University (The Republic of Tajikistan, 734003, Dushanbe, 139, Rudaki ave.); tel.: (+992) 93-400-47-57, e-mail: shoevmd@mail.ru
<http://orcid.org/0000-0001-9244-0203>

Zarina A. Akhrorova – teaching assistant of the Chair of Otorhinolaryngology, Avicenna Tajik State Medical University (The Republic of Tajikistan, 734003, Dushanbe, 139, Rudaki ave.); tel.: (+992) 918-85-48-48, e-mail: zara_lor@mail.ru

Shamsiddin D. Murodov – doctoral student of the Chair of Otorhinolaryngology, Avicenna Tajik State Medical University (The Republic of Tajikistan, 734003, Dushanbe, 139, Rudaki ave.); tel.: (+992) 900-11-85-05, e-mail: murodovsh@inbox.ru



АКАДЕМИК Н. П. СИМАНОВСКИЙ В ЖИЗНИ ЦАРСКОЙ СЕМЬИ, И НЕ ТОЛЬКО...

Киселев А. С.¹, Попов В. Л.²

¹ Военно-медицинская академия им. С. М. Кирова Министерства обороны РФ,
Санкт-Петербург, 194044, Россия
(Начальник каф. отоларингологии – засл. врач РФ, проф. В. В. Дворянчиков)

² Государственный университет морского и речного флота им. адмирала С. О. Макарова,
Санкт-Петербург, 198035, Россия
(Зав. каф. публичного права – засл. деятель науки РФ, засл. врач РФ, проф. В. Л. Попов)

ACADEMIAN N. P. SIMAMOVSKY IN THE LIFE OF ROYAL FAMILY, AND NOT ONLY...

Kiselev A. S.¹, Popov V. L.²

¹ Kirov Military Medical Academy of the Ministry of Defense of Russia,
Saint Petersburg, 194044, Russia

² Admiral Makarov State University of maritime and inland shipping,
Saint-Petersburg, 198035, Russia

В статье вспоминаются эпизоды службы профессора Военно-медицинской академии Н. П. Симановского в качестве лейб-отиятра императорского двора. В частности, лечение русской императрицы Александры Федоровны, заболевшей в 1903 г. острым отитом в период ее беременности цесаревичем Алексеем, а также оказание консультативной помощи В. И. Ленину в 1917 году.

Ключевые слова: русская императрица Александра Федоровна, лейб-отиятр Симановский, острый отит, В. И. Ленин.

Библиография: 7 источников.

In this article remember episodes of service professor of Military Medical Academy N.P. Simanovskiy as a house-otiatr Emperor house.

In particular, his treatment Russian Empress Alexandra Fedorovna, ill in 1903 ear acute otitis in period his pregnancy of Tsarevich Alexei, and also advisory assistance of V.I. Lenin in 1917 ear.

Key words: Russian Empress Alexandra Fedorovna, house-otiatr Simanovskiy, acute otitis, V. I. Lenin.

Bibliography: 7 sources.

Столетие со дня революционных событий 1917 года, глубоко потрясших Российскую империю и оказавших влияние на весь остальной мир, в настоящее время вызывает неподдельный интерес к прошедшей эпохе, тем более что в современной литературе приводятся известные параллели между ушедшими годами и нынешним временем [1, 2].

Очевидно, не лишено интереса и оказание медицинской помощи августейшему семейству, к которому привлекались выдающиеся врачи того времени, прежде всего врачи Императорской медико-хирургической (с 1881 года Военно-медицинской медицинской) академии [3]. При этом надо заметить, что властители государства всегда пестовали Академию, а врачи, признававшиеся достойными лечить лиц императорского двора, носили почетное звание лейб-медиков.

Одним из них, а точнее лейб-отиятром, в 1897 году стал профессор Николай Петрович Симановский, руководитель первой в России кафедры и клиники горловых, носовых и ушных болезней, открывшейся в 1893 году. Очевидные успехи этой клинической дисциплины позволили поднять вопрос о постройке новой клиники, отвечающей последним требованиям медицинской науки того времени.

Приближался 100-летний юбилей Академии (1898), и на ходатайство Конференции Академии перед Военным ведомством о постройке новой клиники горловых, носовых и ушных болезней был получен положительный ответ. Так, военный министр, генерал от инфантерии А. Н. Куропаткин наложил такую резолюцию: «С охотой можно разрешить этот расход (100 тысяч рублей), связав означенное решение с празд-



Академик Н. П. Симановский

нованием Академией юбилея». Нельзя не добавить, что, как всегда, денег на строительство не хватило и министр финансов того времени С. Ю. Витте (пациент Н. П. Симановского), с разрешения царя, добавил еще 60 тысяч.

При торжественном открытии клиники, которое состоялось 9 (22 января) 1902 года, присутствовала августейшая чета, что отражено в «Протоколах заседаний Конференции Академии» за 1901–1902 годы. При этом император Николай II не произнес никакой запоминающейся речи, как это сделал в свое время Петр I при открытии Генерального адмиралтейского госпиталя на берегу Невы.

К этому времени Н. П. Симановский был уже хорошо знаком с императорской семьей, неоднократно принимая участие в обследовании и лечении лиц, входивших в состав императорского двора. В ноябре 1895 года Николай Петрович, в числе других известных врачей, командировался на кавказский горный курорт Абас-Туман (ныне – Абастумани), где лечился от туберкулеза легких второй сын Александра III, цесаревич великий князь Георгий Александрович [3]. К сожалению, усилия врачей и горный воздух знаменитого курорта оказались тщетными. Молодого, подающего большие надежды цесаревича не удалось излечить от этого безжалостного, особенно в те годы, заболевания.

Неспокойная обстановка в Российской империи в начале XX века, сопровождавшаяся террором многих государственных чиновников, начатым организацией «Народная воля», и подъемом рево-

люционного движения, вынудила императорскую семью оставить Петербург и переехать в Царское Село. В разное время года она совершала выезды в крымскую Ливадию, в Беловежскую пушчу, в польский город Скерневицы (Skernewice), плавание по финским шхерам на яхте «Штандарт» и др.

Осенью 1903 года императорская семья как раз находилась в этом небольшом уездном городе Варшавской губернии Скерневицы. Некогда здесь была резиденция польских архиепископов, которые выстроили для себя великолепный дворец с парком на берегу спокойной речки Скерневки. Интересно добавить, что в 1884 году здесь состоялся съезд трех императоров¹ [4]. Вот в том городе, в начале ноября 1903 года, у императрицы Александры Федоровны возникло воспаление среднего уха. Оно быстро прогрессировало, императрица просыпалась ночью от сильных болей в ухе. На болезнь императрицы трагическим образом наложилась внезапная смерть ее младшей сестры – принцессы Елизаветы Гессенской, наступившая 3 ноября 1903 года. Принцесса Елизавета также отдыхала в Скерневицах [3].

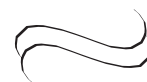Возможно, воспаление среднего уха у Александры Федоровны было вызвано осенней погодой, так как императрица предпочитала проживать в комнатах с низкой температурой. Как пишет в своих воспоминаниях один из ее современников С. Буксгевден, это «было настоящим испытанием для людей, непривычных к холоду. Подобно своей бабушке, королеве Виктории (той самой, которая передала ей по наследству ген гемофилии, оказавшийся трагическим не только для царской семьи, но, вероятно, и для всей России. – *Авт.*), Александра Федоровна совершенно не выносила даже умеренно теплой температуры: кровь сразу же бросалась ей в голову... избыток тепла превратился для нее в настоящую пытку» [5].

Начальник канцелярии Министерства Императорского двора А. А. Мосолов², после осмотра больной лейб-хирургом Гиршем и доктором К. Бенни, 4 ноября послал в петербургский «Правительственный вестник» телеграмму с просьбой напечатать бюллетень о болезни Ее Величества Государыни Императрицы Александры Федоровны. В нем указывалось, что у императрицы имеется местный воспалительный процесс правого среднего уха, который медленно прогрессирует.

В телеграмме от 11 ноября, посланной в Петербург для опубликования бюллетеня, со-

¹ Съезд трех императоров – Александра III, Вильгельма II и Франца-Иосифа – преследовал цели, противоположные интересам Лондона.

² Мосолов Александр Александрович (1854–1939) – генерал-лейтенант гвардейской кавалерии был начальником канцелярии Министерства Императорского двора с 1900 по 1917 г.



Император Николай II и императрица Александра Федоровна
Фото 1896 год.

общается, что ночью Ее Величество беспокоили сильные боли. Стало заметно выпячивание и покраснение барабанной перепонки. Теперь сообщение подписывает и вызванный из Петербурга профессор Н. П. Симановский. На другой день, 12 ноября, когда клиника острого среднего отита стала проявляться более выраженными симптомами (выпячиванием и гиперемией барабанной перепонки), Симановский сделал прокол барабанной перепонки (парацентез), после чего состояние больной стало улучшаться. На фото приведены результаты врачебного осмотра, написанные от руки, где имеется подпись Н. П. Симановского.

Бюллетени от 13, 14, 15 и 16 ноября, также подписанные Симановским, сообщают о положительной динамике заболевания среднего уха.

В последнем бюллетене, от 17 ноября, говорится о заметном стихании местного воспалительного процесса и о прекращении дальнейших сообщений о здоровье императрицы. Этот бюллетень также подписан тремя врачами: лейб-хирургом Гиршем, лейб-отиастром Симановским и доктором К. Бенни.

Волнения, связанные с воспалением уха императрицы, очевидно, были связаны и с тем, что к этому времени у нее началась 6-я беременность. Последовательное рождение четырех царских доче-

ПЕРЕДАНА:		ТЕЛЕГРАММА		ПЛАТА:	
по ч. м. полу	из	за передачу	руб.	коп.	
проект №	190	Принял:	Итого:		
ряд.	Счет слов:	Подана:	Служебная отметка:		
	т.	по ч. м. полу	via <i>4/11 11ч 30м. утра</i>		
	св.		<i>M</i>		
	ш.				
Петербургъ		Фонтанка 20		ДСС Гардеръ	
Прошу напечатать въ Правительственномъ Вѣстникѣ:					
Бюллетень. у Ея Величества Государыни Императрицы Александры					
Федоровны мѣстный воспалительный процессъ въ правомъ среднемъ					
ухѣ медленно прогрессируетъ. Температура вчера вечеромъ тридцать					
семь четыре, сегодня утромъ тридцать семь два. Пульсъ семьдесятъ					
пять. Лейбъ хирургъ Гиршъ Докторъ К. Бенни. Скернелъца, 7 Ноября					
1903 года.					
<i>Мосолов</i>					

Телеграмма от 4 ноября 1903 года, посланная в Петербург начальником канцелярии Министерства Императорского двора генералом А. А. Мосоловым, с просьбой напечатать бюллетень о состоянии здоровья императрицы в «Правительственном вестнике».

ПЕРЕДАНА: ч. м. пополу пров. №		ТЕЛЕГРАММА		ПЛАТА: за передачу		руб.	коп.
190 г. №				Приняла:		Итого:	
Счет слов. т. сл. ии.	Подана: в ч. м. пополу		Служебная отметка: via <i>11/11 в 12ч дня</i>		<i>23</i>		
Москва Московскія Вѣдомости							
Министръ ИМПЕРАТОРСКАГО Двора приказалъ напечатать: Биллетень. У Ея ВЕЛИЧЕСТВА ГОСУДАРИНИ ИМПЕРАТРИЦЫ АЛЕКСАНДРЫ ЕВДОКОВНЫ температура вчера вечеромъ была тридцать семь, четыре, пульсъ семьдесятъ два. Сегодня утромъ температура тридцать семь, пульсъ семьдесятъ два. Ночью Ея ВЕЛИЧЕСТВО беспокоила довольно сильными боли. Замѣтно выпячиваніе барабанной перепонки въ задне-верхнемъ и задне-нижнемъ отдѣлѣ. Краснота перепонки немного увеличилась. Лейбъ Хирургъ Гиршъ Лейбъ Отиатръ Проф. Симановскій Докторъ К. Бенни. Скерневицы, 11 Ноября 1903 года.							
<i>А. Мосасселъ</i>							

Телеграмма от 11 ноября 1903 года, где сообщается о прогрессировании воспалительно-го процесса среднего уха императрицы, подписанная лечащими врачами, в том числе и Н. П. Симановским.

25

12^{го} Ноября 1903.

Вчера вечеромъ у Ея Имп. Велич. Мин.
 велич. сестры Евдодковны температура
 была была 37,3. пульсъ 72.
 Сегодня утромъ 37,1. пульсъ 68.
 Выпячиваніе барабанной пере-
 тонки со вчерашнего дня
 усилилось. Боли в среднемъ
 ушномъ провол. перепонки
 при касаніи выдвинулись въ верхн.
 и нижн. отдѣлы. Адмис. сестринскіе
 удовлетворительны.

Лейбъ Хирургъ Гиршъ
 Лейбъ Отиатръ Проф. Симановскій
 Докторъ К. Бенни

Врачебное заключение от 12 ноября 1903 года о состоянии здоровья императрицы, написанное от руки, где имеется подпись профессора Н. П. Симановского.



рей вызывало разочарование по всей стране (что, очевидно, подчеркивало монархическое сознание большинства населения России). Сама императрица Александра Федоровна была в отчаянии.

Отсутствие прямого наследника у императорской четы волновало не только придворные круги. После рождения в июне 1899 года третьей дочери Марии в Министерство Императорского двора начинают поступать письма из России и разных стран – Англии, Франции, Бельгии, США, Латинской Америки и Японии – с предложениями сообщить секрет, гарантирующий рождение наследника. При этом советы были далеко не бескорыстны. Архивное дело насчитывало более 260 предложений [3].

В июне 1901 года в Петергофе рождается четвертая дочь царя – Анастасия. Это уже трагедия для всей семьи. «Боже мой! Какое разочарование! Четвертая девочка», – пишет великая княгиня Ксения (сестра Николая II) [1].

Императрица Александра с головой уходит в религию и мистику. Она начинает зачитываться книгами о житии православных святых, усердно ставит свечи перед их изображением, вышивает различные церковные принадлежности, чем часто занимались русские царицы в допетровское время [1].

В сентябре 1901 года во Франции Николаю II организуют встречу с неким «доктором» месье Филиппом, и он приглашается в Россию. Ближайшее окружение царя его появление вызывает беспокойство. Заведующий парижской и Женевской агентурой Департамента полиции МВД П. И. Рачковский, по просьбе дворцового коменданта П. П. Гессе, собрал досье на Филиппа, где представил его как шарлатана. Но вера императорской семьи была уже столь сильна, что Рачковский был немедленно отстранен от своей должности [3].

После двух месяцев гипнотических сеансов месье Филипп объявляет, что императрица ожидает ребенка. Это была ее уже 5-я беременность, которая началась в ноябре 1901 года и долго скрывалась даже от близких членов семьи. Императрица не соглашалась на обследование, которое предлагал ей лейб-акушер, директор Петербургского повивального института профессор Д. О. Отт. Когда в августе Александра Федоровна согласилась на осмотр, то профессор Отт объявляет, что императрица не только не беременна, но и не была беременной, что затем в соответствующей форме было объявлено России [6].

Такое известие нанесло страшный удар по психике Александры Федоровны. Ребенка, которого она вынашивала с ноября 1901 года, просто не было. Это было потрясение для всех. Требовалось как-то внятно объяснить всей стране, куда делся ребенок императрицы. Поэтому в официальном

«Правительственном вестнике» от 21 августа 1902 года было опубликовано сообщение о беременности императрицы, которая закончилась выкидышем, и в настоящее время Ее Величество находится на пути к полному выздоровлению.

Тем не менее это событие породило в народе множество слухов о том, что царица родила «неведомую зверушку». Во всех кругах и классах населения распространялись самые нелепые слухи. Власть также сама давала для критики серьезные основания. Так, в Нижнем Новгороде полиция конфисковала календарь, на первом листе которого была изображена особа женского пола, несущая в корзине четырех маленьких поросят. После «выкидыша» полиция приказала исключить из оперы «Царь Салтан» слова: «родила царица в ночь не то сына, не то дочь, не мышонка, не лягушку, а неведому зверушку» [3].

В результате этой, в общем-то, трагической для царской семьи истории у императрицы наступила тяжелая нервная депрессия, и, по словам великого князя Александра Михайловича, она находилась в «остром нервном расстройстве». Парадоксально, но и после ложной беременности императрица не утратила веры в месье Филиппа. В конце 1902 года он объявил, что родить сына ей поможет Серафим Саровский – знаменитый монах-отшельник, живший в Нижегородской губернии и умерший за 70 лет до этого. Полагают, что имя Саровского француз мог узнать от отца Иоанна Кронштадского, с которым имел возможность познакомиться во время пребывания в Петербурге.

Осенью 1902 года царская семья приглашает на завтрак обер-прокурора Синода К. П. Победоносцева, и царь просит его срочно канонизировать знаменитого отшельника. Правовед Победоносцев отвечает, что это противоречит правилам – такое решение может принимать только Святейший синод. «Государь все может!» – возражает императрица. Синод отправляет в Нижегородскую губернию комиссию, которая должна вскрыть могилу Саровского и осмотреть его останки. К своему разочарованию – в могиле обнаруживаются кости, а не нетленные мощи. Все члены Святейшего синода против канонизации, однако отказать императору не решаются [3].

В июле 1903 года царская семья, следуя совету Филиппа, посетила Саровскую пустынь. Набожная императрица очень довольна – она ночью купается в целительном источнике святого Серафима и молится о наследнике. Все ей говорят, что новый святой обязательно дарует императору сына. Придворная печать пишет, что канонизация «народного святого» – символ слияния царя с народом [3].

Лечение заболевшего уха императрицы, в котором принял непосредственное участие Н. П. Симановский, как уже упоминалось выше, за-

кончилось выздоровлением. Успешно закончилась и ее беременность в июле 1904 году. Как развивались дальнейшие события, связанные со здоровьем императрицы и цесаревича Алексея, уже другая история, выходящая за рамки настоящей статьи.

Николай Петрович Симановский и дальше продолжал успешно работать и руководить своей клиникой и кафедрой. Он смог создать знаменитую клиническую школу. Многие его ученики возглавили кафедры и сами создали известные школы отечественной науки по лечению горловых, носовых и ушных заболеваний. Вероятно, это его самая главная заслуга перед отечественной наукой.

Николай Петрович стал академиком (1907) и почетным профессором Военно-медицинской академии (1917). По-видимому, он единственный профессор, которому трижды продлевался срок службы в Академии (обычный срок службы на преподавательской должности до революции был 25 лет). Симановский прослужил 40 лет, закончив службу в Академии в марте 1917 года.

Однако настоящая статья не стала бы законченной, если бы не было упомянуто еще об одном незаурядном событии, имевшем место в жизни Симановского, когда его посетил человек, имя которого хорошо известно не только в России, но и во всем мире. Так сложилось, что в последний год службы Симановского в Академии, в феврале 1917 года, в России совершилась революция, получившая название февральской. Эта революция свергла, как оказалось, непрочную царскую власть. Однако на этом дело не закончилось. Возвратившиеся в Россию из продолжительной эмиграции революционеры, среди которых преобладали большевики во главе с В. И. Лениным,

продолжили революционный процесс. Он, как известно, закончился контрреволюционным переворотом 7 ноября (25 октября) 1917 года, и, спустя десять лет после этого события, получил громкое название Великая октябрьская социалистическая революция. Надо ли говорить, что в ее организации и свершении В. И. Ленину принадлежала одна из самых главных ролей. При этом В. И. Ленин, необыкновенно энергичный человек, с первых дней приезда в Петроград сразу же принял самое активное участие как в выпуске газеты «Правда», в типографии, расположенной в самом центре города на берегу реки Мойки, 32, так и выступая на многочисленных митингах. В результате, Владимир Ильич почувствовал необходимость показаться доктору-ларингологу. Надо заметить, что вождь пролетариата всегда лечился только у выдающихся врачей своего времени, даже когда был еще малоизвестным эмигрантом. В Петербурге таким врачом был, конечно, академик Н. П. Симановский. Вот к нему на частный прием, который проводил профессор, живший на ул. Фурштадской, 41, и пришел вождь пролетариата.

В монографии «Ленин в Петербурге: места пребывания и революционной деятельности в Петербурге–Петрограде 1890–1920 гг.» приводятся данные, почерпнутые из записной книжки В. И. Ленина. Там сообщается, что «12 мая 1917 г. В. И. Ленин был на приеме у профессора медицины Н. П. Симановского, специалиста по болезням горловым, носовым и ушным» [7].

Очевидно, консультация профессора оказалась полезной. В. И. Ленин и дальше смог активно руководить своей партией и выступать на митингах, которые привели, к конечному счету, к пролетарской революции.

ЛИТЕРАТУРА

1. Зыгарь М. Империя должна умереть. История русских революций в лицах. 1900–1917. М.: Альпина Паблишер, 2017. 909 с.
2. Кобылина В. Анатомия измены. СПб.: Царское Село, 2011. 448 с.
3. Медицина и императорская власть в России. Здоровье императорской семьи и медицинское обеспечение первых лиц России в XIX – начале XX века / Под ред. Г. Г. Онищенко. М.: Медицина Пресс, 2008. 228 с.
4. Энциклопедия Брокгауза и Ефрона. СПб., 1900. Т. XXX. С. 197.
5. Буксгевден С. Венценосная мученица. Жизнь и трагедия Александры Федоровны – Императрицы Всероссийской. М., 2006. С. 93.
6. Витте С. Ю. Воспоминания. Т. 2. М., 1960. С. 273–274.
7. Ленин в Петербурге: места пребывания и революционной деятельности В. И. Ленина в Петербурге–Петрограде в 1890–1920 гг. Л.: Лениздат, 1957. 358 с.

Киселев Алексей Сергеевич – заслуженный врач РФ, профессор кафедры отоларингологии ФГКВБОУ ВПО «Военно-медицинская академия им. С. М. Кирова» Министерства обороны РФ. Россия, 194044, ул. Академика Лебедева, д. 6; тел.: 8 (812) 329-71-04; 8-9211-753-52-28, e-mail: LOR_KAS@mail.ru

Попов Вячеслав Леонидович – заслуженный деятель науки РФ, заслуженный врач РФ, профессор, заведующий кафедрой публичного права Государственного университета морского и речного флота им. адмирала С. О. Макарова. Россия, Санкт-Петербург, Двинская ул., д. 7; тел.: 8-812-251-58-76; 8-921-740-49-48, e-mail: expertfm@mail.ru

Aleksei S. Kiselev – the Honored Doctor of the Russia, professor of Department Otolaryngology, Kirov Military Medical Academy of the Ministry of Defense of Russia (Russia, 194044, St. Petersburg, 6, Akademika Lebedeva Str.); tel. 8-921-753-52-28, e-mail: lor_kas@mail.ru

Vaycheslav L. Popov – the Honored worker of science of the Russia Federation, Honored Doctor of the Russian Federation, professor, Head of Department of Public Law of the State University, Admiral Makarov State University of maritime and inland shipping (Russia, St Petersburg, Dvinskay Str, 7); tel.: 8-812-251-58-76; 8-921-740-49-48, e-mail: expertfm@mail.ru



2 октября 2018 года скоропостижно скончался **Михайлов Юрий Харистанфович** – заслуженный врач Российской Федерации, доктор медицинских наук, профессор кафедры офтальмологии и отоларингологии Чувашского государственного университета имени И. Н. Ульянова, член-корреспондент РАЕН, член-корреспондент Российской Академии космонавтики имени К. Э. Циолковского, отличник здравоохранения Республики Казахстан, врач-оториноларинголог высшей категории, врач высшей категории по организации здравоохранения, полковник медицинской службы запаса.

Михайлов Юрий Харистанфович родился 16 января 1960 года в деревне Чиршкас-Мураты Вурнарского района Чувашской АССР. Рос и воспитывался в многодетной семье.

В 1977 году после окончания средней школы поступил на медицинский факультет Чувашского государственного университета имени И. Н. Ульянова.

В 1981 году после окончания 4-го курса медицинского факультета перевелся на Военно-медицинский факультет Куйбышевского медицинского института имени Д. И. Ульянова.

После окончания Военно-медицинского факультета в 1983 году вместе с семьей прибыл для прохождения военной службы в город Байконур.

С 1983 по 2008 г. проходил военную службу на космодроме Байконур. Прошел все ступени военной службы от начальника медицинского пункта до начальника 1500 военного госпиталя – командира войсковой части 25718.

В 1985 году прошел специализацию по оториноларингологии на базе 73 Интернатуры медицинского состава в г. Ташкенте. Затем в 1987–1988 г. обучался оториноларингологии на Академических курсах Военно-медицинской академии имени С. М. Кирова. В 1997 году с отличием окончил факультет переподготовки и повышения квалификации по циклу «оториноларингология» Военно-медицинской Академии Санкт-Петербурга.

В мае 2006 года окончил юридический факультет Международного независимого эколого-политологического университета по специальности юриспруденция (медицинское право). Дипломная работа на тему: «Нарушения норм уголовного права в медицине».

В 1998 году досрочно присвоено очередное воинское звание – полковник медицинской службы.

За весь период военной службы активно участвовал в рационализаторской и научной работе космодрома. В 1998 году награжден памятным знаком «Изобретатель Байконура». Имеет много печатных трудов.

В 2000 г. защитил кандидатскую диссертацию и в 2006 году защитил докторскую диссертацию в Военно-медицинской академии Санкт-Петербурга.

В 2005 году присвоено почетное звание «Заслуженный врач Российской Федерации». В 2005 году избран член-корреспондентом Российской Академии космонавтики имени К. Э. Циолковского. В 2006 году избран член-корреспондентом РАЕН.

Награжден медалями К. Э. Циолковского, Ю. А. Гагарина, С. П. Королева, юбилейной медалью к 50-летию космодрома Байконур.

В 2005 году стал лауреатом конкурса «Лучший человек года Республики Казахстан» в номинации «Врач года» и было присвоено почетное звание «Отличник здравоохранения Республики Казахстан».

В 2008 году уволился из рядов Вооруженных сил РФ и прибыл в город Чебоксары для постоянного места жительства.

После увольнения из рядов Вооруженных сил с 2008 по 2011 г. занимал должность начальника ФГУЗ (Медико-санитарная часть) МВД по Чувашской Республике. В 2010 году за активную работу по медицинскому обеспечению сотрудников органов внутренних дел, военнослужащих внутренних войск, пенсионеров МВД, членов их семей Министром внутренних дел Российской Федерации генералом армии Р. Г. Нургалиевым был награжден «Почетной грамотой».

С 2011 года по 2013 год работал главным врачом БУ ЧР «Городская станция скорой медицинской помощи» Минздравсоцразвития Чувашской Республики.

С 2008 года заведовал курсом оториноларингологии на медицинском факультете Чувашского государственного университета имени И. Н. Ульянова, открыл аспирантуру, читал лекции, проводил практические занятия со студентами. Являлся членом редакционного совета медицинского научно-практического журнала «Российская оториноларингология».

Имеет государственные награды.



ПАМЯТИ НИНЫ СТЕПАНОВНЫ ХРАППО...

«Учитель! Перед именем твоим
позволь смиренно преклонить колени...»

Храппо Нина Степановна – это имя замечательно-го врача, ученого, человека-легенды российской оториноларингологии знакомо не только каждому жителю Самарской губернии, но и далеко за ее пределами. Ее талант клинициста, феноменальный ум, эрудиция, доброе сердце и замечательные руки спасли не одного пациента. Беззаветная преданность выбранной когда-то специальности – оториноларингологии, чуткое отношение к пациентам, желание помочь коллегам и любовь к студентам всегда отличали Нину Степановну и определяли тот высокий уровень доверия, который невозможно определить рамками формального общения.

Родилась Н. С. Храппо 8 июля 1926 г. в городе Ульяновске в семье служащего. Окончив в 1944 г. среднюю школу с «отличием», она поступила в Ульяновский сельскохозяйственный институт, а уже через год – в Куйбышевский медицинский институт имени Д. И. Ульянова на факультет «лечебное дело». Именно тогда Нина Степановна определилась с будущей профессией, которая на долгие 67 лет стала смыслом ее жизни. Сразу по окончании института Н. С. Храппо работала врачом-ординатором при Клиниках мединститута (ныне Клиники СамГМУ). Вскоре Нина Степановна поступает в аспирантуру при кафедре оториноларингологии и уже в 1965 г. под руководством заведующего кафедрой профессора Игоря Борисовича Солдатова успешно защищает кандидатскую диссертацию на тему «Состояние вестибулярной функции до и после операций на стремени». Внутреннее стремление к профессиональному росту и огромное трудолюбие позволяют Нине Степановне овладеть современными методиками слуховосстанавливающих операций при отосклерозе, операциями на внутреннем ухе при болезни Меньера. В 1994 г. Нина Степановна защищает диссертацию на звание доктора медицинских наук по совокупности научных исследований на тему «Классификация и клинико-патогенетические аспекты периферических вестибулярных расстройств» и ста-

новится профессором кафедры оториноларингологии имени академика И. Б. Солдатова.

Будучи высококвалифицированным врачом-клиницистом, профессор на первое место всегда ставила интересы больного, многие из пациентов в последующем стали искренними друзьями и поклонниками таланта Нины Степановны на долгие годы. Прекрасно поставленная речь, профессиональная эрудированность и глубокое знание русской литературы всегда отличали лекции профессора Храппо, вызывали огромный интерес у студентов и врачей. Своим богатым опытом и знаниями Нина Степановна всегда щедро делилась как с коллегами, так и с практическими врачами, аспирантами, ординаторами, студентами. Сегодня ученики Нины Степановны возглавляют профильные оториноларингологические отделения, работают в России и за рубежом.

Под руководством Н. С. Храппо защищены 3 докторские и 5 кандидатских диссертаций.

Н. С. Храппо – редактор составитель «Руководства по оториноларингологии» для врачей под редакцией Героя Социалистического Труда, академика РАМН И. Б. Солдатова (1994, 1997), соавтор ряда монографий, ставших настольными книгами многих поколений оториноларингологов, автор более 300 научных работ, многие из которых опубликованы за рубежом. В течение многих лет Нина Степановна являлась ответственным секретарем Центральной проблемной учебно-методической комиссии по оториноларингологии при Всероссийском учебно-методическом центре по непрерывному медицинскому и фармацевтическому образованию Минздрава РФ, была членом Президиума Правления Российского общества оториноларингологов и Правления Самарского областного общества оториноларингологов «Лабиринт», членом редакционной коллегии журналов «Вестник оториноларингологии» и «Российская оториноларингология».

Многолетний и заслуженный труд профессора Н. С. Храппо отмечен многочисленными званиями и наградами: заслуженный врач РФ, Ветеран Труда,



отличник здравоохранения, Почетный профессор СамГМУ. В 2006 г. губернатором Самарской области Нина Степановна награждена памятным знаком «За труд во благо земли Самарской», а в 2016 году стала Народным врачом Самарской области.

3 декабря 2018 г. после продолжительной болезни оборвалась жизнь заслуженного врача РФ, профессора кафедры оториноларингологии имени академика И. Б. Солдатова Храппо Нины Степановны, но светлую память сохраняют наши сердца.

*Коллектив кафедры и клиники оториноларингологии имени академика И. Б. Солдатова
ФГБОУ ВО «Самарский государственный медицинский университет»
Министерства здравоохранения РФ*

Медицинская ассоциация оториноларингологов России

Редакция журнала «Российская оториноларингология»