ISSN 1810-4800

# РОССИЙСКАЯ ОТОРИНОЛАРИНГОЛОГИЯ

*Медицинский научно-практический журнал*

***Основан в 2002 году***
*(Выходит один раз в два месяца)*
*Решением Президиума ВАК издание включено в перечень рецензируемых журналов, входящих в бюллетень ВАК*
*Для физических лиц индекс **41225** в каталоге «Пресса России» (годовая подписка)*
*Для юридических лиц индекс **41223** в каталоге «Пресса России» (годовая подписка)*

Совместное издание

**Федеральное государственное бюджетное учреждение «Научно-клинический центр оториноларингологии» ФМБА России**

**Федеральное государственное бюджетное учреждение «Санкт-Петербургский научно-исследовательский институт уха, горла, носа и речи» Минздрава России**

**Национальная медицинская ассоциация оториноларингологов**

**РЕДАКЦИОННАЯ КОЛЛЕГИЯ**

Ю. К. Янов – *главный редактор*
Н. А. Дайхес – *зам. главного редактора*
С. В. Рязанцев – *зам. главного редактора*
В. Н. Тулкин – *ответственный секретарь, научный редактор*

Абдулкеримов Х. Т. *(Екатеринбург)*
Аникин И. А. *(Санкт-Петербург)*
Антонив В. Ф. *(Москва)*
Арефьева Н. А. *(Уфа)*
Артюшкин С. А. *(Санкт-Петербург)*
Богомильский М. Р. *(Москва)*
Борзов Е. В. *(Иваново)*
Волков А. Г. *(Ростов-на-Дону)*
Гаджимирзаев Г. А. *(Махачкала)*
Гаращенко Т. И. *(Москва)*
Дворянчиков В. В. *(Санкт-Петербург)*
Егоров В. И. *(Москва)*
Заболотный Д. И. *(Киев, Украина)*
Завалий М. А. *(Симферополь)*
Карнеева О. В. *(Москва)*
Карпищенко С. А. *(Санкт-Петербург)*
Киселев А. С. *(Санкт-Петербург)*
Кокорина В. Э. *(Хабаровск)*
Коноплев О. И. *(Санкт-Петербург)*
Кочеровец В. И. *(Москва)*
Кошель В. И. *(Ставрополь)*
Крюков А. И. *(Москва)*
Кунельская Н. Л. *(Москва)*
Лиленко С. В. *(Санкт-Петербург)*
Мальцева Г. С. *(Санкт-Петербург)*
Накатис Я. А. *(Санкт-Петербург)*
Осипенко Е. В. *(Москва)*
Отвагин И. В. *(Смоленск)*
Пальчун В. Т. *(Москва)*
Панкова В. Б. *(Москва)*
Пащинин А. Н. *(Санкт-Петербург)*
Пискунов Г. З. *(Москва)*
Попадюк В. И. *(Москва)*
Свистушкин В. М. *(Москва)*
Староха А. В. *(Томск)*
Степанова Ю. Е. *(Санкт-Петербург)*
Таварткиладзе Г. А. *(Москва)*
Шахов А. В. *(Нижний Новгород)*
Шукурян А. К. *(Ереван, Армения)*
Юнусов А. С. *(Москва)*

**№ 2(87) 2017 г.**

# РЕДАКЦИОННЫЙ СОВЕТ

Абабий И. И. *(Кишинев, Молдова)*
Алиметов Х. А. *(Казань)*
Амонов Ш. Э. (*Ташкент*)
Бабияк В. И. *(Санкт-Петербург)*
Боджоков А. Р. *(Майкоп)*
Беляев В. М. *(Вологда)*
Блоцкий А. А. *(Благовещенск)*
Бобошко М. Ю. *(Санкт-Петербург)*
Бойко Н. В. *(Ростов-на-Дону)*
Бойко С. Г. *(Сыктывкар)*
Бойкова Н. Э. *(Москва)*
Бокучава Т. А. *(Мурманск)*
Бороноев С. А. *(Улан-Удэ)*
Быковский В. Н. *(Псков)*
Вахрушев С. Г. *(Красноярск)*
Виницкий М. Е. *(Ростов)*
Вишняков В. В. *(Москва)*
Гилифанов Е. А. *(Владивосток)*
Гуляева Л. В. *(Симферополь)*
Гусейнов Н. М. *(Баку, Азербайджан)*
Гюсан А. О. *(Черкесск)*
Давудов Х. Ш. *(Москва)*
Джандаев С. Ж. *(Астана, Казахстан)*
Джамалудинов Ю. А. *(Махачкала)*
Джапаридзе Ш. В. *(Тбилиси, Грузия)*
Дроздова М. В. *(Санкт-Петербург)*
Еловиков А. М. *(Пермь)*
Енин И. П. *(Ставрополь)*
Еремина Н. В. *(Санкт-Петербург)*
Завадский А. В. *(Симферополь)*
Захарова Г. П. *(Санкт-Петербург)*
Золотарева М. В. *(Симферополь)*
Иванов Н. И. *(Сыктывкар)*
Игнатьева Е. Л. *(Петрозаводск)*
Калинин М. А. *(Архангельск)*
Карпова Е. П. *(Москва)*
Киселев А. Б. *(Новосибирск)*
Клочихин А. Л. *(Ярославль)*
Козлов В. С. *(Москва)*
Коркмазов М. Ю. *(Челябинск)*
Кравцова Е. Н. *(Петрозаводск)*
Кравчук А. П. *(Ижевск)*
Красножен В. Н. *(Казань)*
Кржечковская Г. К. *(Ставрополь)*
Кротов Ю. А. *(Омск)*
Кузовков В. Е. *(Санкт-Петербург)*
Лавренова Г. В. *(Санкт-Петербург)*
Лопатин А. С. *(Москва)*
Макарина-Кибак Л. Е. *(Минск, Беларусь)*
Мареев О. В. *(Саратов)*
Маркова Т. Г. *(Москва)*
Машкова Т. А. *(Воронеж)*
Меркулова Е. П. *(Минск, Беларусь)*
Михайлов Ю. Х. *(Чебоксары)*
Нажмудинов И. И. *(Москва)*
Назарочкин Ю. В. *(Астрахань)*
Никонов Н. А. *(Воронеж)*
Носуля Е. В. *(Москва)*
Овчинников А. Ю. *(Москва)*
Павлов П. В. *(Санкт-Петербург)*
Панин В. И. *(Рязань)*
Петров А. П. *(Якутск)*
Петрова Л. Г. *(Минск, Беларусь)*
Пискунов В. С. *(Курск)*
Полякова С. Д. *(Воронеж)*
Портенко Г. М. *(Тверь)*
Портнов В. Г. *(Ленинградская обл.)*
Пудов В. И. *(Санкт-Петербург)*
Радциг Е. Ю. *(Москва)*
Русецкий Ю. Ю. *(Москва)*
Семенов Ф. В. *(Краснодар)*
Сергеев М. М. *(Краснодар)*
Сергеев С. В. *(Пенза)*
Статюха В. С. *(Уссурийск)*
Субботина М. В. *(Иркутск)*
Тимен Г. Е. *(Киев, Украина)*
Тулебаев Р. К. *(Астана, Казахстан)*
Уханова Е. А. *(Великий Новгород)*
Фанта И. В. *(Санкт-Петербург)*
Фридман В. Л. *(Владимир)*
Хакимов А. М. *(Ташкент, Узбекистан)*
Хоров О. Г. *(Гродно, Беларусь)*
Храбриков А. Н. *(Киров)*
Храппо Н. С. *(Самара)*
Худиев А. М. *(Баку, Азербайджан)*
Чернушевич И. И. *(Санкт-Петербург)*
Шабалдина Е. В. *(Кемерово)*
Шантуров А. Г. *(Иркутск)*
Шахова Е. Г. *(Волгоград)*
Шидловская Т. В. *(Киев, Украина)*
Шульга И. А. *(Оренбург)*
Шустова Т. И. *(Санкт-Петербург)*



Журнал зарегистрирован Государственным комитетом РФ по печати.
Регистрационное свидетельство ПИ № 77–13147 от 15 июля 2002 г.
Журнал издается по согласованию с Министерством здравоохранения Российской Федерации и Российской академией медицинских наук.

Учредители:
Федеральное государственное бюджетное учреждение «Научно-клинический центр оториноларингологии ФМБА России»
Федеральное государственное бюджетное учреждение «Санкт-Петербургский научно-исследовательский институт уха, горла, носа и речи» Минздрава России

Издатель:
ООО «Полифорум Групп»



Все права на данное издание зарегистрированы. Перепечатка отдельных статей и журнала в целом без разрешения издателя запрещена.

Ссылка на журнал «Российская оториноларингология» обязательна.

Редакция и издатель журнала не несут ответственности за содержание и достоверность рекламной информации.



Ответственные за выпуск: *С. В. Рязанцев, В. Н. Тулкин, С. М. Ермольчев*



Адрес редакции:
190013, Россия, Санкт-Петербург,
ул. Бронницкая, д. 9.
Тел./факс: (812) 316-29-32,
e-mail: tulkin19@mail.ru; tulkin@pfco.ru
**сайт: http://entru.org**



Компьютерная верстка: *Т. М. Каргапольцева*
Подписано в печать 06.05.2017 г.
Формат: 60×90 1/8. Объем: усл. печ. л. 23,5.
Тираж: 3000 экз. (1-й завод – 500 экз.)

Отпечатано с готовых диапозитивов
в типографии «Политехника-принт».
Санкт-Петербург, Измайловский пр., 18-д.
Лицензия *ПЛД № 69 291* от 19.10.1998 г.
Зак. тип. 2569.



**© СПбНИИ уха, горла, носа и речи Минздрава России, 2017**
**© Научно-клинический центр оториноларингологии ФМБА России, 2017**

I S S N 1810-4800

# RUSSIAN OTORHINOLARYNGOLOGY

***Medical scientific journal***

***Founded in 2002***
*(Published once every two months)*
*By the decision of the State Commission for Academic Degrees and Titles Presidium*
*The edition is entered in the list of peer-reviewed journals included*
*in the newsletter of the State Commission for Academic Degrees and Titles*
*For individuals, the index **41225** in the catalog „The Russian Press“ (annual subscription)*
*For legal entities index **41223** in the catalog „The Russian Press“ (annual subscription)*

Joint publication

**Federal State Institution**
**„Research and Clinical Center of Otorhinolaryngology“ FMBA of Russia**

**Federal State Institution**
**„St. Petersburg Research Institute of**
**Ear, Nose and Throat and Speech“ Ministry of Health of the Russian Federation**

**National Medical Association of otolaryngologists**

**EDITORIAL BOARD**

Yu. Yanov – *chief editor*
N. Daykhes – *deputy chief editor*
S. Ryazancev – *deputy chief editor*
V. Tulkin – *executive secretary, science editor*

Abdulkerimov H. *(Yekaterinburg)*
Anikin I. *(St. Petersburg)*
Antoniv V. *(Moscow)*
Arefeva N. *(Ufa)*
Artyushkin S. *(St. Petersburg)*
Bogomilsky M. *(Moscow)*
Borzov E. *(Ivanovo)*
Volkov A. *(Rostov-on-Don)*
Gadzhimirzaev G. *(Makhachkala)*
Garashchenko T. *(Moscow)*
Dvorjanchikov V. *(St. Petersburg)*
Egorov V. *(Moscow)*
Zabolotnyi D. *(Kiev, Ukraine)*
Zavalii M. *(Simferopol')*
Karneeva O. *(Moskow)*
Karpischenko S. *(St. Petersburg)*
Kiselev A. *(St. Petersburg)*
Kokorina V. *(Khabarovsk)*
Konoplev O. *(St. Petersburg)*
Kocherovets V. *(Moscow)*
Koshel V. *(Stavropol)*
Kryukov A. *(Moscow)*
Kunelskaya N. *(Moscow)*
Lilenko S. *(St. Petersburg)*
Maltseva G. *(St. Petersburg)*
Nakatis Y. *(St. Petersburg)*
Osipenko E. *(Moscow)*
Otvagin I. *(Smolensk)*
Palchun V. *(Moscow)*
Pankova V. *(Moscow)*
Paschinin A. *(St. Petersburg)*
Piskunov G. *(Moscow)*
Popadyuk V. *(Moscow)*
Svistushkin V. *(Moscow)*
Staroha A. *(Tomsk)*
Stepanova Y. *(St. Petersburg)*
Tavartkiladze G. *(Moscow)*
Shahov A. *(Nizhny Novgorod)*
Shukuryan A. *(Yerevan, Armenia)*
Yunusov A. *(Moscow)*

**N 2 (87) 2017**

# EDITORIAL COUNCIL

Ababii I. *(Chishinev, Moldova)*
Alimetov H. *(Kazan)*
Amonov Sh. *(Tashkent)*
Babiyak V. *(St. Petersburg)*
Bodzhokov A. *(Maikop)*
Belyaev V. *(Vologda)*
Blotskii A. *(Blagoveshchensk)*
Boboshko M. *(St. Petersburg)*
Boyko N. *(Rostov-on-Don)*
Boyko S. *(Syktyvkar)*
Boikova N. *(Moscow)*
Bokuchava T. *(Murmansk)*
Boronoev S. *(Ulan-Ude)*
Bykovskii V. *(Pskov)*
Vakhrouchev S. *(Krasnoyarsk)*
Vinitskii M. *(Rostov)*
Vishnjakov V. *(Moscow)*
Gilifanov E. *(Vladivostok)*
Gulyaeva L. *(Simferopol)*
Guseynov N. *(Baku, Azerbaijan)*
Gyusan A. *(Vladikavkaz)*
Davudov H. *(Moscow)*
Dzandaev S. *(Astana, Kazakhstan)*
Dzhamaludinov Y. *(Makhachkala)*
Dzaparidze S. *(Tbilisi, Georgia)*
Drozdova M. *(St. Petersburg)*
Elovikov A. *(Perm)*
Enin I. *(Stavropol)*
Eremina N. *(St. Petersburg)*
Zawadzkii A. *(Simferopol)*
Zakharova G. *(St. Petersburg)*
Zolotareva M. *(Simferopol)*
Ivanov N. *(Syktyvkar)*
Ignatieva E. *(Petrozavodsk)*
Kalinin M. *(Arkhangelsk)*
Karpova E. *(Moscow)*
Kiselev A. *(Novosibirsk)*
Klochikhin A. *(Yaroslavl)*
Kozlov V. *(Moscow)*
Korkmazov M. *(Chelyabinsk)*
Kravtsova E. *(Petrozavodsk)*
Kravchuk A. *(Izhevsk)*
Krasnozhen V. *(Kazan)*
Krzhechkovskaya G. *(Stavropol)*
Krotov Yu. (Omsk)
Kuzovkov V. *(St. Petersburg)*
Lavrenova G. *(St. Petersburg)*
Lopatin A. *(Moscow)*
Makarina-Kibak L. *(Minsk, Belarus)*
Mareev O. *(Saratov)*
Markova T. *(Moscow)*
Mashkova T. *(Voronezh)*
Merkulova E. *(Minsk, Belarus)*
Mikhailov Yu. *(Cheboksary)*
Nazarochkin V. *(Astrakhan)*
Nazhmudinov *(Moscow)*
Nikonov N. *(Voronezh)*
Nosulya E. *(Moscow)*
Ovchinnikov A. *(Moscow)*
Pavlov P. *(St. Petersburg)*
Panin V. *(Ryazan)*
Petrov A. *(Yakutsk)*
Petrova L. *(Minsk, Belarus)*
Piskunov V. *(Kursk)*
Polyakova S. *(Voronezh)*
Portenko G. *(Tver)*
Portnov V. *(Leningrad region)*
Pudov V. *(St. Petersburg)*
Radtsig E. *(Moscow)*
Rusetsky Yu. *(Moscow)*
Semenov F. *(Krasnodar)*
Sergeev M. *(Krasnodar)*
Sergeyev S. *(Penza)*
Statyuha V. *(Ussurijsk)*
Subbotina M. *(Irkutsk)*
Timen G. *(Kiev, Ukraine)*
Tulebayev R. *(Astana, Kazakhstan)*
Ukhanova E. *(Veliky Novgorod)*
Fanta I. *(St. Petersburg)*
Fridman V. *(Vladimir)*
Khakimov A. *(Tashkent, Uzbekistan)*
Chorov O. *(Grodno, Belarus)*
Hrabrikov A. *(Kirov)*
Hrappo N. *(Samara)*
Hudiev A. *(Baku, Azerbaijan)*
Chernushevich I. *(St. Petersburg)*
Shabaldina E. *(Kemerovo)*
Shanturov A. *(Irkutsk)*
Shahova E. *(Volgograd)*
Shidlovskaya T. *(Kiev, Ukraine)*
Shulga I. *(Orenburg)*
Shustova T. *(St. Petersburg)*



The journal is registered by the State Press Committee of the Russian Federation.
Registration certificate N 77-13147 PI, July 15, 2002
The journal is published in coordination with the Ministry of Health of the Russian Federation and the Russian Academy of Medical Sciences.

Founders:
Federal State Institution
„Research and Clinical Center of Otorhinolaryngology FMBA of Russia“
Federal State Institution „Saint-Petersburg Research Institute of Ear, Throat, Nose and Speech“ Ministry of Health of the Russian Federation
Publisher:
Ltd. „Poliforum Group“



All rights in this publication are registered. Reprinting of individual articles and journal without the permission of the publisher is prohibited.
Link to the journal «Russian otorhinolaryngology» is obligatory.
The editors and publisher are not responsible for the content or accuracy of the advertisements.

**© St. Petersburg Research Institute of Ear, Nose and Throat and Speech, Ministry of Health of the Russian Federation, 2017**
**© Research and Clinical Center of Otorhinolaryngology FMBA of Russia, 2017**



Responsible for the production: *S. Ryazancev, V. Tulkin, S. Ermolchev*
Editorial address:
190013, Russia, St. Petersburg,
Str. Bronnitskaya Str., 9.
Tel./Fax: (812) 316-29-32,
e-mail: tulkin19@mail.ru; tulkin@pfco.ru
**http://entru.org**

Computer makeup: *T. Kargapoltseva*
Approved 06.05.2017.
Format: 60×90 1/8. Conventional sheets: 23.5.
No of printed copies: 3000.
Printed in Publishing „Politechnika-print“.
St. Petersburg, Izmailovsky Ave., 18 d.

# Содержание

**Бобошко М. Ю., Бердникова И. П., Салахбеков М. А., Мальцева Н. В.**
Психоакустические методы в диагностике центральных нарушений слуха при сенсоневральной тугоухости . . . . . 9

**Бойко Н. В., Бачурина А. С., Оксенюк О. С., Колмакова Т. С.**
Содержание провоспалительных цитокинов в слюне у детей с гипертрофией лимфокольца глотки . . . . . 17

**Гизингер О. А., Коркмазов М. Ю., Щетинин С. А.**
Анализ факторов антимикробной защиты поверхности глоточной миндалины у детей с хроническим аденоидитом . . . . . 23

**Диаб Х. М., Дайхес Н. А., Нажмутдинов И. И., Пащинина О. А., Умаров П. У., Кондратчиков Д. С.**
Особенности хирургического лечения параганглиом латерального основания черепа . . . . . 30

**Извин А. И., Вешкурцева И. М., Кузнецова Н. Е.**
Системная антибактериальная терапия при отогенных и риногенных внутричерепных осложнениях у детей. . . . . 36

**Ильин С. Н., Ноздреватых О. В., Аникин И. А., Цуциева С. Х.**
Возможности методов лучевой диагностики у пациентов с параганглиомами среднего уха. . . . . 41

**Канева А. М., Бойко С. Г., Потолицына Н. Н., Кудрявых О. Е., Кудрявых А. М., Бойко Е. Р., Янов Ю. К.**
Индексы липидного обмена как маркеры риска развития сенсоневральной тугоухости . . . . . 48

**Карпищенко С. А., Улупов М. Ю., Портнов Г. В., Болознева Е. В., Фаталиева А. Ф.**
Воздействие полупроводникового лазера на редукцию костной ткани . . . . . 55

**Крюков А. И., Щербаков Д. А., Красножён В. Н.**
Компьютерное моделирование анатомо-функциональной недостаточности крючковидного отростка. . . . 60

**Поляков А. П., Решетов И. В., Ратушный М. В., Маторин О. В., Ребрикова И. В., Филюшин М. М.**
Восстановление верхних отделов пищеварительного тракта и голосовой функции у пациентов после ларингэктомии . . . . . 64

**Семенов Ф. В., Резников Р. В.**
Применение аллопланта для закрытия перфорации перегородки носа. . . . . 72

**Степанова Ю. Е., Корень Е. Е., Готовяхина Т. В.**
Первичный туберкулез гортани . . . . . 76

**Туфатулин Г. Ш., Артюшкин С. А.**
Слухопротезирование, ориентированное на потребности пациента: особенности подхода и результаты . . 82

**Усманова С. Ш., Абдуллаева Н. Н.**
Современный подход к лечению рецидивирующего ювенильного папилломатоза гортани . . . . . 88

**Федосеева О. В., Шиленкова В. В.**
Носовое дыхание при курении. . . . . 91

**Хамгушкеева Н. Н., Аникин И. А., Бокучава Т. А., Ильин С. Н.**
Способ хирургической санации инфралабиринтной-апикальной холестеатомы пирамиды височной кости 98

**Обзоры**

**Аллахверанов Д. А., Диаб Х. М., Корвяков В. С.**
Целесообразность антибактериальной терапии при хирургическом лечении туботимпанальной формы хронического гнойного среднего отита (Обзор литературы) . . . . . 104

**Волков А. Г., Бойко Н. В., Стагниева И. В.**
Заболевания носа и околоносовых пазух у беременных. Особенности диагностики (Обзор литературы) . . 113

**Пустовит О. М.**
Послеоперационная реабилитация структур слизистой оболочки носа и околоносовых пазух в ринохирургии. . . . . 120

**Из практики**

**Клочихин А. Л., Шиленкова В. В., Шмарова М. Ю.**
Клинический случай доброкачественной неврилеммомы ротоглотки . . . . . 128

**Школа фармакотерапии и инновационных технологий**

**Киселев А. Б., Овчинников А. Ю., Толстикова Т. Г., Чаукина В. А., Мирошниченко Н. А., Жукова Н. А.**
Новый подход к ликвидации назальной обструкции при интермиттирующем аллергическом и остром инфекционном ринитах . . . . . 131

**Киселев А. Б., Чаукина В. А., Андамова О. В., Шугакова Е. В., Вертакова О. В.**
Формирование микробиоценоза слизистой оболочки верхних дыхательных путей с доминированием непатогенной или малопатогенной микрофлоры . . . . . 137

**Мокроносова М. А., Желтикова Т. М., Арефьева А. С., Тарасова Г. Д.**
Терапевтический эффект препарата Аква Марис Эктоин у больных с аллергическим интермиттирующим ринитом . . . . . 142

**Рязанцев С. В.**
Результаты проспективного многоцентрового наблюдательного исследования по лечению взрослых пациентов с острыми синуситами препаратом Флемоклав Солютаб® в обычной поликлинической практике в России (FlemENT). . . . . 149

**Рязанцев С. В.**
Обзор фармакологических методов лечения аллергического ринита . . . . . 155

**Рязанцев С. В.**
Тактика лечения полипозного риносинусита . . . . . 162

**Янов Ю. К., Рязанцев С. В., Будковая М. А.**
Импортозамещающие фармакологические технологии в оториноларингологии . . . . . 170

**Юбилей**

Гаджимураду Абдусамадовичу Гаджимирзаеву 80 лет. . . . . 177

**Информационный раздел**

Резолюция от 11 марта 2017 года. Заседание Экспертного совета с участием главных специалистов по оториноларингологии регионов РФ «Возможности клинической гомеопатии в терапии острых воспалительных заболеваний верхних дыхательных путей (ВДП)» . . . . . 179

Краткие рекомендации для авторов по подготовке и оформлению научных статей в журналах, индексируемых в международных наукометрических базах данных . . . . . 182

# Contens

**Science articles**

**Boboshko M. Yu., Berdnikova I. P., Salakhbekov M. A., Maltseva N. V.**
Psychoacoustic methods in diagnosis of central auditory disorders in patients with sensorineural hearing loss . . 9

**Boiko N. V., Bachurina A. S., Oksenyuk O. S., Kolmakova T. S.**
The content of pro-inflammatory cytokines in the saliva of children with the pharynx lymphoid ring hypertrophy 17

**Gizinger O. A., Korkmazov M. Yu., Shchetinin S. A.**
Analysis of antimicrobial protection factors of the pharyngeal tonsil surface in children with chronic adenoiditis . . . 23

**Diab Kh. M., Daikhes N. A., Nazhmutdinov I. I., Pashchinina O. A., Umarov P. U., Kondratchikov D. S.**
Specific features of surgical treatment of lateral skull base paragangliomas . . . . . 30

**Izvin A. I., Veshkurtseva I. M., Kuznetsova N. E.**
Systemic antibacterial therapy in otogenous and rhinogenous intracranial complications in children . . . . . 36

**Il'in S. N., Nozdrevatykh O. V., Anikin I. A., Tsutsieva S. Kh.**
Diagnostic possibilities of radiological methods in patients with the middle ear paragangliomas . . . . . 41

**Kaneva A. M., Boiko S. G., Potolitsyna N. N., Kudryavykh O. E., Kudryavykh A. M., Boiko E. R., Yanov Yu. K.**
Lipid metabolism indices as the markers of risk of sensorineural hearing loss development. . . . . 48

**Karpishchenko S. A., Ulupov M. Yu., Portnov G. V., Bolozneva E. V., Fatalieva A. F.**
The effect of the diode laser on the bone tissue reduction . . . . . 55

**Kryukov A. I., Shcherbakov D. A., Krasnozhen V. N.**
Computer-aided simulation of anatomic and functional failure of processus uncinatus . . . . . 60

**Polyakov A. P., Reshetov I. V., Ratushnyi M. V., Matorin O. V., Rebrikova I. V., Filyushin M. M.**
Restoration of the upper part of gastrointestinal tract and vocal function in patients after laryngectomy. . . . . 64

**Semenov F. V., Reznikov R. V.**
Alloplant application for closure of the nasal septum perforation . . . . . 72

**Stepanova Yu. E., Koren' E. E., Gotovyakhina T. V.**
Primary laryngophthisis. . . . . 76

**Tufatulin G. Sh., Artyushkin S. A.**
Patient-oriented hearing aids: the specific features of approach and the results . . . . . 82

**Usmanova S. Sh., Abdullaeva N. N.**
The present-day approach to the treatment of recurrent juvenile laryngeal papillomatosis . . . . . 88

**Fedoseeva O. V., Shilenkova V. V.**
Nasal breathing during smoking . . . . . 91

**Khamgushkeeva N. N., Anikin I. A., Bokuchava T. A., Il'in S. N.**
The method of surgical sanation of infralabyrinthine-apical cholesteatoma of the petrous part of the temporal bone . . . . . 98

**Rewievs**

**Allakhveranov D. A., Diab Kh. M., Korvyakov V. S.**
Appropriateness of antibacterial therapy in the surgical treatment of tubotympanic form of chronic suppurative otitis media (literature review) . . . . . 104

**Volkov A. G., Boiko N. V., Stagnieva I. V.**
Diseases of nose and paranasal sinuses in pregnant women. Specific aspects of diagnostics (literature review) . . 113

**Pustovit O. M.**
Postoperative rehabilitation of nasal mucosa structures and paranasal sinuses in rhinosurgery . . . . . 120

**From practice**

**Klochikhin A. L., Shilenkova V. V., Shmarova M. Yu.**
A case of oropharynx benign neurilemmoma . . . . . 128

**School of pharmacotherapy and innovative technologies**

**Kiselev A. B., Ovchinnikov A. Yu., Tolstikova T. G., Chaukina V. A., Miroshnichenko N. A., Zhukova N. A.**
A new approach to elimination of nasal obstruction in intermittent allergic and acute infectious rhinitis . . . . . 131

**Kiselev A. B., Chaukina V. A., Andamova O. V., Shugakova E. V., Vertakova O. V.**
Generation of the mucous membrane microbiocenosis in the upper respiratory tract with the prevalence of low- or non-pathogenic microorganisms . . . . . 137

**Mokronosova M. A., Zheltikova T. M., Aref'eva A. S., Tarasova G. D.**
Therapeutic effect of the preparation aqua maris sense in patients with allergic intermittent rhinitis . . . . . 142

**Ryazantsev S. V.**
Results of a prospective multicenter non-interventional study in adult outpatients with acute sinusitis treated with Flemoclav Solutab® in routine clinical practice in Russia (FlemENT) . . . . . 149

**Ryazantsev S. V.**
Allergic rhinitis . . . . . 155

**Ryazantsev S. V.**
Tactics of treatment of polypose rinosinusite . . . . . 162

**Yanov Yu. K., Ryazantsev S. V., Budkovaya M. A.**
Import-substituting pharmacological technologies in otorhinolaryngology . . . . . 170

**Jubilee**

Gadzhimurad Abdusamadovich Gadzhimirzaev 80 years old . . . . . 177

**Informational section**. . . . . 179

УДК 616.28-008.14-072.7+612.858.72 doi: 10.18692/1810-4800-2017-2-9-16

# ПСИХОАКУСТИЧЕСКИЕ МЕТОДЫ В ДИАГНОСТИКЕ ЦЕНТРАЛЬНЫХ НАРУШЕНИЙ СЛУХА ПРИ СЕНСОНЕВРАЛЬНОЙ ТУГОУХОСТИ

**Бобошко М. Ю.[1,2], Бердникова И. П.[1], Салахбеков М. А.[2], Мальцева Н. В.[1]**

[1] *ФГБОУ ВПО «Первый Санкт-Петербургский государственный медицинский университет им. акад. И. П. Павлова» Минздрава России, 197022, Санкт-Петербург, Россия (Ректор – акад. РАН, проф. С. Ф. Багненко)*

[2] *ФГБОУ ВПО «Северо-Западный государственный медицинский университет им. И. И. Мечникова» Минздрава России, 191015, Санкт-Петербург, Россия (Ректор – проф. О. Г. Хурцилава)*

# PSYCHOACOUSTIC METHODS IN DIAGNOSIS OF CENTRAL AUDITORY DISORDERS IN PATIENTS WITH SENSORINEURAL HEARING LOSS

**Boboshko M. Yu.[1,2], Berdnikova I. P.[1], Salakhbekov M. A.[2], Maltseva N. V.[1]**

[1] *Federal State Budgetary Institution Higher Vocational Education "Pavlov First Saint Petersburg State Medical University" of the Ministry of Health of the Russian Federation, Saint Petersburg, Russia*

[2] *Federal State Budgetary Institution Higher Vocational Education "North-Western State Medical University named after I. I. Mechnikov" of Ministry of Health of the Russian Federation, Saint Petersburg, Russia*

С использованием психоакустических тестов, характеризующих временную разрешающую способность слуховой системы человека, дифференциальную чувствительность по частоте, бинауральное взаимодействие, а также способность к обнаружению звукового сигнала на фоне помехи, проведена оценка состояния центральных отделов слухового анализатора. Обследовано 20 пациентов с хронической двусторонней симметричной сенсоневральной тугоухостью в возрасте от 31 года до 80 лет и 10 лиц от 20 до 25 лет с нормальными порогами слуха. Отмечены низкая информативность измерения дифференциальных порогов по частоте и высокая значимость теста обнаружения паузы для диагностики центральных слуховых расстройств у пациентов с тугоухостью. Исследования по обнаружению звукового сигнала на фоне помехи позволили предложить новый тест для оценки центральных отделов слухового анализатора – измерение сдвига порога полезного сигнала в условиях одновременного предъявления тональной помехи. У пациентов с сенсоневральной тугоухостью в сочетании с нарушением бинаурального взаимодействия выявлены достоверно большие сдвиги порога полезного сигнала на фоне помехи, чем у пациентов с периферическими формами тугоухости и у лиц с нормальными порогами слуха.

**Ключевые слова:** центральные слуховые расстройства, хроническая сенсоневральная тугоухость, психоакустическое тестирование.

**Библиография:** 23 источника.

Assessment of the condition of auditory analyzer central part functioning has been performed using of psychoacoustic tests that characterize human auditory system resolution, frequency differential response, binaural interaction and the ability to detect sound signal against the noise background. 20 patients with chronic bilateral symmetric sensorineural hearing loss at the age of 31 through 80 years old and 10 patients at the age of 20 through 25 years with normal hearing have been examined. Low informative value of the measurement of frequency difference thresholds and high importance of the gap detection test in diagnosing of central auditory disorders in patients with hearing loss have been noted. The studies on detection of a sound signal against the noise background made it possible to suggest a new test for assessment of central parts of auditory analyzer – the measurement of the useful signal threshold shift under the conditions of simultaneous presentation of tonal

interference. Significantly greater signal threshold shifts against the noise background have been revealed in the patients with sensorineural hearing loss accompanied by impaired binaural interaction than in the patients with peripheral hearing loss and normal hearing.

**Key words:** central auditory processing disorders, chronic sensorineural hearing loss, psychoacoustic tests.
**Bibliography:** 23 sources.

Функционирование слухового анализатора – сложный процесс, основанный на первичной обработке звуковой информации на периферии с последующей ее передачей в центральные отделы слуховой системы, которые осуществляют дальнейшую обработку акустического сигнала. Эта обработка включает нейрональные механизмы, отвечающие за локализацию звука, опознавание искаженного акустического стимула, оценку временных и частотных параметров звуковых сигналов, восприятие звуков в условиях помехи. При сенсоневральной тугоухости нарушения на уровне улитки могут сочетаться с нарушениями в центральных отделах слуховой системы. У пациентов с центральными слуховыми расстройствами (ЦСР) возникают значительные затруднения в понимании речи, особенно в сложных акустических условиях, при общении по телефону, в обработке невербальной информации (например, музыки), что, несомненно, влияет на качество жизни [1–3]. Распространенность ЦСР среди взрослого населения составляет около 10–20% [4], а у лиц пожилого и старческого возраста достигает 80%, являясь одним из компонентов пресбиакузиса [5, 6].

В настоящее время единые диагностические стандарты для выявления ЦСР отсутствуют, хотя при решении вопросов аудиологической диагностики, экспертизы и реабилитации тугоухости степень вовлечения в патологический процесс центральных отделов слуховой системы имеет первостепенное значение. Для изучения закономерностей обработки звукового сигнала в центральных отделах слухового анализатора предлагаются различные психоакустические, электрофизиологические, лучевые методы [1–3, 7]. Аудиологическое обследование должно начинаться с оценки состояния периферического слуха, после чего при подозрении на ЦСР проводят комплекс специальных психоакустических исследований, который, в зависимости от характера нарушений, может включать: 1) методы, связанные с временной обработкой акустического сигнала (определение последовательности, разграничения, разрешающей способности, интеграции звуковых сигналов во времени); 2) тесты, характеризующие локализацию и латерализацию; 3) монауральные низкоизбыточные тесты (наиболее часто используемый метод – исследование речью в шуме); 4) дихотическое тестирование; 5) определение бинаурального взаимодействия. Сложности при диагностике ЦСР связаны с тем, что интерпретация результатов разных исследований нередко противоречива. Кроме того, могут возникать трудности при дифференциальной диагностике ЦСР с когнитивными расстройствами, дефицитом внимания, нарушениями памяти и другими патологическими состояниями [7].

**Цель исследования**. Оценить диагностическую значимость для выявления ЦСР-тестов, характеризующих временную разрешающую способность человека, дифференциальную чувствительность по частоте, бинауральное взаимодействие и способность к обнаружению звукового сигнала на фоне помехи.

**Пациенты и методы исследования.** Обследовано 20 пациентов со 2–3-й степенями двусторонней симметричной хронической сенсоневральной тугоухости (ХСНТ) в возрасте от 31 до 80 лет (56,8±15,1 года), постоянно пользующихся слуховыми аппаратами (основная группа), и 10 лиц с нормальным слухом в возрасте от 20 до 25 лет (22,2±1,9 года), составивших контрольную группу. Кроме осмотра ЛОРорганов и базового аудиологического обследования, включавшего тональную пороговую аудиометрию, импедансометрию и измерение динамического диапазона громкости, всем испытуемым проводили комплексную оценку центральных отделов слухового анализатора посредством психоакустических тестов.

Для исследования временной разрешающей способности использовали тест обнаружения паузы – Random Gap Detection Test (RGDT) в модификации R. W. Keith [7]. Испытуемому через наушники на комфортном уровне громкости бинурально предъявляли тоны частотой 500, 1000, 2000 и 4000 Гц или щелчки (широкополосный шум) длительностью 15 мс, в которые вставлены беззвучные паузы. Сигналы с разными по длительности паузами (2, 5, 10, 15, 20, 25, 30 или 40 мс) подавали в случайном порядке, спрашивая испытуемого, воспринял ли он поданный сигнал как один звук (без паузы) или как два. Всего предъявляли по девять сигналов на каждой частоте, после чего оценивали минимальную паузу, воспринимаемую испытуемым на данной частоте (порог обнаружения паузы). В норме он не превышает 20 мс.

Измерение дифференциальных порогов по частоте (ДПЧ) выполнялось по стандартной методике на комфортном уровне громкости на частотах 500, 1000 и 2000 Гц [7, 8] для каждого уха в отдельности.

Бинауральное взаимодействие оценивалось посредством сенсибилизированной речевой

аудиометрии в формате чередующейся бинаурально речи (ЧБР) [9]. Сначала при комфортном уровне громкости определяли процент разборчивости односложных слов для каждого уха в отдельности (монауральное тестирование), после чего – процент разборчивости при бинауральном предъявлении сигнала, когда слова делились пополам и первая часть слова подавалась на одно ухо, а вторая сразу вслед за первой – на другое ухо (использовали фонетически сбалансированные таблицы из 20 односложных слов). Далее вычисляли разность между монауральной разборчивостью хуже разбирающего уха и бинауральной разборчивостью (ΔЧБР). Известно, что при нарушении бинаурального взаимодействия, обусловленного изменением функционирования центральных отделов слухового анализатора на уровне ствола мозга и коры, ΔЧБР превышает 20% (разборчивость в условиях чередующейся бинаурально подачи сигнала существенно хуже, чем при монауральном предъявлении).

Перечисленные выше исследования выполняли в условиях прослушивания через наушники TDH 39 с использованием клинического аудиометра AC40, аудиоплеера и дисков с записями теста обнаружения паузы, а также артикуляционных таблиц односложных слов.

При изучении способности к обнаружению звукового сигнала на фоне помехи был предложен новый тест по измерению сдвига порога полезного сигнала в условиях одновременного предъявления тональной помехи частотой 250 или 500 Гц. Длительность как полезного сигнала, так и помехи составляла 20 мс, что было сопоставимо с минимальной длительностью фонем в речевом сигнале. Перед началом тестирования определяли пороги слуховой чувствительности на частотах 250, 500, 1000 и 2000 Гц в тишине для каждого уха в отдельности. Затем на одно ухо одновременно предъявляли тональную помеху частотой 250 Гц с интенсивностью +10 дБ над индивидуальным порогом слышимости (НПС) и полезный сигнал частотой 500 Гц на пороговом уровне (использовали импульсную подачу сигналов с нулевой фазой). Задачей пациента было ответить на вопрос, слышит ли он оба сигнала или один. В случае если он слышал оба сигнала, интенсивность тональной помехи увеличивали до +20 дБ НПС, а если один сигнал, то интенсивность полезного тона увеличивали шагом 1 дБ, фиксируя момент, когда пациент начинал слышать два сигнала – таким образом измеряли порог обнаружения полезного сигнала в условиях одновременной подачи его с тональной помехой. Сдвиг порога полезного сигнала (Δ) рассчитывали как разность между порогом слышимости полезного сигнала в присутствии помехи и порогом полезного сигнала в тишине. Аналогично определяли Δ при интенсивности тональной помехи +30, +40 и +50 дБ НПС. Далее с использованием аналогичной процедуры в условиях предъявления той же тональной помехи (250 Гц) оценивали сдвиг порога полезного сигнала частотой 1000 Гц, а затем – 2000 Гц.

Следующим этапом посредством описанной выше методики определяли сдвиги порогов полезного сигнала при одновременном предъявлении тональной помехи 500 Гц и полезных сигналов 250, 1000 Гц, а затем – 2000 Гц. Интенсивность помехи также последовательно меняли шагом 10 дБ, проводя измерения на +10, +20, +30, +40 и +50 дБ НПС. Затем проводили такие же измерения на втором ухе.

С учетом того что у большинства пользователей слуховыми аппаратами отмечается существенное снижение разборчивости речи на фоне помехи, описанная выше методика была предложена в качестве модели восприятия акустического сигнала в условиях параллельного звукового потока.

Измерения сдвигов порога полезного сигнала в условиях одновременного предъявления тональной помехи проводили на специальном аппаратурном комплексе, включающем два звуковых генератора ГЗ-34, коммутационное устройство, усилитель и головные телефоны TDH 39. Этот комплекс позволял независимо менять частоту, длительность и интенсивность помехи и полезного тона.

Для анализа уровня значимости статистических различий использовали непараметрический критерий Манна–Уитни.

**Результаты исследования.** Средние пороги слуха на речевых частотах (0,5; 1; 2 и 4 кГц) у обследованных пациентов составили на протезированном ухе 51,0±11,9 дБ, а на непротезированном – 52,5±10,7 дБ – со средним динамическим диапазоном соответственно 53,9±16,7 и 53,2±18,8 дБ.

Дифференциальные пороги по частоте (ДПЧ) у пациентов с ХСНТ были достоверно ($p$ = 0,002) выше по сравнению с лицами контрольной группы и составляли в среднем на частоте 0,5 кГц 1,1±0,6%, 1 кГц – 1,1±0,7%, 2 кГц – 0,9±0,7%. В контрольной группе ДПЧ на этих частотах соответственно были равны 0,3±0,1, 0,34±0,12 и 0,26±0,13%.

Результаты RGDT у всех испытуемых контрольной группы и у 85% пациентов основной группы (17 человек) были в пределах нормальных значений. Порог обнаружения паузы у них не превышал 20 мс. На протезируемом ухе он составлял на частоте 500 Гц 8,5±7,8 мс, а на частотах 1; 2 и 4 кГц соответственно 11,6±8,8, 10,3±8,4 и 16,4±10,2 мс. На непротезируемом ухе пороги обнаружения паузы были несколько выше, но эти различия были недостоверны ($p$ = 0,76–0,93).

Три человека (15%) не справились с этим тестом: все парные сигналы воспринимались как одиночные или, наоборот, даже одиночные сигналы им казались сдвоенными.

При оценке бинаурального взаимодействия посредством теста ЧБР у испытуемых контрольной группы были получены однородные результаты, ΔЧБР у них в среднем составила 5,0±2,5%. У пациентов основной группы отмечался большой разброс результатов теста ЧБР, значения ΔЧБР у них варьировали от 0 до 45%. Это потребовало дополнительного анализа полученных данных. По результатам теста ЧБР испытуемые основной группы были разделены на две подгруппы: в 1-ю подгруппу вошло 10 пациентов с нормальными значениями ΔЧБР (5,0±4,4%), а во 2-ю – 10 пациентов, у которых по результатам теста ЧБР диагностировалось нарушение бинаурального взаимодействия (среднее значение ΔЧБР составило 41,5±5,8%).

Изучение способности к обнаружению звукового сигнала на фоне помехи показало, что сдвиги порогов полезного сигнала в условиях одновременного предъявления тональной помехи у всех пациентов основной группы были достоверно выше (хуже) по сравнению с пациентами контрольной группы при всех параметрах полезного сигнала и тональной помехи. Результаты измерения сдвига порога полезного сигнала у лиц контрольной группы и пациентов подгрупп 1 и 2 представлены на рис. 1 и 2.

У лиц контрольной группы при действии помехи 250 Гц увеличение порога полезного сигнала не превышало 14 дБ даже при интенсивности помехи +50 дБ НПС; влияние помехи уменьшалось с увеличением частоты полезного сигнала, а при предъявлении полезного сигнала 2000 Гц этот эффект почти полностью отсутствовал вплоть до интенсивности тональной помехи +30 дБ НПС. В 1-й подгруппе результаты достоверно отличались от контрольной группы при частоте полезного сигнала 500 Гц на всех интенсивностях помехи ($p$ = 0,04–0,02). При частоте полезного сигнала 1000 и 2000 Гц эти различия проявлялись только при интенсивностях помехи +20, +30 и +40 дБ НПС. Во 2-й подгруппе влияние помехи при любых интенсивностях было достоверно выше по сравнению с результатами, полученными в 1-й подгруппе ($p$ = 0,009–0,0007). При интенсивности помехи +10 дБ НПС сдвиг порога полезного сигнала составлял 20,4±7,8 дБ, постепенно увеличиваясь с повышением интенсивности помехи, достигая 37,1±12,4 дБ при интенсивности помехи +50 дБ. Зависимость сдвига порога полезного сигнала от частоты полезного сигнала была выражена в меньшей степени, чем в контрольной группе и 1-й подгруппе (рис. 1).

Аналогичные результаты были получены и при действии помехи 500 Гц (рис. 2). Следует отметить, что влияние помехи 500 Гц на нижележащий тон 250 Гц в 1-й подгруппе при всех интенсивностях не отличалось от результатов, полученных в контрольной группе ($p$ = 0,07–0,45). Во 2-й подгруппе зафиксирована высокая степень достоверности различий данного маскирующего эффекта по сравнению как с нормой, так и с 1-й подгруппой ($p$ = 0,002–0,0006).

С учетом выделения двух описанных выше подгрупп был проведен дополнительный анализ результатов тестов по оценке центральных отделов слухового анализатора у пациентов с ХСНТ.

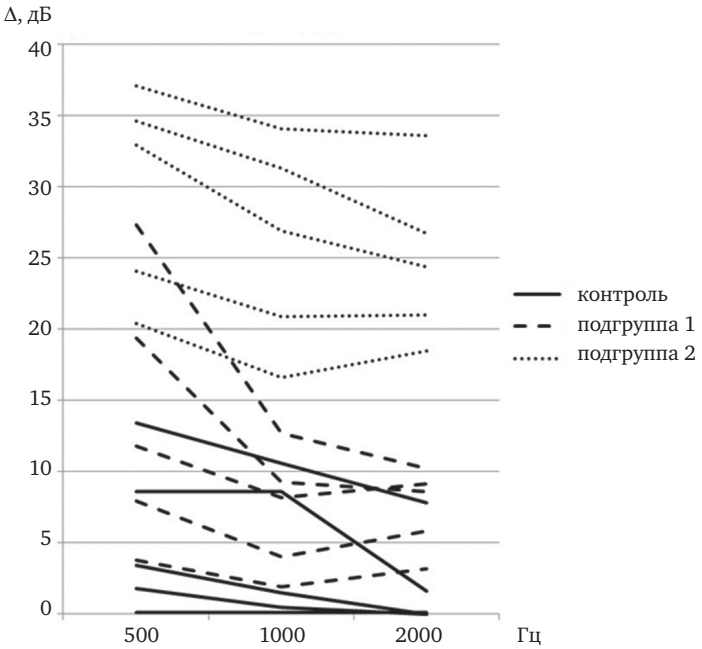


**Рис. 1.** Результаты измерения сдвига порога полезного сигнала при действии помехи 250 Гц. По оси ординат – сдвиг (Δ) порога полезного сигнала (дБ); по оси абсцисс – частота полезного сигнала (Гц). Семейства кривых для разных групп располагаются в порядке возрастания интенсивности помехи: +10, +20, +30, +40, +50 дБ НПС.

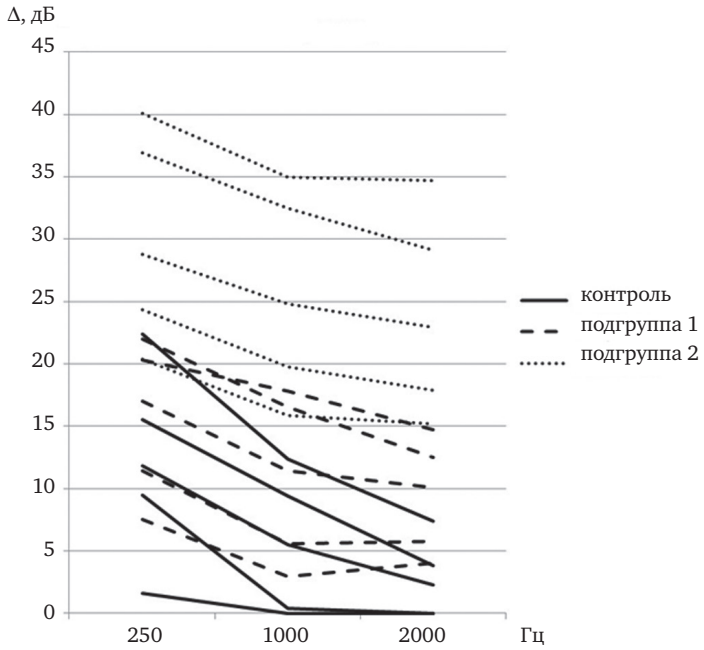


**Рис. 2.** Результаты измерения сдвига порога полезного сигнала при действии помехи 500 Гц. Обозначения – см. рис. 1.

Достоверных различий по ДПЧ между пациентами без признаков ЦСР и с нарушением бинаурального взаимодействия выявлено не было: ДПЧ были одинаково повышены по сравнению с нормой как в 1-й, так и во 2-й подгруппе (1,1±0,7 и 0,9±0,6% соответственно). Однако можно отметить, что во 2-й подгруппе наблюдалось достоверное ($p$ = 0,046) ухудшение дифференциальной чувствительности на частоте 1000 Гц при тестировании непротезированного уха. Таких различий между протезированным и непротезированным ухом в 1-й подгруппе с чисто периферической формой ХСНТ зарегистрировано не было.

Результаты RGDT у всех пациентов 1-й подгруппы не превышали 20 мс, что говорило о сохранности у них временной разрешающей способности. Во 2-й подгруппе 30% пациентов вообще не справились с тестом RGDT, и средние значения порога обнаружения паузы при предъявлении всех типов звуковых сигналов были достоверно выше, чем в 1-й подгруппе (рис. 3).

**Обсуждение.** Важным фактором для обеспечения хорошей разборчивости речи является не столько абсолютная, сколько дифференциальная чувствительность слуховой системы, т. е. ее способность обнаруживать и различать небольшие изменения громкости, частоты и длительности звукового сигнала как в тишине, так и на фоне маскирующих звуков, а также определять дискретность или непрерывность звука. Все эти механиз-

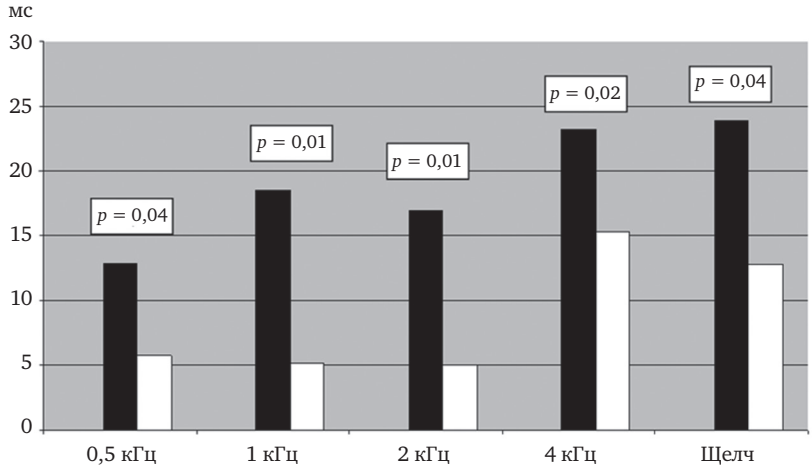


**Рис. 3.** Результаты измерения временной разрешающей способности с использованием теста обнаружения паузы у пациентов без признаков нарушения бинаурального взаимодействия (подгруппа 1 – светлые столбцы) и с нарушением бинаурального взаимодействия (подгруппа 2 – темные столбцы). По оси ординат – порог обнаружения паузы (мс); по оси абсцисс – тип предъявляемого сигнала.

мы в той или иной степени нарушены у больных с сенсоневральной тугоухостью.

Первичный анализ звуковых сигналов начинается с их преобразования в улитке. В нормально слышащем ухе активность наружных волосковых клеток (НВК) усиливает реакцию на слабые звуки и «заостряет» настройку базилярной мембраны, повышая частотную избирательность слуховой системы. В условиях ХСНТ, ассоциируемой с повреждением НВК, изменяется активный механизм улитки, приводя к нарушению нелинейного функционирования базилярной мембраны, что в значительной степени снижает точность спектрального анализа, осуществляемого на периферии [10, 11]. Потеря слуха величиной не более 55 дБ нПС может быть вызвана повреждением только НВК, а при порогах слуха, превышающих 55 дБ нПС, обычно ухудшается функция как НВК, так и ВВК [12]. Все наши пациенты имели среднее снижение слуха на речевых частотах более 50 дБ. Нарушения в функционировании улитки привело к повышению дифференциальных порогов по частоте у всех пациентов основной группы: как в 1-й подгруппе (кохлеарная форма ХСНТ), так и во 2-й (нарушение бинаурального взаимодействия). Известно, что при длительной слуховой депривации происходит разбалансировка возбуждающих и тормозных нейронов, приводящая к изменениям участков головного мозга, отвечающих за частотно-временную обработку звукового сигнала [13]. У больных 1-й подгруппы, в отличие от пациентов 2-й подгруппы, этот дисбаланс, по-видимому, еще не наступил, поэтому и различий в дифференциальной частотной чувствительности между протезированным и непротезированным ухом не было. С учетом полученных результатов можно предположить, что при наличии патологии улитки измерение дифференциальных порогов по частоте не является информативным тестом для диагностики ЦСР. Возможно, измерение ДПЧ может дать полезную информацию для диагностики ЦСР без повышения порогов слуха.

В ряде работ отмечается, что пороги обнаружения паузы одинаковы для пациентов с нормальным слухом и сенсоневральной тугоухостью [14]. Это позволило сделать вывод о центральных механизмах обработки данной характеристики звуковых сигналов. Также были обнаружены возрастные особенности при оценке временной разрешающей способности пациентов: пожилые лица с нормальным слухом имели более высокие пороги обнаружения паузы, что, возможно, являлось следствием старения центральных отделов слуховой системы [15, 16]. Результаты оценки временной разрешающей способности у большинства обследованных нами пациентов располагались в границах нормальных значений. Однако во 2-й подгруппе они были достоверно выше, чем в 1-й. Больные во 2-й подгруппе были значительно старше, чем в 1-й (65,5±11,1 и 48,1±13,7 года соответственно); ухудшение у них временной разрешающей способности можно объяснить в том числе возрастным снижением функционирования центральной нервной системы, в частности нарушением обработки временных параметров [17, 18], а также снижением памяти и скорости обработки информации [19]. Таким образом, тест обнаружения паузы целесообразно использовать в диагностике ЦСР.

Одним из самых важных свойств слуховой системы является устойчивость к действию помехи. Процессы слуховой маскировки – достаточно сложное явление, которое находится в стадии интенсивных исследований [20–22]. Эффекты слуховой маскировки проявляются по-разному в зависимости от вида сигнала и способа его воздействия. Маскировка, производимая определенным звуком, во многом зависит от его интенсивности и спектра. Если низкочастотные тоны эффективно маскируют звуки высокой частоты, то высокочастотные тоны не обладают такими свойствами в отношении низких частот. Высшие отделы слуховой системы, включая слуховые зоны коры, можно рассматривать как логический процессор, который выделяет (декодирует) полезные звуковые сигналы на фоне шумов и группирует их по определенным признакам [20]. В различении сигнала на фоне помехи большую роль играет межполушарное взаимодействие. Имеющаяся в норме межполушарная асимметрия вносит существенный вклад в обеспечение помехоустойчивости слуховой системы благодаря разным стратегиям параллельной обработки информации [23].

В нашем исследовании удалось показать достоверные различия способности к обнаружению звукового сигнала на фоне помехи у пациентов с периферической ХСНТ и с ХСНТ, сопровождающейся нарушением бинаурального взаимодействия. Это указывает на высокую информативность измерения сдвига порогов полезного сигнала в условиях одновременного предъявления тональной помехи при диагностике ЦСР. Показано, что расстройство синхронной обработки звуковой информации по разным каналам в итоге приводит к снижению помехоустойчивости слуховой системы, существенный вклад в которую обеспечивают центральные отделы слуховой системы.

**Выводы**

Выявлено достоверное ухудшение дифференциальной чувствительности по частоте у всех пациентов с тугоухостью независимо от уровня поражения слухового анализатора, что снижает значимость определения дифференциальных порогов по частоте для диагностики центральных нарушений слуха.

В группе пациентов с нарушением бинаурального взаимодействия порог обнаружения паузы был достоверно выше, чем у пациентов с преимущественно кохлеарной патологией. Отмечена целесообразность использования теста обнаружения паузы для диагностики центральных слуховых расстройств.

Исследования по обнаружению звукового сигнала на фоне помехи позволили предложить новый тест для оценки центральных отделов слухового анализатора – измерение сдвига порогов полезного сигнала в условиях одновременного предъявления тональной помехи. У пациентов с сенсоневральной тугоухостью в сочетании с нарушением бинаурального взаимодействия выявлены достоверно большие сдвиги порога полезного сигнала на фоне помехи, чем у пациентов с периферическими формами тугоухости и у лиц с нормальными порогами слуха.

ЛИТЕРАТУРА


1. Bellis T. Assessment and management of central auditory processing disorders in the educational setting: From science to practice. 2nd ed. Thomson. Delmar Learning, 2003. 533 p.
2. Cacace A. T., McFarland D. J. Controversies in Central Auditory Processing Disorder. San Diego: Plural Publishing, 2009. 353 p.
3. Chermak G. D., Musiek F. E. Handbook of central auditory processing disorder. Vol. 2. Comprehensive intervention. 2nd ed. San Diego: Plural Publishing, 2014. 769 p.
4. Cooper J. C., Gates G. A. Hearing in the elderly – the Framingham Cohort, 1983-1985. Part II. Prevalence of central auditory disorders // Ear Hear. 1991. Vol. 12, N 5. P. 304–311.
5. Stach B. A., Spretnjak M. L., Jerger J. The prevalence of central presbyacusis in a clinical population // Jurn. Am. Acad. Audiol. 1990. Vol. 1, N 2. P. 109–115.
6. Golding M., Carter N., Mitchell P. Hood L. J. Prevalence of central auditory processing (CAP) abnormality in an older Australian population: The Blue Mountains hearing study // Jurn. Am. Acad. Audiol. 2004. Vol. 15, N 9. P. 633–642.
7. Musiek F. E., Chermak G. D. Handbook of central auditory processing disorder. Vol. 1. Auditory neuroscience and diagnisis. 2nd ed. San Diego: Plural Publishing, 2014. 745 p.
8. Moore D. R., Ferguson M. A., Halliday L. F., Riley A. Frequency discrimination in children: perception, learning and attention // Hear. Res. 2008. Vol. 238, N 1–2. P. 147–154. doi: 10.1016/j.heares.2007.11.013.
9. Рындина А. М., Бердникова И. П., Цвылева И. Д. Аудиометрия чередующимися речевыми сигналами в диагностике центральных поражений слухового анализатора // Вестн. оторинолар. 1998. Т. 63, № 6. С. 13–14.
10. Glasberg B. R., Moore B. J. Auditory filter shapes in subjects with unilateral and bilateral cochlear impairments // Jurn. Acoust. Soc. Am. 1986. Vol. 79, N 4. P. 1020–1033.
11. Grose J. H. Binaural performance and aging // Jurn. Am. Acad. Audiol. 1996. Vol. 7, N 3. P. 168–174.
12. Moore B. C. J. Cochlear hearing loss. London, UK: Whurr, 1998. 220 p.
13. Willott J. F., Milbrandt J. C., Bross L. S. Caspary D. M. Glycine immunoreactivity and receptor binding in the cochlear nucleus of C57BL/6J and CBA/CaJ mice: effects of cochlear impairment and aging // Jurn. Comp. Neurol. 1997. Vol. 385, N 3. P. 405–414.
14. Lister J. J., Besing J. M., Koehnke J. D. Effects of age and frequency disparity on gap duration discrimination // J. Acoust. Soc. Am. 2002. Vol. 111, N 6. P. 2793–2800. doi: 10.1121/1.1476685.
15. Бобошко М. Ю., Гарбарук Е. С., Жилинская Е. В., Абу-Джамеа А. Х. Использование теста обнаружения паузы для оценки временной разрешающей способности слуховой системы человека // Рос. оторинолар. 2012. Т. 61, № 6. С. 16–20.
16. Snell K. B., Frisina D. R. Relationships among age-related differences in gap detection and word recognition // J. Acoust. Soc. Am. 2000. Vol. 107, N 3. P. 1615–1626.
17. Gordon-Salant S., Fitzgibbons P. Source of age-related recognition difficulty for the time-compressed speech // J. Speech Lang. Hearing Res. 2001. Vol. 44, N 4. P. 709–719. doi: 10.1044/1092-4388(2001/056).
18. Bertoli S., Smurzynski J., Probst R. Temporal resolution in young and elderly subjects as measured by mismatch negativity and psychoacoustic gap detection task // Clin. Neurophysiol. 2002. Vol. 113, N 3. P. 396–406.
19. Zanto T., Toy B., Gazzaley A. Delays in neural processing during working memory encoding in normal aging // Neuropsycholgia. 2010. Vol. 48, N 1. P. 13–25. doi: 10.1016/j.neuropsychologia.2009.08.003.
20. Алдошина И. А., Приттс Р. Музыкальная акустика. СПб.: Композитор, 2006. 720 с.
21. Kidd G. Psychoacoustics. In: Katz J. (Ed) Handbook of clinical audiology (5th ed.). Philadelphia, PA: Lippincott Williams and Wilkins, 2002. P. 33–49.
22. Gelfand S. A. Hearing: An introduction to psychological and physiological acoustics. 5th edition. London, UK: Informa Healthcare, 2009. 311 p.
23. Галунов В. И., Королева И. В., Шургая Г. Г. Взаимодействие двух полушарий в процессе обработки речевой информации. В кн. Акустика речи и слуха / Под ред. Л. А.Чистович. Л.: Наука, 1986. С. 127–143.

**Бобошко** Мария Юрьевна – доктор мед. наук, зав. лабораторией слуха и речи НИЦ Первого Санкт-Петербургского ГМУ им. акад. И. П. Павлова. Россия, 197022, Санкт-Петербург, ул. Льва Толстого, д. 6–8; тел.: (812) 338-60-34, +7-921-999-57-35, e-mail: boboshkom@gmail.com

**Бердникова** Ирина Петровна – старший научный сотрудник лаборатории слуха и речи НИЦ Первого Санкт-Петербургского ГМУ им. акад. И. П. Павлова. Россия, 197022, Санкт-Петербург, ул. Льва Толстого, д. 6–8; тел.: (812) 338-60-34, 8-921-966-74-52, e-mail: audiolog@inbox.ru

**Салахбеков** Магомед Абусаламович – аспирант каф. оториноларингологии Северо-Западного ГМУ им. И. И. Мечникова. Россия, 191015, Санкт-Петербург, Кирочная ул., д. 41; тел. +7-921-988-80-66, e-mail: magomed-salakhbekov@mail.ru

**Мальцева** Наталия Васильевна – старший научный сотрудник лаборатории слуха и речи НИЦ Первого Санкт-Петербургского ГМУ им. акад. И. П. Павлова. Россия, 197022, Санкт-Петербург, ул. Льва Толстого, д. 6–8; тел.: (812) 338-60-34, 8-921-978-41-97, e-mail: audiolog@inbox.ru

REFERENCES

1. Bellis T. Assessment and management of central auditory processing disorders in the educational setting: From science to practice. 2nd edition. Thomson. Delmar Learning, 2003; 533 p.
2. Cacace A.T., McFarland D.J. Controversies in Central Auditory Processing Disorder. San Diego: Plural Publishing, 2009. 353 p.
3. Chermak G. D., Musiek F. E. Handbook of central auditory processing disorder. Vol.2. Comprehensive intervention. 2nd edition. San Diego: Plural Publishing, 2014. 769 p.
4. Cooper J. C., Gates G. A. Hearing in the elderly – the Framingham Cohort, 1983–1985. Part II. Prevalence of central auditory disorders. *Ear Hear*. 1991; 12 (5): 304–311.
5. Stach B.A., Spretnjak M. L., Jerger J. The prevalence of central presbyacusis in a clinical population. *Jurn. Am. Acad. Audiol*. 1990; 1(2): 109–115.
6. Golding M., Carter N., Mitchell P. Hood L. J. Prevalence of central auditory processing (CAP) abnormality in an older Australian population: The Blue Mountains hearing study. *Jurn. Am. Acad. Audiol*. 2004; 15 (9): 633–642.
7. Musiek F. E., Chermak G. D. Handbook of central auditory processing disorder. Vol. 1. Auditory neuroscience and diagnisis. 2nd edition. San Diego: Plural Publishing, 2014. 745 p.
8. Moore D.R., Ferguson M.A., Halliday L.F., Riley A. Frequency discrimination in children: perception, learning and attention. *Hear. Res*. 2008; 238 (1–2): 147–154. doi: 10.1016/j.heares. 2007.11.013.
9. Ryndina A. M., Berdnikova I. P., Tsvyleva I. D. Audiometriya chereduyushchimisya rechevymi signalami v diagnostike tsentral'nykh porazhenii slukhovogo analizatora [Alternating signal speech audiometry in the diagnostics of central lesions of the acoustic analyzer]. *Vestnik otorinolaringologii*. 1998; 63(6): 13–14 (in Russian).
10. Glasberg B. R., Moore B. J. Auditory filter shapes in subjects with unilateral and bilateral cochlear impairments. *Jurn. Acoust. Soc. Am*. 1986; 79(4): 1020–1033.
11. Grose J. H. Binaural performance and aging. *Jurn. Am. Acad. Audiol*. 1996; 7(3): 168–174.
12. Moore B. C. J. Cochlear hearing loss. London, UK: Whurr. 1998. 220 p.
13. Willott J. F., Milbrandt J. C., Bross L. S. Caspary D.M. Glycine immunoreactivity and receptor binding in the cochlear nucleus of C57BL/6J and CBA/CaJ mice: effects of cochlear impairment and aging. *Jurn. Comp. Neurol*. 1997; 385(3): 405–414.
14. Lister J. J., Besing J. M., Koehnke J. D. Effects of age and frequency disparity on gap duration discrimination. *Jurn. Acoust. Soc. Am.* 2002; 111 (6): P.2793-2800. doi: 10.1121/1.1476685.
15. Boboshko M. Yu., Garbaruk E. S., Zhilinskaia E. V., Abu Jamee A. H. Ispol'zovanie testa obnaruzheniya pauzy dlya otsenki vremennoi razreshayushchei sposobnosti slukhovoi sistemy cheloveka [The use of gap detection test for assessment of temporary resolution of human auditory system]. *Rossiiskaya otorinolaringologiya*. 2012; 61(6): 16–20 (in Russian).
16. Snell K. B., Frisina D. R. Relationships among age-related differences in gap detection and word recognition. *Jurn. Acoust. Soc. Am*. 2000; 107(3): 1615–1626.
17. Gordon-Salant S., Fitzgibbons P. Source of age-related recognition difficulty for the time-compressed speech. *Jurn. Speech Lang. Hearing Res*. 2001; 44 (4): 709–719. doi: 10.1044/1092-4388(2001/056).
18. Bertoli S., Smurzynski J., Probst R. Temporal resolution in young and elderly subjects as measured by mismatch negativity and psychoacoustic gap detection task. *Clin. Neurophysiol*. 2002; 113 (3): 396–406.
19. Zanto T., Toy B., Gazzaley A. Delays in neural processing during working memory encoding in normal aging. *Neuropsycholgia*. 2010; 48(1): 13–25. doi: 10.1016/j.neuropsychologia.2009.08.003.
20. Aldoshina I.A., Pritts R. Muzykal'naya akustika [Musical acoustics]. SPb: Compozitor, 2006. 720 p. (in Russian).
21. Kidd G. Psychoacoustics. In: Katz J. (Ed) Handbook of clinical audiology (5th edition). Philadelphia, PA: Lippincott Williams and Wilkins. 2002; 33-49.
22. Gelfand S. A. Hearing: An introduction to psychological and physiological acoustics. 5th edition. London, UK: Informa Healthcare, 2009. 311 p.
23. Galunov V. I., Koroleva I. V., Shurgaya G. G. Vzaimodeistvie dvukh polusharii v protsesse obrabotki rechevoi informatsii. V kn. Akustika rechi i slukha; pod red. L. A.Chistovich [Interaction of two hemispheres in speech information processing. In: Acoustics of speech and hearing. Ed. L.A. Chistovich]. L.: Nauka, 1986: 127–143 (in Russian).

Mariya Yur'evna Boboshko – MD, Head of Hearing and Speech Laboratory of Scientific and Research Center of Pavlov First Saint Petersburg State Medical University. Russia, 197022, Saint Petersburg, 6/8, Lva Tolstogo str., tel.: (812) 338-60-34; +7-921-999-57-35, e-mail: boboshkom@gmail.com

Irina Petrovna Berdnikova – senior research associate of Hearing and Speech Laboratory of Scientific and Research Center of Pavlov First Saint Petersburg State Medical University. Russia, 197022, Saint Petersburg, 6/8, Lva Tolstogo str., tel.: (812) 338-60-34, 8-921-966-74-52, e-mail: audiolog@inbox.ru

Magomed Abusalamovich Salakhbekov – post-graduate student of the Chair of Otorhinolaryngology of the North-Western State Medical University named after I. I. Mechnikov. Russia, 191015, Saint Petersburg, 41, Kirochnaia str., tel.: +7-921-988-80-66, e-mail: magomed-salakhbekov@mail.ru

Nataliya Vasil'evna Mal'tseva – senior research associate of Hearing and Speech Laboratory of Scientific and Research Center of Pavlov First Saint Petersburg State Medical University. Russia, 197022, Saint Petersburg, 6/8 Lva Tolstogo str., tel.: (812) 338-60-34, 8-921-978-41-97, e-mail: audiolog@inbox.ru

УДК 616.316-008.8-002:616.321-053.2 doi: 10.18692/1810-4800-2017-2-17-22

# СОДЕРЖАНИЕ ПРОВОСПАЛИТЕЛЬНЫХ ЦИТОКИНОВ В СЛЮНЕ У ДЕТЕЙ С ГИПЕРТРОФИЕЙ ЛИМФОКОЛЬЦА ГЛОТКИ

**Бойко Н. В.[1], Бачурина А. С.[2], Оксенюк О. С.[1], Колмакова Т. С.[1]**

*[1] ФГБОУ ВО «Ростовский государственный медицинский университет» Минздрава России, 344000, г. Ростов-на-Дону, Россия*
*(Ректор – проф. С. В. Шлык)*

*[2] МБУЗ «Городская больница № 1», 344000, г. Ростов-на-Дону, Россия*
*(Главный врач – докт. мед. наук Д. В. Сизякин)*

# THE CONTENT OF PRO-INFLAMMATORY CYTOKINES IN THE SALIVA OF CHILDREN WITH THE PHARYNX LYMPHOID RING HYPERTROPHY

**Boiko N. V.[1], Bachurina A. S.[2], Oksenyuk O. S.[1], Kolmakova T. S.[1]**

*[1]State Budgetary Educational Institution of Higher Vocational Education Rostov State Medical University of the Ministry of Healthcare of Russia,RostovonDon, Russia*

*[2] Municipal Budgetary Healthcare Institution Municipal Hospital N 1, Rostov-on-Don, Russia*

Целью нашего исследования явилось изучение динамики цитокинового профиля в слюне у детей с гипертрофией лимфокольца глотки до и после аденотомии и аденотонзиллотомии.

Исследования проводили методом твердофазного иммуноферментного анализа количественного определения цитокинов в слюне. Результаты исследования обрабатывали с использованием пакета стандартных программ для статистического анализа Statistica 12.0.

Заключение. При сравнении исходных результатов между группами выявлены следующие закономерности: содержание TNF-α оказалось выше у больных с гипертрофией лимфокольца глотки, а содержание IL-1β было достоверно выше у больных с аденоидами. Содержание IL-6 было повышено у детей как с гипертрофией лимфокольца глотки, так и с аденоидами. В послеоперационном периоде достоверно увеличилось содержание IL-1β у детей после аденотонзиллотомии, IL-6 – после аденотомии и аденотонзиллотомии, уменьшилось содержание TNF-α у детей после аденотомии. Разнонаправленность изменений цитокинов объясняется дисбалансом иммунного цитокинового ответа у детей с гипертрофией лимфокольца глотки.

**Ключевые слова:** гипертрофия глоточной и небных миндалин, аденотомия, аденотонзиллотомия, цитокины, иммуноферментный анализ.

**Библиография:** 15 источников.

The objective of our research was to examine the dynamics of cytokine profile in the saliva of the children with the pharynx lymphoid ring hypertrophy before and after adenoidectomy and adenotonsillotomy.

The study was conducted by the method of solid-phase immunoenzyme analysis for the quantitative determination of cytokines in the saliva. The results of the study were processed using the standard statistical analysis software STATISTICA 12.0.

Conclusion: The comparison of the primary results in the groups revealed the following patterns: the content of TNF-α was higher in the patients with the pharynx lymphoid ring hypertrophy, and the content of IL-1β was significantly higher in the patients with adenoids. The content of IL-6 was high both in children with the pharynx lymphoid ring hypertrophy and with adenoids. The content of IL-1β reliably increased in the postoperative period in children after adenotonsillotomy, the content of IL-6 increased after adenoidectomy and adenotonsillotomy, and the content of TNF-α decreased in children after adenoidectomy. Multidirectional changes of cytokines are explained by the imbalance of the cytokine immune response that the children with the pharynx lymphoid ring hypertrophy.

**Key words:** pharynx and palatal tonsils hypertrophy, adenoidectomy, adenotonsillotomy, cytokines, immunoenzyme analysis.

**Bibliography:** 15 sources.

Гипертрофия лимфокольца глотки является одним из самых распространенных заболеваний в детской оториноларингологии [1, 2]. Изменения элементов лимфокольца глотки могут выражаться в увеличении их размеров (гипертрофия) и (или) в воспалении (тонзиллит/аденоидит).

Миндалины лимфокольца глотки входят в состав лимфоидной ткани, ассоциированной со

слизистой оболочкой верхних дыхательных путей (MALT). В лимфоидных фолликулах миндалин образуются лимфоциты – клетки, играющие основную роль в формировании и поддержании иммунитета. Работа иммунных клеток и иммунной системы регулируется медиаторами, называемыми цитокинами (интерлейкинами).

Цитокины представляют собой группу полипептидных медиаторов, участвующих в формировании и регуляции защитных реакций организма. Они играют важную роль в управлении гиперчувствительностью и воспалительным ответом и в некоторых случаях могут способствовать развитию острого или хронического повреждения тканей и органов. В литературе последних лет имеются работы, указывающие на существенную роль цитокинов в патогенезе заболеваний носа и околоносовых пазух [3, 4], глоточной миндалины [5], а также в развитии послеоперационного воспаления при операциях на лифмокольце глотки [6]. Скорость и специфичность реакции цитокинового профиля на различные внешние воздействия позволяют использовать их в качестве маркера воспаления [6] и индикатора эффективности применения различных методов лечения [7, 8].

**Цель исследования.** Изучение динамики цитокинового профиля в слюне у детей с гипертрофией лимфокольца глотки до и после аденотомии и аденотонзиллотомии.

**Пациенты и методы исследования.** Мы исследовали содержание фактора некроза опухоли (TNF-α) и интерлейкинов IL-1β и IL-6 в слюне у 42 детей в возрасте от 4 до 8 лет, перенесших плановое хирургическое лечение. Показаниями к операции являли: наличие гипертрофии лимфокольца глотки 3-й степени, вызывающей затруднение носового дыхания, рецидивирующие гнойные риносинуситы и средние отиты, часто со снижением слуха, обструктивное апное сна, вялость, утомляемость, нарушение роста челюстно-лицевого скелета. Контрольную группу составили 19 практически здоровых детей.

Пациенты, включенные в исследование, были разделены на две группы. Первую группу составили дети с диагнозом аденоиды – 17 человек; этим детям была произведена аденотомия. Во вторую группу включены 25 детей с гипертрофией лимфокольца глотки (ГЛКГ), у которых увеличение глоточной миндалины сочеталось с гипертрофией небных миндалин III степени, поэтому аденотомия была технически невозможна без тонзиллотомии; больным этой группы была произведена аденотонзиллотомия. Клинический диагноз был установлен на основании анамнеза и эндоскопического осмотра полости носа, носоглотки и ротоглотки.

У всех детей производили забор слюны утром, без стимуляции, накануне операции и через сутки после хирургического вмешательства. Выбор изучаемых показателей был сделан на основании их функций в развитии воспалительной реакции: IL-1β медиатор местного воспаления, активирует Т-клетки, синтез других цитокинов, в том числе IL-6. IL-6 – главный стимулятор пролиферации В-лимфоцитов, завершает воспалительную реакцию. TNF-α – индуктор воспалительного ответа и регулятор врожденного иммунитета. Уровень цитокинов TNF-α, IL-1β и IL-6 определяли с помощью наборов для иммуноферментного анализа методом твердофазного иммуноферментного анализа количественного определения цитокинов в слюне. Результаты исследования обрабатывали с использованием пакета стандартных программ для статистического анализа Statistica 12.0.

При анализе полученных результатов было проверено распределение значений исследуемых цитокинов на соответствие нормальному. При этом использовали закладку «Тест на нормальность» в модуле «Частотный анализ» в программе Statistica 12.0. При проведении теста Shapiro-Wilk's в исходных показателях всех групп и контроля подтверждена гипотеза об имеющихся отличиях распределения показателей TNF-α, IL-1β и IL-6 от нормального с доверительной вероятностью $p \leq 0{,}05$, в связи с чем для анализа полученных данных использовали методы непараметрической статистики.

Достоверность различий исходных значений зависимых выборок (внутри групп) оценивали с помощью непараметрического критерия Wilcoxon, достоверность различий средних значений независимых выборок (между двумя группами) определяли с помощью непараметрического критерия Mann–Whitney. Различия признавали достоверными при значениях $p \leq 0{,}05$.

**Результаты исследования.** Результаты статистического анализа содержания исследуемых цитокинов приведены в таблице.

В контрольной группе характеристика величин цитокинов была следующей:

для IL-1β $M \pm m$ = 35±7 пг/мл; Me = 39; percentile [10; 90] = [21,3; 41,9];

для IL-6 $M \pm m$ = 8,9±7,2 пг/мл; Me = 6,7; percentile [10; 90] = [1,8; 22,6];

для TNF $M \pm m$ = 24,1±18,8 пг/мл; Me = 19; percentile [10; 90] = [5,5; 58,7].

Исходные значения TNF-α и IL-1β у больных 1-й и 2-й групп не имели достоверных отличий от показателей контрольной группы ($p > 0{,}05$), в то время как исходный уровень IL-6 в 1-й и 2-й группах был достоверно выше, чем в контроле ($p < 0{,}05$).

При сравнении исходных значений исследуемых показателей обеих групп между собой выявлены следующие различия. Исходные значения TNF-α у больных 1-й группы были достоверно ниже, а значения IL-1β – достоверно выше,

Таблица

**Оценка достоверности различий показателей TNF-α, IL-1β и IL-6 в слюне у детей до и после аденотомии и аденотонзиллотомии**

| Диагноз | Этап | Статистический показатель | IL-1β (пг/мл) | IL-6 (пг/мл) | TNF-α (пг/мл) |
|---|---|---|---|---|---|
| Аденоиды ($n$ = 17) | До операции | $M \pm m$ | 115±75 | 25±23 | 13±4 |
| | | Me | 93,8 | 17 | 12 |
| | | [10; 90] | [28,8; 250] | [7,5; 47,8] | [9,3; 20,4] |
| | | $p$ | 0,649 | **0,004** | **0,011** |
| ГЛКГ ($n$ = 25) | До операции | $M \pm m$ | 48± 39 | 18,9± 28,4 | 18± 11 |
| | | Me | 32,2 | 10,7 | 16,8 |
| | | [10; 90] | [17; 104] | [2,3; 32,8] | [10,3; 23] |
| | | $p$ | **0,009** | **0,002** | 0,779 |
| | | $*p$ | **0,001** | 0,078 | **0,010** |
| Аденоиды ($n$ = 17) | После операции | $M \pm m$ | 125± 85 | 36± 42 | 10± 4 |
| | | Me | 104 | 19,2 | 9,9 |
| | | [10; 90] | [34; 250] | [8,8; 127] | [7,4; 13] |
| | | $p$ | 0,649 | 0,004 | **0,011** |
| ГЛКГ ($n$ = 25) | После операции | $M \pm m$ | 101± 69 | 61± 72 | 18± 10 |
| | | Me | 74,9 | 23,9 | 16,9 |
| | | [10; 90] | [20,5; 200] | [8,4; 199] | [7,3; 25,2] |
| | | $p$ | **0,009** | **0,002** | 0,779 |
| | | $*p$ | 0,377 | 0,609 | **0,005** |

**Примечание:** $M \pm m$ – среднее значение со стандартной ошибкой; Me – медиана, [10; 90] – 10" и 90" процентиль; $p$ – доверительная вероятность; $p$ оценивали на статистическую значимость по критерию Wilcoxon, $*p$ – по критерию Mann–Whitney. Жирным шрифтом выделены достоверные различия с вероятностью $p < 0,05$.

чем у больных 2-й группы с уровнем значимости меньше критического ($p \leq 0,05$). Статистический анализ исходных значений IL-6 не выявил достоверных различий между обеими группами пациентов ($p > 0,05$).

Динамика цитокинов в послеоперационном периоде такова. При анализе динамики уровня TNF-α по критерию Wilcoxon выявлено достоверное уменьшение его содержания после операции у больных 1-й группы ($p \leq 0,05$), у больных 2-й группы достоверных изменений TNF-α не выявлено ($p > 0,05$).

Анализ динамики уровня IL-1β и IL-6 выявил их достоверное увеличение после операции у детей с гипертрофией лимфокольца глотки ($p \leq 0,05$); у детей с аденоидами было выявлено достоверное увеличение только уровня IL-6 ($p \leq 0,05$), достоверных изменений уровня IL-1 не выявлено.

**Обсуждение результатов.** Результаты исследования показали, что содержание цитокинов в слюне детей с аденоидами и гипертрофией лимфокольца глотки имеет некоторые особенности.

У детей с аденоидами исходное содержание IL-1β превышало контрольные значения в 3,3 раза, тогда как у детей с ГЛКГ – только на 41%. В раннем послеоперационном периоде отмечен достоверный рост содержания IL-1β у детей второй группы. Это можно объяснить большим объемом повреждения при аденотонзиллотомии по сравнению с аденотомией, поскольку IL-1β относится к медиаторам ранней реакции на повреждение и связан с процессом распознавания повреждающего фактора и инициацией продукции дистантных медиаторов цитокиновой сетью. Кроме того, от цитокиновой сети, установленной IL-1β, зависит экспрессия некоторых цитокинов неиммунными клетками, такими как эпителиальные и стромальные клетки, обеспечивающими репаративную роль на заключительной стадии воспаления.

Содержание IL-6 в слюне детей перед операцией было значительно выше, чем в контрольной группе. При этом, превышение показателя в 1-й группе было более значительным – почти в 3 раза, тогда как во 2-й группе – в 2 раза. После операции у детей с ГЛКГ ответ со стороны данного цитокина был более выраженным – его уровень вырос почти в 4 раза и достиг 61,6±72,6 (пг/мл), тогда как у детей с аденоидами практически не изменился.

IL-6 – провоспалительный цитокин, первичная роль которого состоит в активации процес-

сов восстановления гомеостаза, нарушенного повреждением. Его биологические эффекты: локальная стимуляция пролиферации и дифференцировки Т- и В-лимфоцитов. Его системные эффекты: стимуляция продукции печенью белков острой фазы, индукция лихорадки. IL-6 участвует в поддержании роста клеток линии ES («эмбриональные стволовые клетки»). Нокаут гена IL-6 приводит к ингибиции системных реакций острой фазы, а также к снижению биосинтеза IgA в слизистых оболочках.

Значение выявленного нами повышения исходного уровня IL-6 у детей с аденоидами и ГЛКГ может быть оценено в свете исследования, проведенного H. Wanga и соавт. [9], изучавшими корреляционные связи продукции IL-6 и сосудисто-эндотелиального фактора роста (vascular endothelial growth factor – VEGF) у детей с гипертрофией глоточной миндалины. VEGF является ключевым регулятором ангиогенеза, участвующим в формировании хронических воспалительных и опухолевых процессов [10, 11]. Учитывая многочисленные биологические эффекты VEGF и IL-6, H. Wanga и соавт. [9] предположили их участие в гипертрофии глоточной миндалины у детей. Авторы исследовали экспрессию VEGF в ткани глоточной миндалины методом иммуногистохимии, содержание IL-6 в отделяемом из носоглотки (иммуноферментный анализ) и изменение экспрессии VEGF в изолированных клетках глоточной миндалины после стимуляции интерлейкином-6 in vitro. Обнаружено, что экспрессия VEGF и содержание IL-6 в секрете носоглотки при значительной гипертрофии глоточной миндалины были достоверно выше, чем при ее умеренном увеличении при наличии корреляционной зависимости между исследуемыми цитокинами. Кроме того, при инкубации клеток глоточной миндалины в присутствии рекомбинантного человеческого IL-6 in vitro отмечено достоверное дозо- и времязависимое увеличение экспрессии VEGF. Увеличение экспрессии сосудисто-эндотелиального фактора роста в ткани гипертрофированной глоточной миндалины вполне ожидаемо, поскольку он стимулирует ангиогенез, являющийся необходимым условием гипертрофии любой ткани [12]. Полученные авторами результаты свидетельствуют об участии оси VEGF – IL-6 в развитии гипертрофии лимфоидной ткани носоглотки и объясняют связь увеличения миндалин с хроническим воспалением.

Учитывая незначительные различия в исходном содержании IL-6 между группами детей с аденоидами и гипертрофией лимфокольца глотки, можно предположить, что выявленное нами повышение исходного уровня данного цитокина объясняется его участием в механизмах гипертрофии лимфокольца глотки.

TNF-α – провоспалительный цитокин, который активирует воспалительный ответ организма, участвует в контроле пролиферации, дифференцировки и апоптоза клеток. TNF-α, образованный макрофагами, способен активировать тканевые иммунные клетки, индуцируя экспрессию множества цитокинов, включая IL-1β, -6, -8 и сам TNF-α. Эта реакция имеет важное значение для привлечения лейкоцитарных популяций в реактивный участок тканей миндалин.

Мы были вправе ожидать повышения уровня всех исследуемых нами цитокинов, относящихся к группе провоспалительных цитокинов острой фазы, в раннем послеоперационном периоде. Однако содержание TNF-α перед операцией у всех исследуемых детей было ниже контрольных значений. При этом у детей с аденоидами снижение было более значительным и составило 47%, тогда как в группе ГЛКГ – 24%. После операции уровень TNF-α у детей 1-й группы еще снизился (на 56% относительно контроля), во 2-й группе этот показатель остался без изменения.

Аналогичные данные получены И. Е. Смирновым и соавт. [13], изучавшими изменения провоспалительных и противовоспалительных медиаторов (интерлейкинов-6, -8, -10, фактора некроза опухоли – TNF-α) в сыворотке крови до и после хирургического лечения и в удаленной лимфоидной ткани у детей с хроническими заболеваниями носоглотки. Авторы отметили наличие дисбаланса провоспалительных и противовоспалительных цитокинов. Разнонаправленность изменений цитокинов в послеоперационном периоде многие исследователи [5, 14, 15] объясняют дисбалансом иммунного цитокинового ответа у детей с патологией рото- и носоглотки.

**Выводы**

У детей с аденоидами исходные значения TNF-α в слюне достоверно ниже, а IL-1β – достоверно выше, чем у детей с гипертрофией лимфокольца глотки.

Содержание IL-6 в слюне у детей обеих исследуемых групп достоверно повышено по сравнению с контрольной группой, что позволяет предположить его участие в патогенезе гипертрофии лимфокольца глотки.

В раннем послеоперационном периоде отмечено достоверное уменьшение содержания TNF-α и увеличение IL-6 у детей, перенесших аденотомию, в то время как у детей после аденотонзиллотомии наблюдался достоверный рост содержания IL-1β и IL-6. Более выраженная цитокиновая реакция после аденотонзиллотомии отражает больший объем хирургической травмы по сравнению с аденотомией.

ЛИТЕРАТУРА


1. Бойко Н. В., Бачурина А. С. Аденотомия и аденотонзиллотомия у детей с затруднением носового дыхания // Рос. ринология. 2015. Т. 23, № 1. С. 9–12.
2. Бойко Н. В., Бачурина А. С., Жданов А. И. Профилактика послеоперационных кровотечений при аденотомии // Рос. ринология. 2015. Т. 23, № 2. С. 26–30.
3. Стагниева И. В., Симбирцев А. С. Определение роли субстанции Р и болевого симптома в диагностике иммунных нарушений при риносинусите // Иммунология. 2015. Т. 36, № 5. С. 295–300.
4. Стагниева И. В., Гукасян Е. Л., Сагакянц А. Б. Нарушение нейроиммунной реактивности у больных риносинуситом // Рос. ринология. 2015. Т. 23, № 1. С. 25–28.
5. Дроздова М. В., Симбирцев А. С., Варюшина Е. А., Тырнова Е. В. Продукция провоспалительных цитокинов в ткани глоточной миндалины при хроническом лимфопролиферативном синдроме у детей // Рос. оториноларингология. 2009. Т. 42, № 5. С. 35–44.
6. Бойко Н. В., Бачурина А. С., Оксенюк О. С., Колмакова Т. С. Лечение послеоперационного воспаления после тонзиллэктомии у детей // Педиатрия. Журн. им. Г. Н. Сперанского. 2016. Т. 95, № 1. С. 93–96.
7. Терскова Н. В., Боброва С. В., Вахрушев С. Г., Торопова Л. А., Жуйкова Т. В. Сверхмалые дозы биологически активных веществ: модифицированные эффекты терапии хронического аденоидита на примере динамики цитокинов // Рос. оториноларингология. 2009. № 4. С. 124–130.
8. Стагниева И. В., Симбирцев А. С. Эффективность иммуномодулирующей терапии у больных риносинуситом // Медицинская иммунология. 2015. Т. 17, № 5. С. 423–430.
9. Wanga H., Bai J., Zhang J., Yang W., Zuo K., Li H. IL-6 promotes the expression of vascular endothelial growth factor through the signalling pathway in hypertrophied adenoids in children // Int. Jurn. of Ped. Otorhinolaryngology. 2013. Vol. 77. P. 205–209.
10. Carmeliet P., Jain R. K. Molecular mechanisms and clinical applications of angiogenesis // Nature. 2011. Vol. 473, N 7347. P. 298–307.
11. Sharma P. S., Sharma R., Tyagi T. VEGF/VEGFR pathway inhibitors as antiangiogenic agents: present and future // Curr. Cancer Drug Targets. 2011. Vol. 11, N 5. P. 624–653.
12. Lazarus A., Keshet E. Vascular endothelial growth factor and vascular homeostasis // Proc. Am. Thorac. Soc. 2011. Vol. 8, N 6. P. 508–511.
13. Смирнов И. Е., Якушенкова А. П., Мещеряков К. Л., Светлова Е. А., Балян М. М., Белова О. В. Показатели цитокинов у детей с хронической патологией глоточной миндалины // Кремлевская медицина. Клинический вестник. 2009. № 4. С. 24–25.
14. Терскова Н. В., Шнайдер Н. А., Симбирцев А. С., Вахрушев С. Г., Бадртдинова Д. Р. Варианты иммунного цитокинового ответа при хроническом аденоидите у детей // Фундаментальные исследования. 2015. № 1–7. С. 1452–1456.
15. Chu L., Li Q. The evaluation of adenotonsillectomy on TNF-a and IL-6 levels in obese children with obstructive sleep apnea // Int. Jurn. of Ped. Otorhinolaryngology. 2013. Vol. 77. P. 690–694.



**Бойко** Наталья Владимировна – докт. мед. наук, профессор каф. болезней уха, горла, носа Ростовского ГМУ. Россия, 344000, г. Ростов-на-Дону, пер. Нахичеванский, д. 29, тел. +7-903-433-41-13, e-mail: nvboiko@gmail.com

**Бачурина** Анастасия Сергеевна – ст. лаборант каф. болезней уха, горла, тел. +7-918-562-72-36, e-mail: anastasiya.bachurina@inbox.ru

**Оксенюк** Оксана Станиславна – канд. мед. наук, начальник отдела биохимических, физико-химических и микробиологических исследований ЦНИЛ Ростовского ГМУ. Россия, 344000, г. Ростов-на-Дону, пер. Нахичеванский, д. 29, тел. +7-928-100-94-34, e-mail: oksenuk_o@bk.ru

**Колмакова** Татьяна Сергеевна – докт. биол. наук, доцент, зав. каф. медицинской биологии и генетики Ростовского ГМУ. Россия, 344000, г. Ростов-на-Дону, пер. Нахичеванский, д. 29, тел. +7-903-470-28-63, e-mail: tat_kolmakova@mail.ru


REFERENSES


1. Boiko N. V., Bachurina A. S. Adenotomiya i adenotonzillotomiya u detei s zatrudneniem nosovogo dykhaniya [Adenoidectomy and adenotonsillotomy in children with obstructed nasal breathing]. *Rossiyskaya rinologiya*. 2015; 23; 1: 9–12 (In Russian).
2. Boiko N. V., Bachurina A. S., Zhdanov A. I. Profilaktika posleoperatsionnykh krovotechenii pri adenotomii [Prevention of postadenoidectomy hemorrhage]. *Rossiyskaya rinologiya*. 2015; 23; 1: 9–12 (In Russian).
3. Stagnieva I. V., Simbirtsev A. S. Opredelenie roli substantsii R i bolevogo simptoma v diagnostike immunnykh narushenii pri rinosinusite [Determination of the role of r-substance and pain symptoms in diagnosis of immune disorders in rhinosinusitis]. *Immunologiya*. 2015; 80(5): 295–300 (In Russian).
4. Stagnieva I. V., Gukasuan E. L., Sagakyants A. B. Narushenie neiroimmunnoi reaktivnosti u bol'nykh rinosinusitom [The disorder of neuroimmune responsiveness in patients with rhinosinusitis]. *Rossiyskaya rinologiya*. 2015; 23; 1: 25–28 (In Russian).
5. Drozdova M. V., Simbirtzev A. S., Varushina E. A., Tyrnova E. V. Produktsiya provospalitel'nykh tsitokinov v tkani glotochnoi mindaliny pri khronicheskom limfoproliferativnom sindrome u detei [Generation of proinflammatory cytokines by nasopharyngeal tonsil (adenoid) tissue in children with chronic lymphoproliferative syndrome]. *Rossiyskaya otorinolaringologiya*. 2009; 42; 5: 35–44 (In Russian).
6. Boiko N. V., Bachurina A. S., Oksenyuk O. S., Kolmakova T. S. Lechenie posleoperatsionnogo vospaleniya posle tonzillektomii u detei [The treatment of postoperative inflammation after tonsillectomy in children]. *Pediatriya. Zhurnal im. G. N. Speranskogo*. 2016; 95; 1: 93–96 (In Russian).

7. Terskova H. V., Bobrova S. V., Vakhrushev S. G., Toropova L. A., Zhuikova T. V. Sverkhmalye dozy biologicheski aktivnykh veshchestv: modifitsirovannye effekty terapii khronicheskogo adenoidita na primere dinamiki tsitokinov [Ultralow doses of biologically active substances: the modified effects of the chronic adenoiditis therapy as illustrated by cytokines dynamics]. *Rossiyskaya otorinolaringologiya*. 2009; 4: 124–130 (In Russian)
8. Stagnieva I. V., Simbirtsev A. S. Effektivnost' immunomoduliruyushchei terapii u bol'nykh rinosinusitom [Immunotherapy efficacy in the patients with rhinosinusitis patients]. *Meditsinskaya immunologiya.* 2015; 17; 5: 423–430 (In Russian).
9. Wanga H., Bai J., Zhang J., Yang W., Zuo K., Li H. IL-6 promotes the expression of vascular endothelial growth factor through the signalling pathway in hypertrophied adenoids in children. *Int. Jurn. of Ped. Otorhinolaryngology*. 2013; 77: 205–209.
10. Carmeliet P., Jain R.K., Molecular mechanisms and clinical applications of angiogenesis. *Nature*. 2011; 473; 7347: 298–307.
11. Sharma P. S., Sharma R., Tyagi T., VEGF/VEGFR pathway inhibitors as antiangiogenic agents: present and future. *Curr. Cancer Drug Targets*; 2011; 11(5): 624–653.
12. Lazarus A., Keshet E., Vascular endothelial growth factor and vascular homeostasis. *Proc. Am. Thorac. Soc*.; 2011; 8(6): 508–511.
13. Smirnov E. I., Yakushenkova A. P., Mescherjakov K. L., Svetlova E. A., Baljan M. M., Belova O. V. Pokazateli tsitokinov u detei s khronicheskoi patologiei glotochnoi mindaliny [Cytokine indices in children with the pharyngeal tonsil chronic pathology]. *Kremlevskaya medicina. Klinicheskiy vestnik*. 2009; 4: 24–25 (In Russian).
14. Terskova N. V., Shnayder N. A., Simbirtsev A. S., Vakhrushev S. G., Badrtdinova D. R. Varianty immunnogo tsitokinovogo otveta pri khronicheskom adenoidite u detei [The variants of immune cytokine response in chronic adenoiditis in children]. *Fundamental'nye issledovaniya*. 2015; 1–7: 1452–1456.
15. Chu L., Li Q. The evaluation of adenotonsillectomy on TNF-a and IL-6 levels in obese children with obstructive sleep apnea. *Int. Jurn. of Ped. Otorhinolaryngology*. 2013; 77: 690–694.

Natal'ya Vladimirovna Boiko – MD, Professor of the Chair of ENT Diseases of Rostov State Medical University of the Ministry of Healthcare of Russia. Russia, 244000, Rostov-on-Don, 29, Nakhichevanskiy Pereulok str., tel.: +7-903-433-41-13, e-mail: nvboiko@gmail.com.

Anastasiya Sergeevna Bachurina – senior laboratory assistant of the Chair of ENT Diseases. Tel.:+7-918-562-72-36, e-mail: anastasiya.bachurina@inbox.ru.

Oksana Stanislavna Oksenyuk – MD Candidate, Head of the Central Research Laboratory Department of Biochemical, Physicochemical and Microbiological Studies. Tel: +7-928-100-94-34, e-mail: oksenuk_o@bk.ru.

Tat'yana Sergeevna Kolmakova – Doctor of Biological Sciences, Associate Professor, Head of the Chair of Medical Biology and Genetics. Tel.: +7-903-470-28-63, e-mail: tat_kolmakova@mail.ru.

УДК 616.32-053-085.37 doi: 10.18692/1810-4800-2017-2-23-29

# АНАЛИЗ ФАКТОРОВ АНТИМИКРОБНОЙ ЗАЩИТЫ ПОВЕРХНОСТИ ГЛОТОЧНОЙ МИНДАЛИНЫ У ДЕТЕЙ С ХРОНИЧЕСКИМ АДЕНОИДИТОМ

**Гизингер О. А., Коркмазов М. Ю., Щетинин С. А.**

*ФГБОУ ВО «Южно-Уральский государственный медицинский университет» Минздрава России, 454097, г. Челябинск, Россия*

# ANALYSIS OF ANTIMICROBIAL PROTECTION FACTORS OF THE PHARYNGEAL TONSIL SURFACE IN CHILDREN WITH CHRONIC ADENOIDITIS

**Gizinger O. A., Korkmazov M. Yu., Shchetinin S. A.**

*State Budgetary Educational Institution of Higher Education South Ural State Medical University of the Ministry of Healthcare of Russia, Chelyabinsk, Russia*

Представлены результаты клинических и иммунологических исследований у 155 детей с хроническим аденоидитом в возрасте 4–7 лет, в анамнезе которых ОРЗ регистрировалось более 6 раз в год, обострения хронического аденоидита отмечались от 3 до 6 раз в год. Результаты исследования показали, что у детей с хроническим аденоидитом бактериальной этиологии регистрируются повышение количества жизнеспособных нейтрофильных гранулоцитов в 1,2 раза, усиление их лизосомальной активности в 3,9 раза, снижение активности в 1,2 раза и интенсивности фагоцитоза в 1,6 раза, угнетение биоцидных свойств в 2,3 раза (по данным спонтанного НСТ-теста), в 2 раза (по данным индуцированного НСТ-теста) в относительных величинах, сопровождающиеся снижением секреторного IgA в 2,1 раза, IL-1β в 2,3 раза, IL-6 в 3,2 раза, ФНО-α в 3,1 раза, повышением IL-10 в 2,3 раза, IL-8 в 4,5 раз, способствующих поддержанию хронического воспаления глоточной миндалины.

**Ключевые слова:** дети, аденоидит, нейтрофильные гранулоциты.

**Библиография:** 14 источников.

The results of the clinical and immunological studies in 155 children aged 4–7 years with chronic adenoiditis, which have more than 6 ARI cases per year in their medical history with 3-6 relapses per year. The results showed that the children with chronic adenoiditis of bacterial etiology have 1.2 times higher number of viable neutrophilic granulocytes, the lysosomal activity thereof increased by 3.9 times, the activity decreased by 1.2 times and phagocytosis intensity – by 1.6 times, the inhibition of biocidal properties – by 2.3 times (according to the spontaneous NBT test), 2 times (according to the induced NBT test) in relative terms, accompanied by the decrease in secretory IgA – by 2.1 times, IL-1.beta – by 2.3 times IL-6 by 3.2 times, TNF-alpha by 3.1 times, the increase of IL-10 by 2.3 times, IL-8 – by 4.5 times, which contributes to the maintenance of chronic inflammation of the pharyngeal tonsil.

**Key words:** children, adenoids, neutrophils.

**Bibliography:** 14 sources.

Хронический аденоидит (ХА) у детей является важной проблемой современного здравоохранения, частота его встречаемости в Российской Федерации составляет от 37 до 50% [1] с ежегодным приростом заболеваемости [2, 3]. Хронизации способствуют высокая антигенная нагрузка, аллергическая патология, формирование антибиотикорезистентности [4, 5]. ХА, как и большинство воспалительных процессов лимфоглоточного кольца, сопровождается формированием патологического процесса с участием эффекторов врожденного и адаптивного иммунитета [6]. Доказана роль нейтрофильных гранулоцитов (НГ) в развитии хронической воспалительной патологии слизистых оболочек [8], причем, по мнению большинства авторов, реализация протективных функций нейтрофильных гранулоцитов обеспечивается механизмами внутри- и внеклеточной бактерицидности, включающих захват и поглощение чужеродных объектов в ходе фагоцитоза, выделением содержимого гранул во внеклеточное пространство, формированием нейтрофильных внеклеточных ловушек [2, 8, 9]. Дисфункции НГ, сопровождающие хронический воспалительный процесс, проявляются в снижении их функциональной активности, приводящей к нарушению выработки биологически активных пептидов, нарушению баланса клеточно-опосредованных иммунных реакций и кооперации факторов врожденного и адаптивного иммунитета [10]. НГ, обладая выраженными фагоцитирующими свойствами, «включаются в борьбу с инфекцией» значительно раньше, чем специфические факторы защиты, определяя вектор развития ин-

фекционного процесса [11]. Взаимодействие НГ с патогенами может осуществляться путем прямого распознавания через TLR-рецепторы, а также распознаванием опсонизированных бактерий через рецепторы Fcγ (FcγRI, FcγRII, FcγRIII) и рецепторы комплемента (CR1, CR3). Основными рецепторами, обеспечивающими фагоцитоз НГ, являются рецепторы FcγRIIA и CR3, связывание которых вызывает активацию внутриклеточных сигнальных путей в НГ, приводящих к образованию фагосом и окислительному взрыву [9]. Аутокринная и паракринная регуляции межклеточных взаимодействий при воспалении осуществляются при активном участии нейтрофильных гранулоцитов, макрофагов за счет их цитокинобразующей функции, позволяющей формировать сеть коммуникативных сигналов между эффекторами иммунной системы и клетками других органов и тканей при иммунном ответе, воспалении [12]. Ранний неспецифический ответ на присутствие агента бактериальной природы на поверхности глоточной миндалины важен по ряду причин: развивается стремительно, поскольку не связан с необходимостью накопления клона клеток, отвечающих на конкретный антиген [13]; вместе с тем ранний цитокиновый ответ влияет на последующую специфическую активацию Th-иммунных реакций [7]. Вышеизложенные позиции определяют актуальность изучения патогенетических особенностей хронического аденоидита.

**Цель исследования.** Выявить особенности патогенеза хронического аденоидита у детей на основании анализа клинической картины, состояния локальных факторов иммунитета, микробиоты поверхности глоточной миндалины.

**Пациенты и методы исследования.** Период проведения исследования – с августа 2015 по март 2016 гг. В исследовании приняли участие 155 детей, отобранных из числа обратившихся на амбулаторный прием в соответствии с дизайном исследования, в возрасте от 4 до 7 лет, с хроническим рецидивирующим аденоидитом в стадии обострения, с частотой ОРЗ в анамнезе более 6 раз в год и обострениями хронического аденоидита от 3 до 6 раз в год. Контрольная группа состояла из 55 детей без хронического аденоидита и отобрана в соответствии с критериями исключения. Критерии исключения:

– несогласие родителей на участие в исследовании детей на любом этапе;

– соматическая патология в стадии декомпенсации;

– обструктивное апноэ сна;

– аденоидит грибковой этиологии;

– наличие представителей семейства Herpesviridae в отделяемом с поверхности ГМ методом молекулярно-генетического исследования (ПЦР);

– прием иммуномодулирующих препаратов менее 3 месяцев от момента исследования;

– острый гнойный риносинусит;

– аллергический ринит в стадии обострения.

От родителей данных детей или их законных представителей было получено письменное добровольное информированное согласие на участие в исследовании в соответствии с приказами МЗ РФ от 19.07.2003 г. № 266; приказ Росздравнадзора от 17.10.2006 г. № 2325-Пр/06. План обследования соответствовал положениям Хельсинской декларации Всемирной медицинской ассоциации (ВМА) последнего пересмотра (Сеул, 2008) с учетом разъясняющего примечания к п. 29, внесенного Генеральной ассамблеей ВМА (Вашингтон, 2002), был одобрен Этическим комитетом ГБОУ ВПО ЧелГМА Минздрава России (выписка из протокола заседания Этического комитета ГОУ ВПО ЧелГМА Росздрава от 05.10.2011 г. № 10).

Детям с ХА проводилось клиническое обследование, сбор анамнеза заболевания, микробиологическое, иммунологическое исследование материала поверхности ГМ. Забор содержимого с поверхности глоточной миндалины (ГМ) проводился под контролем эндоскопа через 10 дней и 3 месяца после завершения исследования. Через 6 месяцев оценивалось количество рецидивов хронического аденоидита и эпизодов ОРЗ у детей групп 1 и 2. Анализ функциональной активности нейтрофилов отделяемого глоточной миндалины был исследован по их способности к поглощению частиц латекса, активности в НСТ-тесте, функциональному потенциалу [10]. Методом ИФА определяли концентрацию цитокинов IL-6, -8, -10, иммуноглобулинов A и G. Бактериологическое обследование включало микроскопическое исследование материала с определением вида микробов по культуральным свойствам. Цитологическое исследование с поверхности ГМ проводилось для оценки характера воспалительных изменений в лимфоаденоидной ткани. Мазки-отпечатки со слизистой оболочки полости носа фиксировали в этаноле 10 мин, высушивали и окрашивали в течение 15 мин по методу Романовского–Гимза. Результаты исследований обрабатывали с использованием пакета Mathsoft Mathcad непараметрического критерия Манна–Уитни.

**Результаты и обсуждение исследования.** При сборе анамнеза заболевания и жизни обследуемых детей были получены следующие данные: средний возраст детей составил 5,1 года, среднее количество эпизодов ОРЗ – 7,6 в течение года, среднее количество рецидивов хронического аденоидита – 4,6 случая в год, прием системных антибактериальных препаратов – 3,9 курса в год, у 8 детей данные об аденотомии в анамнезе. У пациентов зарегистрированы жалобы: затруднение носового дыхания у 90 детей, кашель, преимуще-

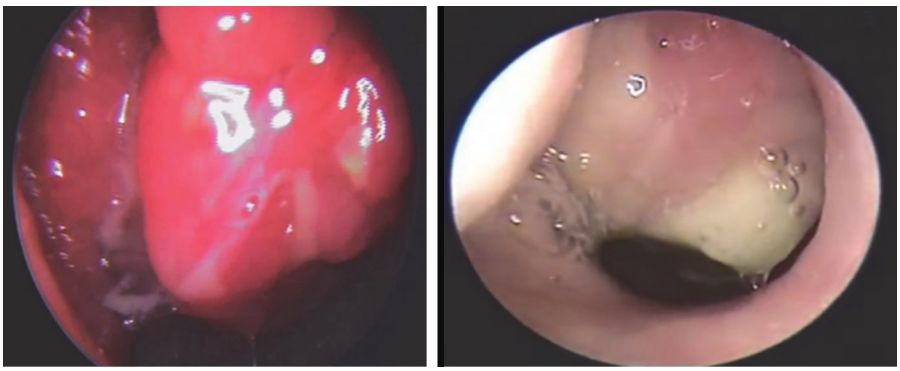

**Рис. 1.** Эндоскопическая картина хронического аденоидита детей, включенных в исследование.

ственно в утренние часы у 88 детей, храп у 75 детей, гнусавость у 74. При эндоскопическом исследовании носоглотки у всех (100%) обследуемых детей была выявлена гипертрофия ГМ II степени (рис. 1).

При проведении передней риноскопии у 108 (69,7%) детей выявлялся розовый цвет слизистой оболочки носовых раковин, у 47 (30,3%) детей определялись цианотичность и бледность слизистой оболочки носовых раковин. Одновременно у 40 (25,8%) детей отмечался отек носовых раковин различной степени выраженности со слизистым отделяемым по нижненосовому ходу у 15 (9,7%) детей, что свидетельствовало о застойных явлениях в области носоглотки [13]. Клинически значимого изменения архитектоники перегородки носа выявлено не было. При мезофарингоскопии у 28 (18,1%) детей была выявлена 1-я степень гипертрофии небных миндалин, у 127 (81,9%) детей – 2-я степень гипертрофии небных миндалин. Отделяемое по задней стенке глотки как патогномоничный признак ХА отмечался у 139 (89,7%) детей, при этом гнойного характера у 78 (50,3%) детей, слизисто-гнойного – у 61 (39,4%) ребенка. При микробиологическом исследовании поверхности ГМ у детей с ХА, до проведения терапевтических мероприятий, были выявлены патогенные и условно-патогенные грамположительные и грамотрицательные микроорганизмы. У 1 (0,6%) ребенка не было роста микрофлоры по результатам микробиологического исследования, что, по нашему мнению, может быть связано с недостаточностью исследуемого материала при заборе. Микробиологическая картина была представлена различными ассоциациями, состоящими, как правило, из двух-трех микроорганизмов (табл. 1).

Анализ результатов микробиологического исследования позволил выявить дисбиотические нарушения в микробиоте поверхности ГМ с преобладанием возбудителей ХА патогенной. Наиболее распространенным патобионтом ХА являлся *S. aureus*, реже *S. pneumoniae* и *H. influenzae*, в отдельных случаях *K. pneumoniae*, *M. catarrhalis* и *S. pyogenes*. Результаты цитологического исследования представлены в табл. 1.

Таблица 1

**Микрофлора с поверхности глоточной миндалины у исследуемых детей ($n$ = 155)**

| Микрофлора ГМ | Основная группа ($n$ = 155) | Контрольная группа ($n$ = 55) |
|---|---|---|
| | Количество, абс. (%) | |
| *S. aureus* | 77 (26,6) | 6 (10,4) |
| *S. epidermidis* | 28 (9,7) | 19 (32,8) |
| *S. pneumoniae* | 49 (17,0) | – |
| *S. viridans* | 24 (8,3) | 7 (12,2) |
| *S. agalactiae* | 3 (1,0) | 2 (3,4) |
| *S. salvarius* | 5 (1,7) | – |
| *S. anhaemolyticus* | 6 (2,1) | 5 (8,6) |
| *S. intermedius* | 3 (1,0) | 5 (8,6) |
| *S. mutans* | 4 (1,4) | 4 (6,9) |
| *H. influenzae* | 30 (10,4) | 2 (3,4) |
| *M. catarrhalis* | 12 (4,2) | – |
| *K. pneumoniae* | 17 (5,9) | – |
| *N. subflava* | 3 (1,0) | 2 (3,4) |
| *N. mutans* | 4 (1,4) | 1 (1,7) |
| *S. pyogenes* | 5 (1,7) | – |
| *Corynebacterium spp.* | 14 (4,9) | – |
| *E. coli* | 2 (0,7) | 2 (3,4) |
| *Acinetobacter spp.* | 3 (1,0) | 3 (5,2) |
| Отсутствие роста | 1 | 2 |
| Всего штаммов | 289 (100) | 58 (100) |

Как видно из табл. 2, у детей с ХА преобладающими клеточными элементами в составе мазков-отпечатков были НГ, содержание которых практически вдвое превышало показатели здоровых детей ($p < 0,05$): 85,5±0,1 и 47,1±0,4% соответственно. По нашему мнению, данный процесс связан с патофизиологической ролью НГ в очаге воспалительной реакции. Кроме того, повышение количества НГ на поверхности ГМ

Таблица 2

**Цитограмма мазков-отпечатков с поверхности глоточной миндалины исследуемых детей**

| Клеточный состав | Основная группа ($n$ = 155) | Контрольная группа ($n$ = 55) |
|---|---|---|
| | % | |
| Нейтрофильные гранулоциты | 85,5±0,1* | 47,1±0,4 |
| Лимфоциты | 2,8±0,1* | 3,65±0,05 |
| Эпителиальные клетки | 3,23±0,07* | 46,1±0,4 |
| Макрофаги | 6,66±0,07* | 1,9±0,1 |
| Эозинофилы | 0,97±0,03* | 2,0±0,1 |

* Статистически значимые различия между показателями основной группы к показателям контрольной группы ($p$ < 0,05). При статистической обработке использовали непараметрический критерий Манна–Уитни.

Таблица 3

**Функциональная активность нейтрофильных гранулоцитов с поверхности глоточной миндалины исследуемых детей ($M$±$m$)**

| Показатели функциональной активности НГ | Основная группа ($n$ = 155) | Контрольная группа ($n$ = 55) |
|---|---|---|
| Лизосомальная активность НГ | 53,6±018* | 39,40±0,2 |
| Активность фагоцитоза НГ, % | 44,3±0,39* | 53,4±0,1 |
| Интенсивность фагоцитоза НГ | 1,52±0,05* | 2,37±0,08 |

* Статистически значимые отличия между показателями основной группы к показателям контрольной группы II ($p$ < 0,05). При статистической обработке использовали непараметрический критерий Манна-Уитни.

у детей с ХА может быть связано с усилением их миграции в очаг воспаления из общего циркулирующего клеточного пула под влиянием IL-8, являющегося хемотаксическим фактором для НГ [4]. Показатели функциональной активности НГ поверхности ГМ представлены в табл. 3.

При изучении эффекторных функций НГ по их способности поглощать микросферы латекса было установлено следующее: у НГ детей с ХА с поверхности ГМ имеются выраженные нарушения как поглотительной способности, так и функции переваривания, проявляющиеся в снижении активности ($p$ < 0,05) и интенсивности фагоцитоза НГ ($p$ < 0,05). Исследование биоцидных возможностей НГ в НСТ-тесте выявило снижение показателей спонтанного НСТ-теста НГ по сравнению с показателями здоровых детей: в относительных величинах в 2,3 раза ($p$ < 0,05), в абсолютных величинах – в 1,5 раза ($p$ < 0,05). Активированный латексом НСТ-тест у детей с ХА также был достоверно ниже по сравнению с показателями контрольной группы: в относительных величинах в среднем в 2 раза ($p$ < 0,05), в абсолютном значении в среднем в 1,4 раза ($p$ < 0,05) (табл. 4).

Содержание отдельных цитокинов в отделяемом с поверхности ГМ у детей с ХА представлено в табл. 5.

Анализ результатов анамнестического, клинико-инструментального, микробиологического и иммунологического исследований, полученных при проведении данной работы, позволил

Таблица 4

**Функциональная активность нейтрофильных гранулоцитов с поверхности глоточной миндалины детей с хроническим аденоидитом в НСТ-тесте**

| Показатели функциональной активности НГ в НСТ-тесте | Основная группа ($n$ = 155) | Контрольная группа ($n$ = 55) |
|---|---|---|
| НСТ-тест НГ спонтанный, % | 20,8±0,23* | 26,8±0,11 |
| НСТ-тест НГ спонтанный, у.е. | 0,15±0,02* | 0,33±0,009 |
| НСТ-тест НГ индуцированный, % | 29,9±0,1* | 52,6±0,14 |
| НСТ-тест НГ индуцированный, у.е. | 0,35±0,04* | 0,69±0,02 |

* Статистически значимые отличия между показателями основной и контрольной групп ($p$ < 0,05, по критерию Манна–Уитни). НСТ-тест – тест восстановления нитросинего тетразолия.

Таблица 5

**Содержание цитокинов в отделяемом с поверхности глоточной миндалины обследуемых детей**

| Содержание цитокинов | Основная группа ($n$ = 155) | Контрольная группа ($n$ = 55) |
|---|---|---|
| ИЛ-6, пг/мл | 3,60±0,01* | 11,40±0,01 |
| ИЛ-10, пг/мл | 19,80±0,03* | 11,60±0,03 |
| ИЛ-1β, пг/мл | 0,91±0,02* | 1,60±0,02 |
| ИЛ-8, пгм/л | 3,60 ±0,07* | 0,93±0,03 |
| ФНО-α, пгм/л | 1,10±0,02* | 3,40±0,02 |

* Статистически значимые различия между показателями основной группы к показателям контрольной группы ($p$ < 0,05). При статистической обработке использовали непараметрический критерий Манна–Уитни. IL – интерлейкин, ФНО – фактор некроза опухоли.

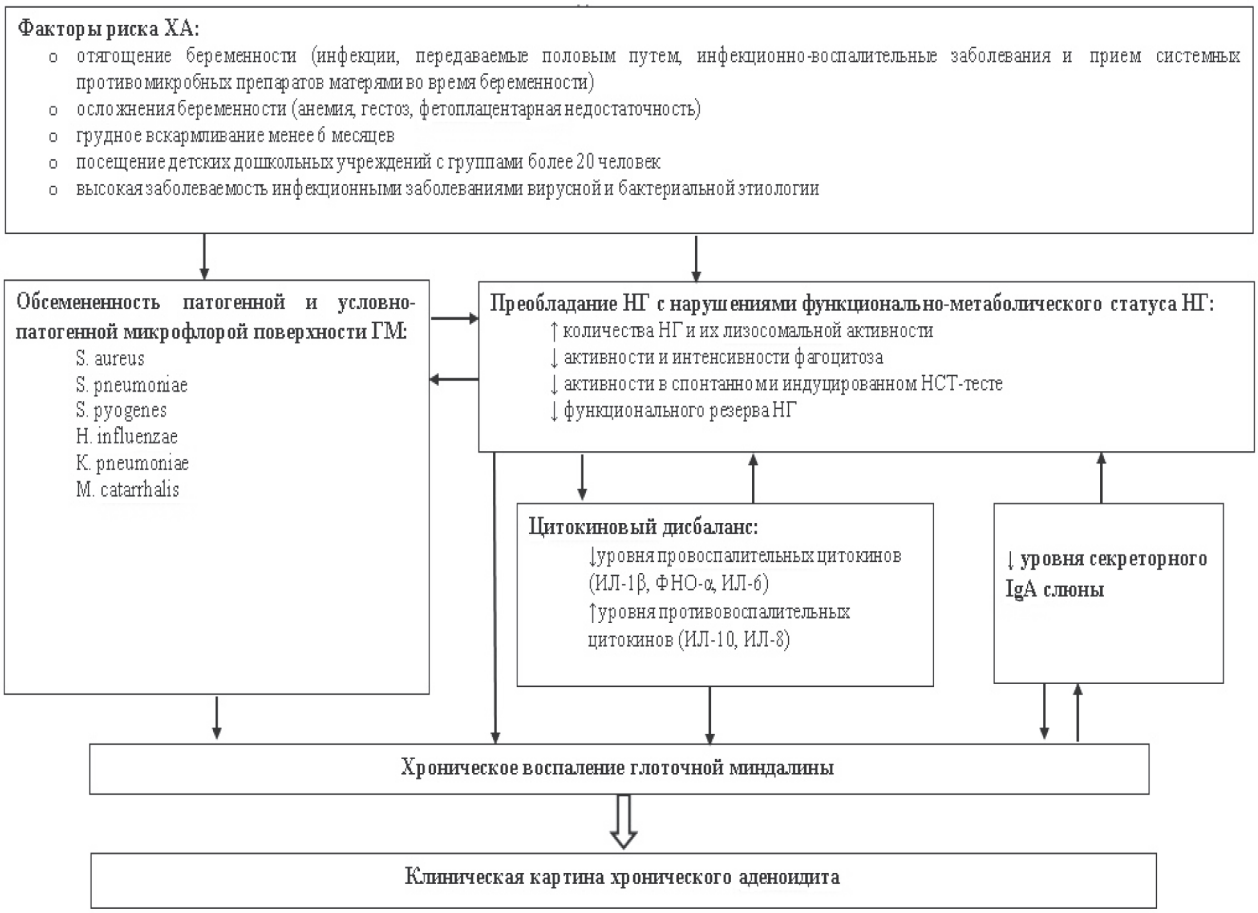


**Рис. 2.** Схема патогенетических изменений у детей с хроническим аденоидитом.

разработать схему патогенетических изменений у детей с ХА бактериальной природы в возрасте 4–7 лет (рис. 2).

**Заключение.** Таким образом, при ХА у НГ поверхности ГМ наблюдаются нарушения функциональной активности НГ, выраженные в увеличении относительного содержания НГ, повышении абсолютного и относительного содержания жизнеспособных НГ и их лизосомальной активности, снижении биоцидных показателей НСТ-теста, активности и интенсивности фагоцитоза. Полученные нами данные свидетельствуют о наличии выраженных дисфункций клеточных факторов местной противоинфекционной защиты при хроническом аденоидите, что, по нашему мнению, является свидетельством истощения адаптационно-приспособительных механизмов НГ, снижения их резистентности и способности к осуществлению противомикробной защиты, что в конечном итоге и приводит к хроническому течению воспалительного процесса на аденоидных вегетациях [14].

## Выводы

У детей с хроническим аденоидитом бактериальной этиологии регистрируются повышение количества жизнеспособных нейтрофильных гранулоцитов в 1,2 раза, усиление их лизосомальной активности в 3,9 раза, снижение активности в 1,2 раза и интенсивности фагоцитоза в 1,6 раза, угнетение биоцидных свойств в 2,3 раза (по данным спонтанного НСТ-теста), в 2 раза (по данным индуцированного НСТ-теста) в относительных величинах, сопровождающиеся снижением секреторного IgA в 2,1 раза, IL-1β в 2,3 раза, IL-6 в 3,2 раза, ФНО-α в 3,1 раза, повышением IL-10 в 2,3 раза, IL-8 в 4,5 раза, способствующим поддержанию хронического воспаления глоточной миндалины.

ЛИТЕРАТУРА


1. Борзов Е. В. Аденоиды и аденоидиты у детей // В кн.: Болезни уха, горла, носа в детском возрасте. Национальное руководство / Под ред. М. Р. Богомильского, В. Р. Чистяковой. М: ГЭОТАР-Медиа, 2008. С. 323–335.
2. Козлов В. С., Шиленкова В. В., Карпов В. А. Аденоиды. М.: Полиграфист и издатель, 2010. 172 с.
3. Николаева А. И., Вахрушев С. Г., Терскова Н. В., Торопова Л. А. Экологические аспекты в развитии патологии лимфаденоидного глоточного кольца у детей // Вестн. оториноларингологии. 2011. № 3. С. 11–12.
4. Карпова Е. П., Тулупов Д. А. О роли этиологических факторов в развитии хронической патологии носоглотки у детей // Лечащий врач. 2013. № 1. С. 26–29.
5. Chohan A. Lal A., Chohan K. Systematic review and meta-analysis of randomized controlled trials on the role of mometasone in adenoid hypertrophy in children // Int. Jurn. Pediatr. Otorhinolaryngol. 2015. Vol. 79 (10). P. 1599–1608.
6. Marzouk H., Aynehchi B., Thakkar P., Abramowitz T., Goldsmith A. The utility of nasopharyngeal culture in the management of chronic adenoiditis // Int. Jurn. Pediatr. Otorhinolaryngol. 2012. Oct. Vol. 76(10). P. 1413–1415.
7. Гаращенко Т. И., Зеленкова И. В., Алферова М. В. Иммуномодуляторы топического применения в профилактике и лечении хронического аденоидита у детей // Вестн. оториноларингологии. 2011. № 2. С. 62–65.
8. Гизингер О. А., Долгушин И. И. Система провоспалительных цитокинов у женщин с урогенитальным трихомониазом // Мед. иммунология. 2005. № 5–6. С. 601–604.
9. Alkhalaf M. A. Prevalence and quantitation of adenovirus DNA from human tonsil and adenoid tissues // Jurn. Med Virol. 2013. Vol. 85 (11). P. 1947–1954.
10. Летяева О. И., Гизингер О. А. Иммуномодулирующая терапия как способ коррекции иммуномикробиологических нарушений крогенитального тракта при хламидийной инфекции, осложненной бактериальным вагинозом // Гинекология. 2011. № 13(1). С. 16–21.
11. Долгушин И. И., Гизингер О. А. Влияние низкоинтенсивного лазерного излучения на нейтрофилы цервикального секрета у женщин с микоплазменной инфекцией // Вопр. курортологии, физиотерапии и лечебной физкультуры. 2008. № 4. С. 29–31.
12. Allegrucci M., Hu F. Z., Shen K. Phenotypic characterization of Streptococcus pneumoniae biofilm development // Jurn. Bacteriol. 2006. Vol. 188 (7). P. 2325–2335.
13. Brandtzaeg P. Potential of nasopharynx-associated lymphoid tissue for vaccine responses in airways // Am. Jurn. Resp. Crit. Care. 2011. Vol. 183 (12). P. 1595–1604.
14. Brook I. Bacteriology of adenoids and tonsils in children with recurrent adenotonsillitis // Annals of Otology, Rhinology and Laryngology. 2001. Vol. 110. P. 844–848.



**Гизингер** Оксана Анатольевна – докт. биол. наук, профессор каф. микробиологии, вирусологии, иммунологии и клинической лабораторной диагностики, старший научный сотрудник НИИ иммунологии ФГОУ ВО «Южно-Уральский университет» Минздрава России. Россия, 454097, г. Челябинск, ул. Воровского, д. 64; тел. +7-904-811-05-62, e-mail: ogizinger@gmail.com

**Коркмазов** Мусос Юсуфович– докт. мед. наук, профессор, зав. каф. оториноларингологии ФГБОУ ВО «Южно-Уральский университет» Минздрава России. Россия, 454097, г. Челябинск, ул. Воровского, д. 64, тел.+7-919-319-46-04, e-mail: MKorkmazov@gmail.com

**Щетинин** Сергей Алексеевич – врач-оториноларинголог, заочный аспирант каф. оториноларингологии ФГБОУ ВО «Южно-Уральский университет» Минздрава России. Россия, 454097, г. Челябинск, ул. Воровского, д. 64, тел. 8(351)-727-39-58, e-mail: serg-shhetinin@yandex.ru


REFERENCES


1. Borzov E. V. Adenoidy i adenoidity u detei. V kn.: M. R. Bogomil'skii, V. R. Chistyakova, red. Bolezni ukha, gorla, nosa v detskom vozraste. Natsional'noe rukovodstvo [Adenoids and adenoiditises in children. In: M. R. Bogomil'skii, V. R. Chistyakova, ed. Ear, throat, nose diseases in children. The national guidelines]. M: GEOTAR-Media, 2008: 323–335 (In Russian).
2. Kozlov V. S., Shilenkova V. V., Karpov V. A. Adenoidy [Adenoids]. M.: Poligrafist i izdatel', 2010. 172 p. (In Russian)
3. Nikolaeva A. I., Vakhrushev S. G., Terskova N. V., Toropova L. A. Ekologicheskie aspekty v razvitii patologii limfadenoidnogo glotochnogo kol'tsa u detei [Environmental aspects in the development of lymphoid ring in children]. *Vestnik otorinolaringologii*; 2011; 3: 11–12 (In Russian).
4. Karpova E. P., Tulupov D. A. O roli etiologicheskikh faktorov v razvitii khronicheskoi patologii nosoglotki u detei [On the role of etiological factors in the development of chronical pathology of nasopharynx in children]. *Lechashchii vrach*. 2013; 1: 26–29 (In Russian).

5. Chohan A. Lal A., Chohan K. Systematic review and meta-analysis of randomized controlled trials on the role of mometasone in adenoid hypertrophy in children. *Int Jurn. Pediatr. Otorhinolaryngol*. 2015; 79 (10): 1599–1608.
6. Marzouk H., Aynehchi B., Thakkar P., Abramowitz T., Goldsmith A. The utility of nasopharyngeal culture in the management of chronic adenoiditis. *Int Jurn. Pediatr. Otorhinolaryngol*. 2012 Oct; 76(10): 1413–1415.
7. Garashchenko T. I., Zelenkova I. V., Alferova M. V. Imunomodulyatory topicheskogo primeneniya v profilaktike i lechenii khronicheskogo adenoidita u detei [Topical immunomodulators in the prevention and treatment of chronic adenoiditis in children]. *Vestnik otorinolaringologii*. 2011; 2: 62–65 (In Russian).
8. Gizinger O. A., Dolgushin I. I. Sistema provospalitel'nykh tsitokinov u zhenshchin s urogenital'nym trikhomoniazom [The system of anti-inflammatory cytokines in women with urogenital trichomoniasis]. *Meditsinskaya immunologiya*. 2005; 5–6: 601–604 (In Russian).
9. Alkhalaf M. A. Prevalence and quantitation of adenovirus DNA from human tonsil and adenoid tissues. *Jurn. Med Virol*. 2013; 85(11): 1947–1954.
10. Letyaeva O. I., Gizinger O. A. Immunomoduliruyushchaya terapiya kak sposob korrektsii immunomikrobiologicheskikh narushenii krogenital'nogo trakta pri khlamidiinoi infektsii, oslozhnennoi bakterial'nym vaginozom [Immunomodulatory therapy as a method of correction of immunomicrobiological disorders of genitourinary tract in Chlamydial infection complicated with bacterial vaginosis]. *Ginekologiya*; 2011; 13(1): 16–21 (In Russian).
11. Dolgushin I. I., Gizinger O. A. Vliyanie nizkointensivnogo lazernogo izlucheniya na neitrofily tservikal'nogo sekreta u zhenshchin s mikoplazmennoi infektsiei [The effect of low-intensity laser emission on cervical secretion neutrophils in the women with mycoplasmal infection]. *Voprosy kurortologii, fizioterapii i lechebnoi fizkul'tury*. 2008; 4: 29–31 (In Russian).
12. Allegrucci M., Hu F. Z., Shen K. Phenotypic characterization of Streptococcus pneumoniae biofilm development. *Jurn. Bacteriol*. 2006; 188 (7): 2325–2335.
13. Brandtzaeg P. Potential of nasopharynx-associated lymphoid tissue for vaccine responses in airways. *Am Jurn. Resp Crit Care*. 2011; 183(12): 1595–1604.
14. Brook I. Bacteriology of adenoids and tonsils in children with recurrent adenotonsillitis. *Annals of Otology, Rhinology and Laryngology*. 2001; 110: 844–848.

Oksana Anatol'evna Gizinger – Doctor of Biological Sciences, Professor of the Chair of Microbiology, Virusology, Immunology and Clinical Laboratory Diagnostics, senior research associate of Scientific and Research Center of State Budgetary Educational Institution of Higher Education South Ural State Medical University of the Ministry of Healthcare of Russia of the Ministry of Healthcare of Russia. Russia, 454097, Chelyabinsk, 64, Vorovskogo str., tel.: +7-904-811-05-62, e-mail: ogizinger@gmail.com

Musos Yusufovich Korkmazov – MD. Professor, Head of the Chair of Otorhinolaryngology of State Budgetary Educational Institution of Higher Education South Ural State Medical University of the Ministry of Healthcare of Russia of the Ministry of Healthcare of Russia. Russia, 454097, Chelyabinsk, 64, Vorovskogo str., tel.:+7-919-319-46-04, e-mail: MKorkmazov@gmail.com

Sergei Alekseevich Shchetinin – otorhinolaryngologist, extramural post-graduate student of the Chair of Otorhinolaryngology of State Budgetary Educational Institution of Higher Education South Ural State Medical University of the Ministry of Healthcare of Russia of the Ministry of Healthcare of Russia. Russia, 454097, Chelyabinsk, 64, Vorovskogo str., tel.: +8(351)-727-39-58, e-mail: sergshhetinin@yandex.ru

УДК 616.714.3-006.488-089 doi: 10.18692/1810-4800-2017-2-30-35

# ОСОБЕННОСТИ ХИРУРГИЧЕСКОГО ЛЕЧЕНИЯ ПАРАГАНГЛИОМ ЛАТЕРАЛЬНОГО ОСНОВАНИЯ ЧЕРЕПА

**Диаб Х. М., Дайхес Н. А., Нажмутдинов И. И., Пащинина О. А., Умаров П. У., Кондратчиков Д. С.**

*ФГБУ «Научно-клинический центр оториноларингологии» Федерального медико-биологического агентства, 123182, Москва, Россия (Директор – член-корр. РАН, проф. Н. А. Дайхес)*

# SPECIFIC FEATURES OF SURGICAL TREATMENT OF LATERAL SKULL BASE PARAGANGLIOMAS

**Diab Kh. M., Daikhes N. A., Nazhmutdinov I. I., Pashchinina O. A., Umarov P. U., Kondratchikov D. S.**

*Federal State Budgetary Institution "Clinical Research Centre for Otorhinolaryngology" to the Federal Medico-Biological Agency of the Russian Federation, Moscow, Russia*

Цель исследования: повысить эффективность хирургического лечения параганглиом латерального основания черепа. В работе представлены результаты оперативного лечения 20 пациентов с параганглиомами латерального основания черепа. Инфратемпоральный доступ типа А был применен у 5 пациентов с гломусной опухолью типа С2–С3 (по классификации, предложенной U. Fisch и D. Mattox). Получены хорошие функциональные результаты, удалось сохранить функцию нижних черепных нервов, у 5 пациентов после операции парез лицевого нерва восстановился до 3-й степени по шкале Хауса–Брэкмана. Не было случаев рецидива опухолей в послеоперационном периоде (максимальный срок наблюдения 16 месяцев). Применение инфратемпорального доступа при удалении параганглиом латерального основания черепа позволяет полностью удалить новообразование, визуализировать и избежать травмы VII, IX–XII пар ЧМН, предотвратить интракраниальное распространение опухоли и поражение внутренней сонной артерии.

**Ключевые слова:** параганглиомы латерального основания черепа, инфратемпоральный доступ типа А, хирургическое лечение.

**Библиография:** 21 источник.

The objective of this study is to increase the efficacy of lateral skull base paragangliomas surgical treatment. In this article the authors present the result of 20 cases of surgery in patients with lateral skull base paragangliomas. Five patients with C2–C3 tumors (according to the classification suggested by U. Fisch and D. Mattox) underwent surgery using type A infratemporal fossa approach. Good functional results have been obtained, the function of the lower cranial nerves has been saved. In 5 patients the facial nerve palsy restored to the level 3 according to House-Brackmann classification system. No cases of tumor recurrence in the postoperative period (the maximum follow-up period was 16 month) have been observed. Using the infratemporal fossa approach during lateral skull base paragangliomas excision provides complete removal of the neoplasm, visualization and avoidance of the VII, IX–XII cranial nerves injure and prevention of tumors intracranial extension and the internal carotid artery damage.

**Key words:** lateral skull base paragangliomas, type A infratemporal fossa approach, surgical treatment.

**Bibliography:** 21 sources.

По данным мировой литературы, опухоли височной кости встречаются относительно редко. Наиболее распространенными среди них являются невриномы (шванномы) лицевого нерва и гломусные опухоли (параганглиомы), которые составляют 0,6% от всех опухолей головы и шеи, реже встречаются менингиомы и саркомы латерального основания черепа [1].

Параганглиома (гломусная опухоль, хемодектома) латерального основания черепа – доброкачественная опухоль, которая характеризуется медленным ростом, тенденцией к инвазии в костные структуры и твердую мозговую оболочку, обильной васкуляризацией, частым рецидивированием. Опухоль развивается из параганглионарных клеток, связанных с адвентицией луковицы яремной вены или с нервами Якобсона (ветка языкоглоточного нерва) и Арнольда (ушная ветка блуждающего нерва). Параганглиома, происходящая от гломусных телец и связанная с луковицей яремной вены, называется яремной гломусной опухолью, тогда как параганглиома, происходящая от среднего уха, называется тимпанальной гломусной опухолью.

Параганглиома височной кости чаще встречается у лиц от 50 до 60 лет, хотя может появиться в

Таблица 1

**Классификация параганглиом височной кости по U. Fisch и D. Mattox**

| Тип | Локализация, размеры, степень распространения |
|---|---|
| A | Опухоль в пределах промонториума |
| B: | Опухоль распространяется в гипотимпанум, но не разрушает яремную ямку и не распространяется в инфралабиринтное пространство |
| B1 | Опухоль частично разрушает нижнюю стенку барабанной полости, но не доходит до яремной луковицы |
| B2 | Опухоль распространяется в сосцевидный отросток |
| C: | Опухоль с поражением инфралабиринтного пространства и распространением в верхушку пирамиды |
| C1 | Опухоль распространяется вплоть до сонного отверстия, но не затрагивает сонную артерию |
| C2 | Опухоль вовлекает вертикальную порцию сонного канала |
| C3 | Опухоль вовлекает и вертикальную, и горизонтальную порции сонного канала, но не доходит до рваного отверстия |
| C4 | Опухоль распространяется вплоть до кавернозного синуса |
| D: | Опухоль с интракраниальным распространением |
| De1 | Опухоли с распространением в полость черепа до 2 см (эпидурально) |
| De2 | Опухоли с распространением в полость черепа более 2 см (эпидурально) |
| Di1 | Опухоли с распространением в полость черепа до 2 см (интрадурально) |
| Di2 | Опухоли с распространением в полость черепа более 2 см (интрадурально) |

любом возрасте. В соответствии с литературными данными женщины страдают чаще, чем мужчины [2–4].

Параганглиома распространяется через ячеистую систему височной кости, по каналам сосудов и нервов. Медиальная стенка луковицы яремной вены действует как барьер для распространения опухоли, после преодоления которого опухоль распространяется книзу через яремное или рваное отверстия на шею, что проявляется поражением IX–XII пар черепно-мозговых нервов. В зависимости от локализации, размера и степени распространения они делятся по классификации по Fisch на четыре типа [5, 6] (табл. 1).

Пациенты чаще всего предъявляют жалобы на пульсирующий шум в ушах, потерю слуха, что может быть обусловлено фиксацией слуховых косточек или инфралабиринтным распространением опухоли. Поражение черепно-мозговых нервов может проявляться параличом языка, нарушением глотания, нарушением голосовой функции [7]. Менее частым симптомом является поражение лицевого нерва. Дальнейший рост образования в заднечерепную ямку может привести к компрессии мозжечка, ствола головного мозга и даже к окклюзионной гидроцефалии [8]. Несмотря на обильное кровоснабжение, в литературе упоминается только один случай внутричерепного кровоизлияния [9]. По данным литературы, временной интервал между появлением первых симптомов и диагностикой параганглиом составляет от 4 до 6 лет [10].

По данным литературы, в 2–3% случаев опухоль малигнизировалась и метастазировала в лимфатические узлы, легкие и печень, это связано с мутациями гена сукцинатдегидрогеназы [1, 11]. В 1–3% случаев отмечалась секреция опухолью катехоламинов, что приводило к гипертензии и тахикардии [1].

Все эти качества делают гломусные опухоли одной из самых трудных патологий в отохирургии, что подчеркивает важность раннего выявления данных образований и своевременного полного хирургического удаления с возможностью сохранения функции жизненно важных органов.

**Цель исследования.** Проанализировать эффективность лечения пациентов с параганглиомами височной кости с применением различных хирургических доступов.

**Пациенты и методы исследования**. За период с декабря 2014 по август 2016 г. на базе НКЦО обследованы и прооперированы 20 пациентов с параганглиомами латерального основания черепа (6 мужчин и 14 женщин) в возрасте от 35 до 75 лет.

Пациенты предъявляли жалобы на снижение слуха, пульсирующий шум в ухе, чувство распирания в ухе и головокружение. Жалобы неврологического характера (головные боли, чувство онемения и др.) отмечались у 6 пациентов с более распространенными образованиями в зависимости от локализации и степени сдавлении анатомических структур.

При отоскопии у 13 пациентов определялось красное пятно за барабанной перепонкой, а у 7 пациентов выпирающая в просвет наружного слухового прохода красно-бордовая пульсирующая масса. Данную отоскопическую картину дифференцировали с сосудистыми аномалиями, менингиомой, шванномой лицевого нерва и полипом среднего уха.

Для определения степени распространения опухолевого процесса, вовлечения важных анатомических структур и выбора оптимальной тактики хирургического лечения всем пациентам на догоспитальном этапе выполнялась компьютерная томография височных костей и МРТ головы.

По результатам визуализирующих методов исследований в зависимости от распространенности процесса больные были разделены на несколько групп.

В работе мы ссылались на классификацию, предложенную U. Fisch и D. Mattox в модификации M. Sanna.

Параганглиома типа А была выявлена у 5 (25%) пациентов, которые составили 1-ю группу. Во 2-ю группу вошли 10 (50%) пациентов с опухолями типа В. 3-ю группу составили 5 (25%) пациентов, у которых была диагностирована параганглиома типа С.

Существуют различные тактики ведения пациентов с новообразованиями височной кости. В исследовании J. C. Jansen с соавт. у 60% пациентов с параганглиомами височной кости опухоль увеличивалась в 2 раза в среднем за 4 года, сроки наблюдения составляли от 6 месяцев до 22 лет [12]. Рекомендации о выжидательной тактике лечения с периодическим сканированием основывались на неблагоприятных исходах хирургического лечения [13]. Однако с совершенствованием микрохирургической техники и появлением интраоперационного мониторинга черепных нервов предпочтение отдается хирургическому удалению опухоли. Исключение составляют пациенты с общесоматическими противопоказаниями к оперативному лечению. Пациентам с опухолями с инвазией во внутреннюю сонную артерию и интактные нижние черепно-мозговые нервы показано радиохирургическое воздействие (гамма- и кибернож).

Выбор хирургического доступа зависел от степени распространения параганглиомы.

Во время предоперационной подготовки за 24–48 ч пациентам выполнялась ангиография наружной сонной артерии с последующей селективной эмболизацией питающих сосудов.

Пациентам 1-й группы ($n$ = 5) с параганглиомой типа А опухоль была удалена через ретроаурикулярно-трансмеатальный доступ. После проведения расширенной каналопластики и тимпанотомии опухоль удалялась из барабанной полости и слуховой трубы, аккуратно выделялась из ниши окна улитки и между ножек стремени, в конце выполнялась тимпанопластика фасцией. Оперативное вмешательство выполнялось с сохранением всех анатомических структур среднего уха.

Пациентам 2-й группы ($n$ = 10) произведено удаление опухоли с помощью трансмастоидального доступа. В ходе вмешательства выполнялась радикальная операция, опухоль полностью удалялась из барабанной полости, ревизия слуховой трубы, в конце проводилась тимпанопластика аутохрящем и фасцией.

Пациентам 3-й группы ($n$ = 5) с опухолями типа С выполнено хирургическое вмешательство с применением инфратемпорального доступа типа А. В ходе оперативного вмешательства рассекали сухожилие кивательной мышцы и удаляли верхушку сосцевидного отростка для идентификации заднего брюшка двубрюшной мышцы, внутренней сонной артерии, внутренней яремной вены, нижних черепных нервов. После пересечения заднего брюшка двубрюшной мышцы проводили перевязку яремной вены, идентифицировали лицевой нерв дистальнее шилососцевидного отверстия. Лицевой нерв деканализировали от шилососцевидного отверстия до коленчатого ганглия и выполняли его транспозицию кпереди. Во всех 5 случаях медиальная и нижняя поверхности мастоидального сегмента лицевого нерва были интимно спаяны с опухолевой тканью. Далее скелетизировали, вскрывали и облитерировали сигмовидный синус, опухоль удаляли вместе с луковицей яремной вены. Проводили ревизию послеоперационной полости до стенки внутренней сонной артерии. После удаления опухоли и гемостаза послеоперационную полость облитерировали аутожиром с передней брюшной стенки. Лицевой нерв отграничивали фасцией. Слуховой проход ушивали по типу «слепого мешка».

Все операции проводились с использованием нейромониторинга лицевого, языкоглоточного и возвратного нервов, а пациентам 3-й группы ($n$ = 5) для облегчения ориентирования при удалении опухолевой ткани вдоль вертикальной порции канала внутренней сонной артерии и из инфралабиринтного пространства использовалась электромагнитная навигационная система. Для навигации нами использовался челюстной датчик с жесткой фиксацией. После ввода пациента в наркоз производилась настройка навигационного модуля с предварительно загруженными данными компьютерной томографии.

Для оценки функциональных результатов всем пациентам определяли степень пареза лицевой мускулатуры (по шкале Хауса–Брэкмана) и степень тугоухости (по тональной пороговой

Таблица 2

**Функциональные результаты лечения пациентов 1-й группы ($n$ = 5)**

| Срок наблюдения | Степень тугоухости (КВИ, дБ) | Парез лицевого нерва (степень дисфункции по Хаусу–Брекмэну) |
|---|---|---|
| До операции | 1–2 (20,1) | – |
| После операции 10 дней | 1 (10,8) | – |
| После операции 6–12 месяцев | 0 (7,4) | – |

Таблица 3

**Функциональные результаты лечения пациентов 2-й группы ($n$ = 10)**

| Срок наблюдения | Степень тугоухости (КВИ, Дб) | Парез лицевого нерва (степень дисфункции по Хаусу–Брекмэну) |
|---|---|---|
| До операции | 2 (24,5) | – |
| После операции 10 дней | 2 (19,4) | – |
| После операции 6–12 месяцев | 1–2 (14,7) | – |

аудиометрии) до операции, на 10-е сутки после операции и через 6 месяцев после операции

**Результаты и обсуждение.** У пациентов 1-й группы в послеоперационном периоде пареза лицевого нерва не было, все больные отмечали улучшение слуха, по данным тональной аудиометрии преобладала кондуктивная тугоухость, среднее сокращение костно-воздушного интервала составило 12,7 дБ (табл. 2).

У пациентов 2-й группы по данным тональной аудиометрии преобладала смешанная тугоухость как до, так и после операции, среднее сокращение костно-воздушного интервала составило 9,8 дБ (табл. 3). Пареза лицевого нерва в раннем послеоперационном периоде не было. У одной пациентки парез лицевого нерва возник через месяц после операции в результате острого воспалительного процесса в послеоперационной полости, после купирования воспаления функция лицевого нерва восстановилась полностью.

Для полного удаления опухоли типа С требуется хорошая визуализация луковицы внутренней яремной вены, внутренней сонной артерии, парафарингеального пространства и VII, IX–XII пар черепно-мозговых нервов [3, 14–16]. Широкий боковой доступ, такой как инфратемпоральный доступ [3, 4, 6, 17–19], ключевыми элементами которого являются транспозиция лицевого нерва, удаление верхушки сосцевидного отростка и

Таблица 4

**Функциональные результаты лечения пациентов 3-й группы ($n$ = 5)**

| Срок наблюдения | Степень тугоухости (КВИ, дБ) | Парез лицевого нерва (степень дисфункции по Хаусу–Брекмэну) |
|---|---|---|
| До операции | 3 (37,4) | – |
| После операции 10 дней | – | 5 |
| После операции 6–12 месяцев | – | 3 |

выделение внутренней яремной вены до ее луковицы, позволяет обеспечить доступ к внутренней сонной артерии. Недостатками доступа являются потеря слуха у пациентов и временный паралич лицевого нерва. L. A. Borba с соавт. описывают инфралабиринтный доступ без транспозиции лицевого нерва [20, 21]. По мнению авторов, нет необходимости выделять лицевой нерв из костного канала, если нерв не затронут опухолью.

После операции у всех пациентов 3-й группы отмечался парез лицевого нерва 5-й степени, в позднем послеоперационном периоде функция нерва восстанавливалась до 3-й степени по Хаусу–Брекмэну (табл. 4).

В результате использования у пациентов с параганглиомами височных костей различных хирургических доступов с адекватной визуализацией анатомических структур получены хорошие функциональные результаты: удалось сохранить функцию черепно-мозговых нервов, функция лицевого нерва у всех пациентов с параганглиомами типа С восстановилась до уровня 3-й степени по шкале Хауса–Брэкмена. У пациентов 1-й и 2-й групп отмечалось улучшение слуха. По данным компьютерной томографии, МРТ и отоскопической картины рецидива опухоли в послеоперационном периоде не отмечалось ни у одного пациента (максимальный срок наблюдения 16 месяцев).

**Заключение.** В заключении следует отметить, что использование доступов с адекватной визуализацией анатомических структур среднего уха для удаления параганглиом височной кости позволяет полностью удалить новообразование и предотвратить интракраниальное распространение опухоли, а применение нейромониторинга и навигационной системы дает возможность избежать травмы внутренней сонной артерии и VII, IX–XII пар ЧМН.

Выполнение таких оперативных вмешательств требует мультидисциплинарной и тщательно подготовленной операционной бригады и современного оснащения операционной.

ЛИТЕРАТУРА


1. Offergeld C., Brase C., Yaremchuk S., Mader I., Rischke H. C., Glasker S. [et al.]. Head and neck paragangliomas: Clinical and molecular genetic classification // Clinics. 2012. Vol. 67, suppl 1, N 19. P. 28.
2. Gerosa M., Visca A., Rizzo P., Foroni R., Nicolato A., Bricolo A. Glomus jugulare tumors: The option of gamma knife radiosurgery // Neurosurgery. 2006. N 59. P. 561–569.
3. Oldring D., Fisch U. Glomus tumors of the temporal region: Surgical therapy // Am Jurn. Otol. 1979. N 1. P. 7–18.
4. Sanna M., Jain Y., De Donato G., Rohit, Lauda L., Taibah A. Management of jugular paragangliomas: The Gruppo Otologico experience // Otol. Neurotol. 2004. Vol. 25. P. 797–804.
5. Sanna M., Flanagan S. The combined transmastoid retro- and infralabyrinthine transjugular transcondylar transtubercular high cervical approach for resection of glomus jugulare tumors // Neurosurgery. 2007. Vol. 61. P. 1340.
6. Briner H. R., Linder T. E., Pauw B., Fisch U. Long term results of surgery for temporal bone paragangliomas // Laryngoscope. 1999. Vol. 109. P. 577–583.
7. A Mefty O., Teixeira A. Complex tumors of the glomus jugulare: Criteria, treatment, and outcome // Jurn. Neurosurg 2002. Vol. 97. P. 1356–1366.
8. Carlson M. L., Driscoll C. L., Garcia J. J., Janus J. R., Link M. J. Surgical management of giant transdural glomus jugulare tumors with cerebellar and brainstem compression // Jurn. Neurol Surg B Skull Base. 2012. Vol. 73. P. 197–207.
9. Yoshida K., Katayama M., Kuroshima Y., Akaji K., Onozuka S., Shiobara R. [et al.]. Glomus jugulare tumor presenting with intracerebellar hemorrhage // Skull Base Surg. 2000. N 10. P. 101–105.
10. Liscák R., Vladyka V., Simonová G., Vymazal J., Janousková L. Leksell gamma knife radiosurgery of the tumor glomus jugulare and tympanicum // Stereotact Funct Neurosurg. 1998. Vol. 70, suppl. 1. P. 152–160.
11. Boedeker C. C., Neumann H. P., Maier W., Bausch B., Schipper J., Ridder G. J. Malignant head and neck paragangliomas in SDHB mutation carriers. Otolaryngol. Head Neck Surg. 2007. Vol. 137. P. 126–129.
12. Jansen J. C., van den Berg R., Kuiper A., van der Mey A. G., Zwinderman A. H., Cornelisse C. J. Estimation of growth rate in patients with head and neck paragangliomas influences the treatment proposal // Cancer. 2000. Vol. 88. P. 2811–2816.
13. Van der Mey A. G., Frijns J. H., Cornelisse C. J., Brons E. N., van Dulken H., Terpstra H. L. [et al.]. Does intervention improve the natural course of glomus tumors? A series of 108 patients seen in a 32 year period. Ann Otol. Rhinol. Laryngol. 1992. Vol. 101. P. 635–642.
14. Cho C. W., A Mefty O. Combined petrosal approach to petroclival meningiomas // Neurosurgery. 2002. Vol. 51. P. 708–716.
15. Liu J. K., Sameshima T., Gottfried O. N., Couldwell W. T., Fukushima T. The combined transmastoid retro and infralabyrinthine transjugular transcondylar transtubercular high cervical approach for resection of glomus jugulare tumors // Neurosurgery. 2006. Vol. 59. ONS. P. 115–125.
16. Ramina R., Maniglia J. J., Fernandes Y. B., Paschoal J. R., Pfeilsticker L. N., Coelho Neto M. Tumors of the jugular foramen: Diagnosis and management // Neurosurgery. 2005. Vol. 57. P. 59–68.
17. Jenkins H. A., Fisch U. Glomus tumors of the temporal region. Technique of surgical resection // Arch Otolaryngol. 1981. Vol. 107. P. 209–214.
18. Patel S. J., Sekhar L. N., Cass S. P., Hirsch B. E. Combined approaches for resection of extensive glomus jugulare tumors // A review of 12 cases. Jurn. Neurosurg. 1994. Vol. 80. P. 1026–1038.
19. Sanna M., Shin S. H., De Donato G., Sivalingam S., Lauda L., Vitullo F. [et al.]. Management of complex tympanojugular paragangliomas including endovascular intervention // Laryngoscope. 2011. Vol. 121. P. 1372–1382.
20. Borba L. A. B., Ale Bark S., London C. Surgical treatment of glomus jugulare tumors without rerouting of the facial nerve: An infralabyrinthine approach // Neurosurg Focus. 2004. N 17. P. 8.
21. Borba L. A., Araújo J. C., de Oliveira J. G., Filho M. G., Moro M. S., Tirapelli L. F. [et al.]. Surgical management of glomus jugulare tumors: A proposal for approach selection based on tumor relationships with the facial nerve // Jurn. Neurosurg. 2010. Vol. 112. P. 88–98.



**Диаб** Хассан – докт. мед. наук, начальник научно-клинического отдела заболеваний уха НКЦО ФМБА России. Россия, 123182, Москва, Волоколамское шоссе, д. 30, стр. 2; тел.: 8-919-101-33-00, e-mail: hasandiab@mail.ru

**Дайхес** Николай Аркадьевич – докт. мед. наук, профессор, чл.-корр. РАН, директор НКЦО ФМБА России. Россия, 123182, Москва, Волоколамское шоссе, д. 30, стр. 2; тел.: +7(499)-968-69-25, e-mail: admin@otolar.ru

**Нажмутдинов** Ибрагим Исмаилович – канд. мед. наук, начальник научно-клинического отдела заболеваний гортани НКЦО ФМБА России. Россия, 123182, Москва, Волоколамское шоссе, д. 30, стр. 2; тел. 8(495) 979-18-91.

**Пащинина** Ольга Александровна – канд. мед. наук, зав. 2-м оториноларингологическим отделением заболеваний уха, старший научный сотрудник научно-клинического отдела заболеваний уха НКЦО ФМБА России. Россия, 123182, Москва, Волоколамское шоссе, д. 30, стр. 2; тел.: 8-916-024-83-83, e-mail: Olga83@mail.ru

**Умаров** Парвиз Уктамович – канд. мед. наук, научный сотрудник научно-клинического отдела заболеваний уха НКЦО ФМБА России. Россия, 123182, Москва, Волоколамское шоссе, д. 30, стр. 2; тел.: 8-916-598-15-55, e-mail: upu-lor@yandex.ru

**Кондратчиков** Дмитрий Сергеевич – младший научный сотрудник научно-клинического отдела заболеваний уха НКЦО ФМБА России. Россия, 123182, Москва, Волоколамское шоссе, д. 30, стр. 2; тел.: 8-968-757-74-79, e-mail: kondratchikov@gmail.com

REFERENCES

1. Offergeld C., Brase C., Yaremchuk S., Mader I., Rischke H. C., Glasker S. [et al.]. Head and neck paragangliomas: Clinical and molecular genetic classification. *Clinics*. 2012; 67; Suppl 1; 19: 28.
2. Gerosa M., Visca A., Rizzo P., Foroni R., Nicolato A., Bricolo A. Glomus jugulare tumors: The option of gamma knife radiosurgery. *Neurosurgery*. 2006; 59: 561–569.
3. Oldring D., Fisch U. Glomus tumors of the temporal region: Surgical therapy. *Am Jurn. Otol.* 1979; 1: 7–18.
4. Sanna M., Jain Y., De Donato G., Rohit, Lauda L., Taibah A. Management of jugular paragangliomas: The Gruppo Otologico experience. *Otol Neurotol.* 2004; 25: 797–804.
5. Sanna M., Flanagan S. The combined transmastoid retro- and infralabyrinthine transjugular transcondylar transtubercular high cervical approach for resection of glomus jugulare tumors. *Neurosurgery*. 2007; 61: 1340.
6. Briner H. R., Linder T. E., Pauw B., Fisch U. Long term results of surgery for temporal bone paragangliomas. *Laryngoscope.* 1999; 109: 577–583.
7. A Mefty O., Teixeira A. Complex tumors of the glomus jugulare: Criteria, treatment, and outcome. *Jurn. Neurosurg*. 2002; 97: 1356–1366.
8. Carlson M. L., Driscoll C. L., Garcia J. J., Janus J. R., Link M. J. Surgical management of giant transdural glomus jugulare tumors with cerebellar and brainstem compression. *Jurn. Neurol Surg B Skull Base*. 2012; 73: 197–207.
9. Yoshida K., Katayama M., Kuroshima Y., Akaji K., Onozuka S., Shiobara R. [et al.]. Glomus jugulare tumor presenting with intracerebellar hemorrhage. *Skull Base Surg*. 2000; 10: 101–105.
10. Liscák R., Vladyka V., Simonová G., Vymazal J., Janousková L. Leksell gamma knife radiosurgery of the tumor glomus jugulare and tympanicum. *Stereotact Funct Neurosurg*. 1998; 70. Suppl 1: 152–160.
11. Boedeker C. C., Neumann H. P., Maier W., Bausch B., Schipper J., Ridder G. J. Malignant head and neck paragangliomas in SDHB mutation carriers. *Otolaryngol. Head Neck Surg*. 2007; 137: 126–129.
12. Jansen J. C., van den Berg R., Kuiper A., van der Mey A. G., Zwinderman A. H., Cornelisse C. J. Estimation of growth rate in patients with head and neck paragangliomas influences the treatment proposal. *Cancer*. 2000; 88: 2811–2816.
13. Van der Mey A. G., Frijns J. H., Cornelisse C. J., Brons E. N., van Dulken H., Terpstra H. L. [et al.]. Does intervention improve the natural course of glomus tumors? A series of 108 patients seen in a 32 year period. *Ann Otol. Rhinol. Laryngol*. 1992; 101: 635–642.
14. Cho C. W., A Mefty O. Combined petrosal approach to petroclival meningiomas. *Neurosurgery*. 2002; 51: 708–716.
15. Liu J. K., Sameshima T., Gottfried O. N., Couldwell W. T., Fukushima T. The combined transmastoid retro and infralabyrinthine transjugular transcondylar transtubercular high cervical approach for resection of glomus jugulare tumors. Neurosurgery. 2006; 59. ONS: 115–125.
16. Ramina R., Maniglia J. J., Fernandes Y. B., Paschoal J. R., Pfeilsticker L. N., Coelho Neto M. Tumors of the jugular foramen: Diagnosis and management. Neurosurgery. 2005; 57: 59–68.
17. Jenkins H. A., Fisch U. Glomus tumors of the temporal region. Technique of surgical resection. *Arch Otolaryngol.* 1981; 107: 209–214.
18. Patel S. J., Sekhar L. N., Cass S. P., Hirsch B. E. Combined approaches for resection of extensive glomus jugulare tumors. A review of 12 cases. *Jurn. Neurosurg*. 1994; 80: 1026–1038.
19. Sanna M., Shin S. H., De Donato G., Sivalingam S., Lauda L., Vitullo F. [et al.]. Management of complex tympanojugular paragangliomas including endovascular intervention. *Laryngoscope*. 2011; 121: 1372–1382.
20. Borba L. A. B., Ale Bark S., London C. Surgical treatment of glomus jugulare tumors without rerouting of the facial nerve: An infralabyrinthine approach. *Neurosurg Focus*. 2004; 17: 8.
21. Borba L. A., Araújo J. C., de Oliveira J. G., Filho M. G., Moro M. S., Tirapelli L. F. [et al.]. Surgical management of glomus jugulare tumors: A proposal for approach selection based on tumor relationships with the facial nerve. *Jurn. Neurosurg*. 2010; 112: 88–98.

Hassan Diab – MD, Head of Scientific and Clinical Department of Ear Diseases of Clinical Research Centre for Otorhinolaryngology. Russia, 123182, Moscow, 30/2, Volokolamsk Shosse, tel.: 8-919-101-33-00, e-mail: Hasandiab@mail.ru

Nikolai Arkad'evich Daikhes – MD, Professor, Director of Clinical Research Centre for Otorhinolaryngology, Russia, 123182, Moscow, 30/2, Volokolamsk Shosse, tel.: 7(499)-968-69-25, e-mail: admin@otolar.ru

Ibragim Ismailovich Nazhmutdinov – MD Candidate, Head Scientific and Clinical Department of Pharynx of Clinical Research Centre for Otorhinolaryngology. Russia, 123182, Moscow, 30/2, Volokolamsk Shosse, tel.: 8-495- 979-18-91.

Ol'ga Aleksandrovna Pashchinina – MD Candidate, Head of the 2nd Scientific and Clinical Department of Ear Diseases of Clinical Research Centre for Otorhinolaryngology. Russia, 123182, Moscow, 30/2, Volokolamsk Shosse, tel.: 8-916-024-83-83, e-mail: Olga83@mail.ru.

Parviz Uktamovich Umarov – MD Candidate, research associate of Clinical Research Centre for Otorhinolaryngology of MBA of Russia. Russia, 123182, Moscow, 30/2, Volokolamsk Shosse, tel.: 8-916-598-15-55, e-mail: upu-lor@yandex.ru.

Dmitrii Sergeevich Kondratchikov – junior research associate of Scientific and Clinical Department of Ear Diseases of Clinical Research Centre for Otorhinolaryngology. Russia, 123182, Moscow, 30/2, Volokolamsk Shosse, tel.: 8-968-757-74-79, e-mail: Kondratchikov@gmail.com

УДК 616.831-002.3-02:616.28+616.216.1-053.2:615.33 doi: 10.18692/1810-4800-2017-2-36-40

# СИСТЕМНАЯ АНТИБАКТЕРИАЛЬНАЯ ТЕРАПИЯ ПРИ ОТОГЕННЫХ И РИНОГЕННЫХ ВНУТРИЧЕРЕПНЫХ ОСЛОЖНЕНИЯХ У ДЕТЕЙ

**Извин А. И., Вешкурцева И. М., Кузнецова Н. Е.**

*ФГБОУ ВО «Тюменский государственный медицинский университет» Минздрава РФ, 625023, г. Тюмень, Россия*

# SYSTEMIC ANTIBACTERIAL THERAPY IN OTOGENOUS AND RHINOGENOUS INTRACRANIAL COMPLICATIONS IN CHILDREN

**Izvin A. I., Veshkurtseva I. M., Kuznetsova N. E.**

*Federal State Budgetary Educational Institution of Higher Vocational Education Tyumen State Medical University of the Ministry of Healthcare of Russia, Tyumen, Russia*

В настоящее время отмечается увеличение частоты оториногенных внутричерепных осложнений у детей. Это связано не только с нарастанием вирулентности микрофлоры, активацией условно-патогенных микроорганизмов, но и с ростом их резистентности к стартовой антибактериальной терапии. По данным детского ЛОР-отделения Областной клинической больницы № 2 г. Тюмени изучены микробный пейзаж при оториногенных осложнениях у детей, чувствительность к антибактериальным препаратам выделенных микроорганизмов, характер проводимой антимикробной терапии при данной патологии. Ведущими возбудителями при оториногенных внутричерепных осложнениях были коагулазонегативные стафилококки, характеризующиеся высокой чувствительностью только к ванкомицину. Второе место заняли энтерококки с высокой чувствительностью к ванкомицину и золотистый стафилококк. На третьем месте оказались пневмококки с чувствительностью к В-лактамным антибиотикам. В единичных случаях высевались *Acinetobacter lwoffii* с устойчивостью к резервным цефалоспоринам, амикацину и ципрофлоксацину и грибы рода *Candida*. Эмпирическая терапия начиналась с защищенных аминопенициллинов либо с комбинаций цефалосопоринов 3-го поколения с метронидазолом. Более чем в половине случаев потребовалась коррекция антибактериальной терапии – перевод на резервные препараты (карбапенемы, цефалоспорин 4-го поколения, ингибиторзащищенный цефалоспорин, ванкомицин).

**Ключевые слова:** оториногенные внутричерепные осложнения, микробный пейзаж, антибиотикочувствительность, антибиотикотерапия, педиатрия.

**Библиография:** 9 источников.

Currently, the increase of frequency of otorhinogenous intracranial complications in children has been widely observed. It is related to the increase of microflora virulence, activation of conditionally pathogenic microorganisms as well as to the increase in their resistance to the starting antibiotic therapy. The authors studied microbial “landscape” in otorhinogenous complications in children, sensitivity to antibiotics of isolated microorganisms, the nature of the provided antimicrobial therapy in this pathology based on the data of the Children’s ENT-Department of Tyumen Oblast Clinical Hospital N 2. The leading agents in otorhinogenous intracranial complications were coagulazonegative staphylococci highly sensitive to vancomycin only. Enterococci with high sensitivity to vancomycin and Staphylococcus aureus occupied the second position. Pneumococci with sensitivity to B-lactam antibiotics ranked third. Acinetobacter lwoffii with the resistance to reserve cephalosporins, amikacin and ciprofloxacin and Candida fungi were inoculated in single cases. Empirical therapy started with protected aminopenicillins or combinations of the 3rd generation cefalosoporines with metronidazole. Antibiotic therapy correction, i.e. shift for the reserve preparations (carbapenems, 4$^{th}$ generation cephalosporins, inhibitor-protected cephalosporin, vancomycin) was required in more than half of the cases.

**Key words:** otorhinogenous intracranial complications; microbial landscape; antibiotic sensitivity; antibiotic therapy; pediatrics.

**Bibliography:** 9 sources.

Отогенные и риногенные внутричерепные осложнения у детей встречаются чаще, чем у взрослых и составляют около 90% всех осложнений [1, 2]. Так, синуситы у детей до 3 лет в 94,7% случаев протекают с осложнениями, из которых 10–22% составляют гнойно-септические орбитальные процессы с возможным исходом в слепоту, в 2,1% случаев при синуситах у детей до 3 лет развиваются внутричерепные осложнения [3]. При этом в Российской Федерации отмечается неблагоприятная тенденция к росту заболеваемости внутричерепными осложнениями у детей на 4,41% [4].

Увеличение частоты этих осложнений связано не только с несовершенством иммунной системы у детей, нарастанием вирулентности микрофлоры, активацией условно-патогенных микроорганизмов, но и с увеличением их резистентности к стартовой антибактериальной терапии [5]. Так, по данным Р. С. Козлова, устойчивость пневмококков, основных возбудителей острых средних отитов и синуситов у детей, выделенных из носоглотки у здоровых детей из организованных коллективов, составляет к пенициллину 12,5%, эритромицину – 20,2%, клиндамицину – 12,5%, ко-тримоксазолу – 44,4% [6]. Среди 67 штаммов *H. influenzae*, второго типичного возбудителя ЛОР-патологии, выделенных у пациентов с острым синуситом в исследовании SSSR, резистентность к ампициллину составила 9%, цефепиму – 3%, ко-тримоксазолу – 41,4% [7].

**Цель исследования.** Изучить микробный пейзаж при оториногенных осложнениях у детей, антибиотикочувствительность выделенных микроорганизмов, характер проводимой антибактериальной терапии при данной патологии.

**Материалы и методы исследования.** Методом случайной выборки был проведен ретроспективный анализ 31 истории болезни, 59 результатов микробиологического исследования пациентов с осложненным течением отитов и синуситов, находившихся на лечении в детском ЛОР-отделении ОКБ № 2 г. Тюмени в период 2012–2015 гг., являющегося клинической базой кафедры ЛОР-болезней Тюменского ГМУ.

**Результаты исследования и их обсуждение.** При анализе полученных результатов было выявлено, что средний возраст детей составил 5,5 года (5 месяцев – 17 лет). Во всех возрастных группах преобладали мальчики – 67,7%. При этом орбитальные и внутричерепные осложнения чаще встречались при патологии уха – 67,7%, синуситы явились причиной развития этих осложнений в 32,3% случаев, что согласуется с литературными данными [8]. Основная часть детей (71%) обратилась за медицинской помощью в детское ЛОР-отделение первично, остальные – поступили с направлениями для лечения из районных стационаров.

Микробиологические исследования проводились в 96,8% случаев (в 2012 г. – в 100% случаев; 2013 г. – в 75%, в 2014 и 2015 гг. – в 100%); положительные результаты были получены в 71,2% случаев. Общеизвестно, что основными возбудителями оториногенных заболеваний как у взрослых, так и у детей являются *S. pneumoniae, H. influenzae* и *M. catarrhalis* [5, 9]. Однако у пациентов с оториногенными осложнениями в детском ЛОР-отделении наблюдалась иная картина (рис. 1).

Как видно из представленного рисунка, лидирующие позиции занимали коагулазонегативные стафилококки (КНС). Они высевались в каждом втором случае (50%) положительных результатов микробиологического исследования, и при этом в каждом пятом случае обнаруживались сапрофитный и гемолитический стафилококки, естественной средой обитания которых являются подмышечные, паховые области, кожа гениталий, уретра. Энтерококки и грамнегативные анаэробы, являющиеся нормальной микрофлорой желудочно-кишечного тракта, высевались в 9,5 и 4,8% соответственно. Характерные для респираторного тракта пневмококки обнаруживались всего в 7,1% случаев, золотистый стафилококк, населяющий слизистую оболочку носовых ходов, – лишь в 9,5%. По 1 случаю (2,4%) высевались неферментирующая грамотрицательная палочка *Acinetobacter lwoffii* и грибы рода *Candida parapsilosis*.

При определении антибиотикочувствительности выделенных микроорганизмов было обнаружено, что коагулазонегативные стафилококки были чувствительны в 100% случаев только к резервному антибиотику из группы гликопептидов – ванкомицину, к другим стандартным

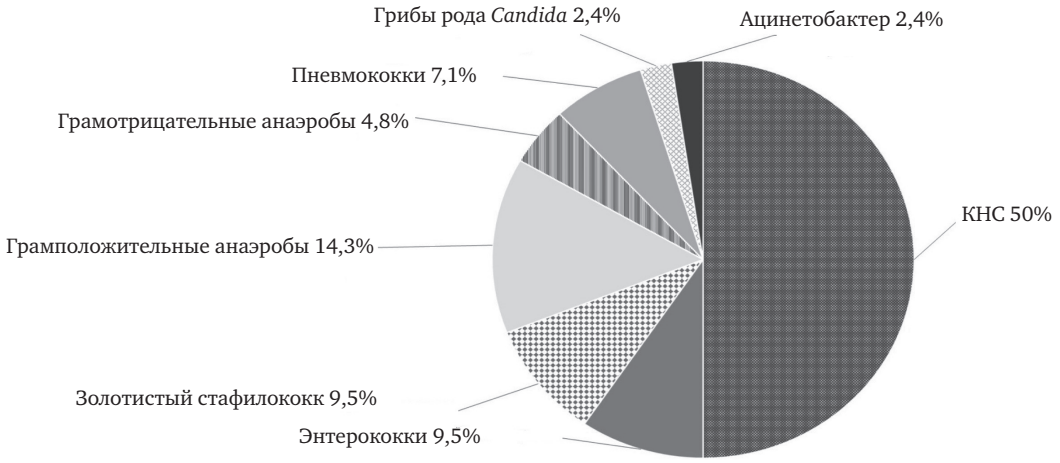


**Рис. 1.** Частота выделения различных патогенов при внутричерепных осложнениях у детей.

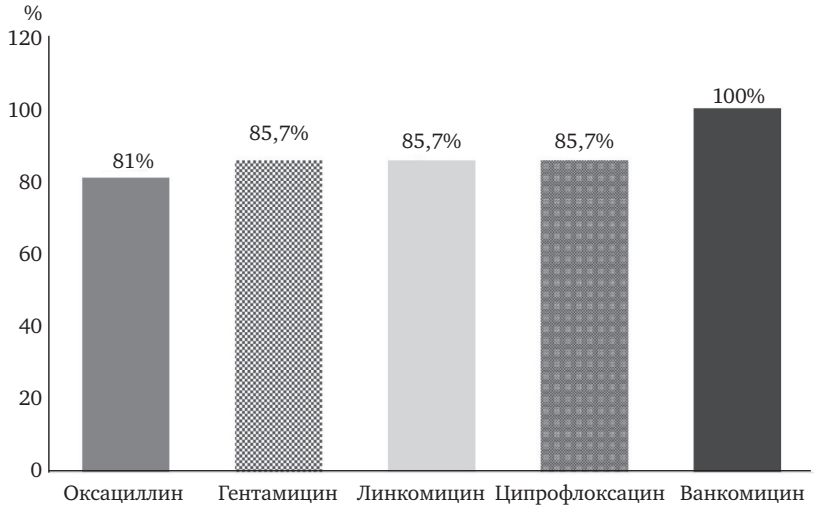


**Рис. 2.** Чувствительность штаммов КНС, выделенных у детей с отогенными и риногенными внутричерепными осложнениями.

антистафилококковым антибиотикам чувствительность составила: к оксациллину – 81%; к гентамицину, линкомицину и ципрофлоксацину – по 85,7% (рис. 2).

Выделенные штаммы энтерококков в 100% случаев были устойчивы к ампициллину и в 75% – к гентамицину и только к ванкомицину выявлена 100%-ная чувствительность (рис. 3).

Пневмококк, выделенный в 7,1% случаев, был высокочувствителен к основным В-лактамным антибиотикам (пенициллинам и цефалоспоринам 3-й генерации), золотистый стафилококк – к стандартным антистафилококковым антибиотикам (оксациллину, гентамицину, линкомицину, ципрофлоксацину, ванкомицину).

*Acinetobacter lwoffii*, являющийся причиной нозокомиальных инфекций, в 100% случаев был резистентным к основным резервным цефалоспоринам (цефтазидиму и цефепиму), амикацину и

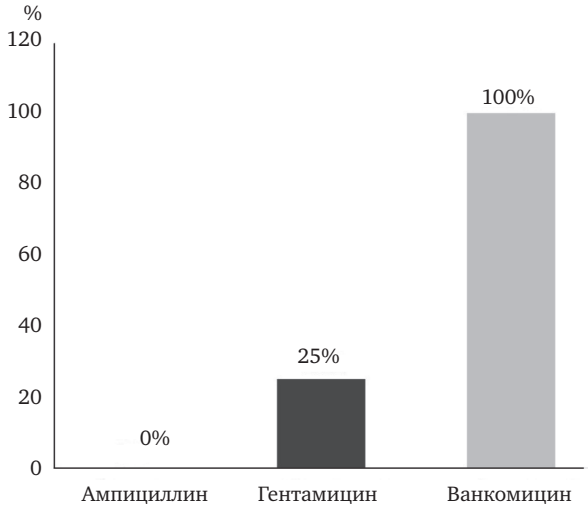


**Рис. 3.** Чувствительность штаммов энтерококков, выделенных у детей с отогенными и риногенными внутричерепными осложнениями.

ципрофлоксацину. Высокоактивными антибиотиками в отношении данного микроорганизма оказались только карбапенемы и ингибиторзащищенные цефалоспорины (цефоперазон/сульбактам) (рис. 4).

Анализ антибиотикотерапии пациентов с данной патологией выявил, что в 76,7% случаев эмпирическая терапия начиналась с рекомендуемых защищенных аминопенициллинов (ампициллин/сульбактам, амоксициллин/клавуланат) либо с комбинаций цефалосопоринов 3-го поколения (цефотаксим, цефтриаксон) с антианаэробным препаратом метронидазолом, которые характеризуются высокой активностью в отношении основных типичных возбудителей оториногенных заболеваний [6, 9]. Однако более чем в половине случаев (52,2%) при верификации диагноза менингита, субдурального абсцесса, синус-тромбоза, абсцесса или флегмоны орбиты производилась незамедлительная коррекция антибактериальной терапии – перевод на резервные препараты (на антибиотики из группы карбапенемов – в 34,7% случаев, на цефалоспорин 4-го поколения – в 13,1%, на ингибиторзащищенный цефалоспорин – в 4,3%; ванкомицин при выявлении ванкомицинчувствительных коагулазонегативных стафилококков или энтерококков назначался в 8,7%). В 23,3% случаев терапию начинали с антибиотиков резерва, так как эти пациенты были переведены из других стационаров, где они уже получали стандартную антибактериальную терапию. Оригинальные антибиотики резерва назначались в каждом четвертом случае (24,8%), во всех остальных ситуациях – генерические препараты. Из оригинальных антибактериальных средств чаще использовался имипенем/циластатин (98,1%), другие антибиотики резерва чаще были представлены в виде генериков: в 85,8% – меропенем, в 86,5% – ингибиторзащи-

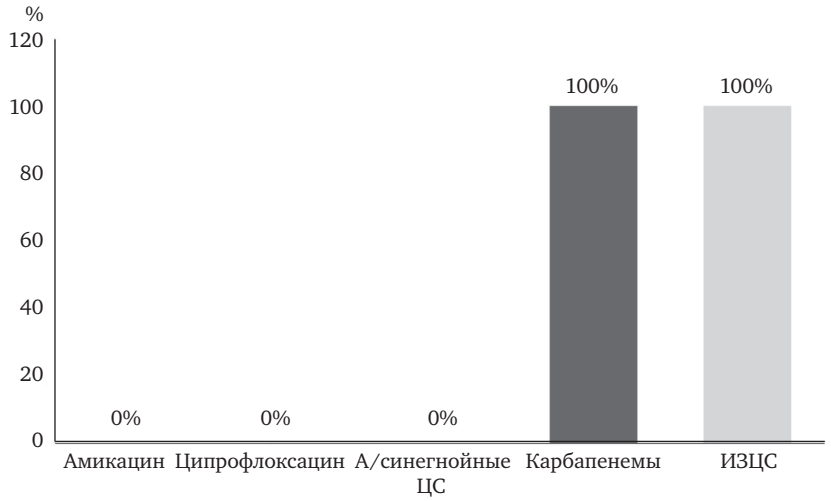


**Рис. 4.** Чувствительность *Acinetobacter lvofii*, выделенного у детей с отогенными и риногенными внутричерепными осложнениями.

щенный цефалоспорин, в 100% – цефалоспорины 4-го поколения, в 100% – ванкомицин. В то же время следует отметить, что использование генерических препаратов низкого качества сопряжено с высоким риском неэффективности антибактериальной терапии, и это потребовало в каждом 4-м случае (25%) при отсутствии положительной динамики производить смену генерического антибактериального препарата на оригинальный. Средняя продолжительность антибактериальной терапии составила 12,4 дня, что не противоречит современным клиническим рекомендациям.

На фоне своевременного и адекватного хирургического вмешательства, рациональной антибактериальной терапии у всех пациентов с оториногенными осложнениями была отмечена выраженная положительная динамика – практически все дети (90%) были выписаны из стационара без остаточной неврологической симптоматики и летальных исходов.

## Выводы

Микробный пейзаж при оториногенных осложнениях характеризуется не только значительным полиморфизмом, но и увеличением доли условно-патогенной микрофлоры.

Отмечается нарастание резистентности выделенной микрофлоры к стартовым антибактериальным препаратам.

Выбор антибактериальной терапии должен основываться на локальных данных антибиотикочувствительности выделенной микрофлоры.

ЛИТЕРАТУРА

1. American Academy of Pediatrics. Subcommittee on Management of Sinusitis and Committee on Quality Improvement. Clinical practice guideline: management of sinusitis // Pediatrics. 2001. Vol. 108, N 3. P. 798–808.
2. Esposito S., Principi N., Italian Society of Pediatrics [et al.]. Guidelines for the diagnosis and treatment of acute and subacute rhinosinusitis in children // Jurn. Chemother. 2008. Vol. 20, N 2. P. 147–157.
3. Гаращенко Т. И. Результаты многоцентрового исследования по применению препарата ИРС-19 в профилактике ЛОР-заболеваний у часто болеющих детей (ЧБД). В кн.: Юбилейный сборник научных трудов «Актуальные вопросы оториноларингологии детского возраста и фармакотерапия болезней ЛОР-органов». М., 2001. С. 43–44.
4. Кривопалов А. А., Янов Ю. К., Щербук А. Ю., Рубин А. Н., Артюшкин С. А., Вахрушев С. Г. [и др.]. Ото- и риносинусогенные гнойно-воспалительные внутричерепные осложнения у детей. В кн.: Материалы XIX съезда оториноларингологов России. Казань, 2016. С. 120–121.
5. Страчунский Л. С. Практическое руководство по антиинфекционной химиотерапии. Смоленск: МАКМАХ, 2007. 464 с.
6. Козлов Р. С. Пути оптимизации мониторинга, профилактики и фармакотерапии пневмококковых инфекций: автореф. дис. … докт. мед. наук. Смоленск, 2004. 46 с.
7. Страчунский Л. С., Тарасов А. А., Крюков А. И., Селинкин А. А., Алексанян Т. А., Янов Ю. К. [и др.]. Возбудители острого бактериального синусита. Результаты многоцентрового микробиологического исследования SSSR // Клин. микробиол., антимикроб. химиотер. 2005. № 7(4). С. 337–349.
8. Извин А. А. Осложнения в оториноларингологии. Тюмень: Печатник, 2009. 280 с.
9. Гилберт Д. Антимикробная терапия по Джею Сэнфорду. М.: Грант, 2014. 640 с.

**Извин** Александр Иванович – заслуженный врач России, докт. мед. наук, профессор каф. ЛОР-болезней Тюменского ГМУ. Россия, 625023, г. Тюмень, ул. Одесская, д. 54; тел. 8-919-929-71-84, e-mail: izvin.a41@mail.ru

**Вешкурцева** Изабелла Михайловна – канд. мед. наук, доцент каф. клинической фармакологии Тюменского ГМУ. Россия, 625023, г. Тюмень, ул. Одесская, д. 54; тел. 8-912-922-71-41, e-mail: vizabella-64@mail.ru

**Кузнецова** Надежда Ефимовна – канд. мед. наук, доцент кафедры ЛОР-болезней Тюменского ГМУ. Россия, 625023, г. Тюмень, ул. Одесская, д. 54; тел. 8-961-208 -76-67, e-mail: KNE61@mail.ru

REFERENCES

1. American Academy of Pediatrics. Subcommittee on Management of Sinusitis and Committee on Quality Improvement. Clinical practice guideline: management of sinusitis. *Pediatrics*. 2001; 108(3): 798–808.
2. Esposito S., Principi N., Italian Society of Pediatrics, et al. Guidelines for the diagnosis and treatment of acute and subacute rhinosinusitis in children. *Jurn. Chemother*. 2008; 20(2): 147–157.
3. Garashchenko T. I. Rezul'taty mnogotsentrovogo issledovaniya po primeneniyu preparata IRS-19 v profilaktike LOR-zabolevanii u chasto boleyushchikh detei (ChBD). V kn.: Yubileinyi sbornik nauchnykh trudov «Aktual'nye voprosy otorinolaringologii detskogo vozrasta i farmakoterapiya boleznei LOR-organov» [The results of a multicenter study of using the preparation IRS-19 for ENT diseases prevention in sickly children. The anniversary collected papers "The important issues of pediatric otolaryngology and pharmacotherapy of upper respiratory tract diseases"]. Moscow; 2001: 43–4 (in Russian).
4. Krivopalov A. A., Yanov Yu. K., Shcherbuk A. Yu., Rubin A. N., Artyushkin S. A., Vakhrushev S. G. [et al.]. Oto- i rinosinusogennye gnoino-vospalitel'nye vnutricherepnye oslozhneniya u detei: Materialy XIX s"ezda otorinolaringologov Rossii [Oto-and rhinosinusogenous pyoinflammatory intracranial complications in children. The materials of the 19th Congress of Otorhinolaryngologisists of Russia]. Kazan', 2016: 120–121 (in Russian).
5. Strachunskiy L. S. A practical guide to anti-infective chemotherapy [Practical guidelines to anti-infective chemotherapy]. Smolensk: MAKMAKH, 2007. 464 p. (in Russian).
6. Kozlov R. S. Puti optimizatsii monitoringa, profilaktiki i farmakoterapii pnevmokokkovykh infektsii: diss.… dokt. med. nauk [The ways of optimizing the monitoring, prevention and pharmacotherapy of pneumococcal infection: MD dissertation]. Smolensk.; 2004. 46 p. (in Russian).
7. Strachunskiy L. S., Tarasov A. A., Kryukov A. I., Selinkin A. A., Aleksanyan T. A., Yanov Yu. K. [et al.]. Vozbuditeli ostrogo bakterial'nogo sinusita. Rezul'taty mnogotsentrovogo mikrobiologicheskogo issledovaniya SSSR [The causative agents of acute bacterial sinusitis. The results of SSSR multicenter microbiological study]. *Klinicheskaya mikrobiologiya, antimikrobnaya khimioterapiya*. 2005; 7(4): 337–349 (in Russian).
8. Izvin A. A. Oslozhneniya v otorinolaringologii [Complications in otorhinolaryngology]. Tyumen.: Pechatnik, 2009. 280 p. (in Russian).
9. Gilbert D. Antimikrobnaya terapiya po Dzheyu Senfordu [Jay Sanford antimicrobial therapy]. Moscow: Grant, 2014. 640 p. (in Russian).

Aleksandr Ivanovich Izvin – the Honored Doctor of Russia, MD, Professor, Head of the Chair of ENT-Diseases of Tyumen State Medical University. Russia, 625023, Tyumen, 54, Odesskaia str., tel.: +8-919-929-71, e-mail: super.lor-kafedra@yandex.ru.

Izabella Mihailovna Veshkurtseva – MD Candidate, Associate Professor of the Chair of Clinical Pharmacology of Tyumen State Medical University. Russia, 625023, Tyumen, 54, Odesskaia str., tel.: 8-912-922-71-41; e-mail: vizabella-64@mail.ru

Nadezhda Efimovna Kuznetsova – MD Candidate, Associate Professor of the Chair of ENT Diseases of Tyumen State Medical University. Russia, 625023, Tyumen, 54, Odesskaia str., tel.: 8-961-208-76-67, e- mail: kne61@mail.ru

УДК 616.284-006.488-073.756.8 doi: 10.18692/1810-4800-2017-2-41-47

# ВОЗМОЖНОСТИ МЕТОДОВ ЛУЧЕВОЙ ДИАГНОСТИКИ У ПАЦИЕНТОВ С ПАРАГАНГЛИОМАМИ СРЕДНЕГО УХА

**Ильин С. Н., Ноздреватых О. В., Аникин И. А., Цуциева С. Х.**

*ФГБУ «Санкт-Петербургский научно-исследовательский институт уха, горла, носа и речи» Минздрава России, 190013, Санкт-Петербург, Россия*
*(Директор – засл. врач РФ, академик РАН, проф. Ю. К. Янов)*

# DIAGNOSTIC POSSIBILITIES OF RADIOLOGICAL METHODS IN PATIENTS WITH THE MIDDLE EAR PARAGANGLIOMAS

**Il'in S. N., Nozdrevatykh O. V., Anikin I. A., Tsutsieva S. Kh.**

*Federal State Budgetary Institution "Saint Petersburg Research Institute of Ear, Throat, Nose and Speech", Ministry of Health of the Russian Federation, Saint Petersburg, Russia*

Цель работы – изучение возможностей компьютерной и магнитно-резонансной томографии у пациентов с параганглиомой среднего уха для повышения диагностики и эффективности лечения. Авторами проведен анализ результатов обследования 37 пациентов, направленных на компьютерную и магнитно-резонансную томографию с подозрением на параганглиому среднего уха. Предложены КТ- и МР-признаки для верификации параганглиом.

**Ключевые слова:** компьютерная томография, магнитно-резонансная томография, параганглиома
**Библиография:** 10 источников.

The objective of this work is to study the possibilities of computer-aided and magnetic resonance tomography in patients with the middle ear paraganglioma to improve diagnostics and treatment efficacy. The authors performed analysis of 37 patients referred for computer-aided and magnetic resonance tomography suspected of the middle ear paraganglioma. The authors suggested CT and MRT signs for paraganglioma verification.

**Key words:** computer-aided tomography, magnetic resonance tomography, paraganglioma.
**Bibliography:** 10 sources.

Традиционным методом лучевой диагностики при патологии среднего уха является рентгенография, которая имеет ряд серьезных недостатков: низкая информативность метода, сложность в выполнении исследования и последующей интерпретации его результатов. Низкую информативность традиционного рентгенологического обследования отмечает большинство авторов, так как малые анатомические структуры височной кости недоступны для четкой визуализации [2, 3], что существенно затрудняет анализ полученных данных. В последние годы в связи с развитием отохирургии большое практическое значение в диагностике параганглиом среднего уха приобретают методы компьютерной и магнитно-резонансной томографии [4].

Параганглиома образуется из гломусных телец, содержащихся в слизистой оболочке барабанной полости по ходу нервных волокон и сосудов, или из гломусных телец в адвентиции луковицы внутренней яремной вены [5].

Заболевание опасно длительным отсутствием клинических проявлений, что на ранних стадиях затрудняет его диагностику. С течением времени происходит поражение структур среднего уха с нарушением слуха, появлением шумовых пульсаций.

Нами проанализированы возможности компьютерной и магнитно-резонансной томографий при обнаружении параганглиомы среднего уха у 37 пациентов.

Параганглиомы среднего уха составляют менее 1% от новообразований головы, однако у членов одной семьи отмечается увеличение риска заболевания в 30 раз [5]. Среди образований среднего уха параганглиома занимает лидирующее место, что подтверждает актуальность нашего исследования. В большинстве случаев параганглиомы наблюдались у женщин старше 40 лет. В нашем исследовании в одном наблюдении параганглиома верифицировалась у мужчины.

В настоящее время одним из ведущих методов в диагностике параганглиом является магнитно-резонансная томография. Несмотря на большое количество работ, посвященных изучению параганглиомы методами лучевой диагностики, алгоритма назначения того или иного метода мы не встретили [3].

**Цель исследования.** Изучение возможностей компьютерной и магнитно-резонансной томографии пациентов с параганглиомой среднего уха для повышения эффективности лечения.

**Пациенты и методы исследования.** Исследование структур среднего уха у всех пациентов осуществлялось на мультиспиральном компьютерном томографе Siemens Somatom Emotion 16 и высокопольном магнитно-резонансном томографе GE Signa 1.5T.

Компьютерная томография была выполнена по программе high resolution с толщиной среза в 0,6 мм, с последующим восстановлением каждой височной кости отдельно с помощью алгоритма прицельной реконструкции, что позволило увеличить полученное изображение без снижения его качества. Поскольку височные кости исследовались в программе high resolution, которая искажает истинные значения единиц Хаунсфилда, денситометрические измерения не проводились.

Магнитно-резонансная томография проводилась в T1, T2 ВИ, T2 flair, STIR импульсных последовательностях с толщиной среза 1,5 мм и 3D FSPGR BRAVO с толщиной среза 1,4 мм в целях последующей постпроцессинговой обработки с построением объемных реконструкций. Для четкой визуализации распространенности образования выполнялось контрастное усиление водорастворимым парамагнитным комплексом гадолиния магневист.

Компьютерная и магнитно-резонансная томография были выполнены 37 пациентам с жалобами на снижение слуха, ощущение пульсации и шум в ухе. По данным отомикроскопии у 17 пациентов отмечалось розовое или красно-бордовое пульсирующее образование, локализующееся за перепонкой, из них в 12 случаях выступающее в просвет наружного слухового прохода. Из-за яркого красного цвета и пульсации данную патологию сложно дифференцировать с другими сосудистыми изменениями, например, аневризмой внутренней сонной артерии. В начальных стадиях заболевания отомикроскопия малоинформативна, она позволяет выявить параганглиому среднего уха при достаточно больших ее размерах и повреждениях перепонки.

Одной из классификаций параганглиомы, которой пользуются клинические специалисты, является классификация по локализации патологического процесса [7]:

– югулярная – в адвентиции луковицы яремной вены;

– тимпаническая – в полости среднего уха;

– вагусная – вдоль хода шейного сегмента блуждающего нерва;

– каротидная – в области бифуркации общей сонной артерии.

Наиболее полной для отохирургов представляется классификация по U. Fisch и D. Mattox (1988) (цит. по [1]):

тип A – опухоль в пределах промонториума;

тип B – опухоль распространяется в гипотимпанум, но не разрушает яремную ямку и не распространяется в инфралабиринтное пространство;

тип B1 – опухоль частично разрушает нижнюю стенку барабанной полости, но не доходит до яремной луковицы;

тип B2 – опухоль распространяется в сосцевидный отросток;

тип C – опухоль с поражением инфралабиринтного пространства и распространением в верхушку пирамиды;

*а)* *б)*

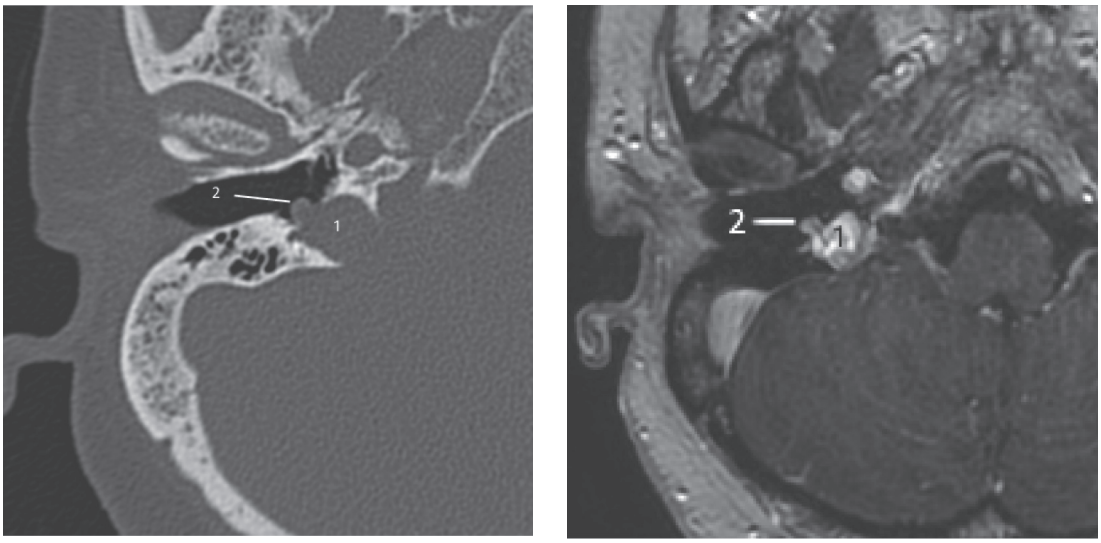


**Рис. 1.** Пациентка Ч., 60 лет, обследование с жалобами на шум в ухе: 1 – луковица внутренней яремной вены; 2 – пролапс купола луковицы внутренней яремной вены в барабанную полость (гипотимпанум); *а* – МСКТ-аксиальная проекция; *б* – МРТ-аксиальная проекция 3DFSPGR с контрастным усилением.

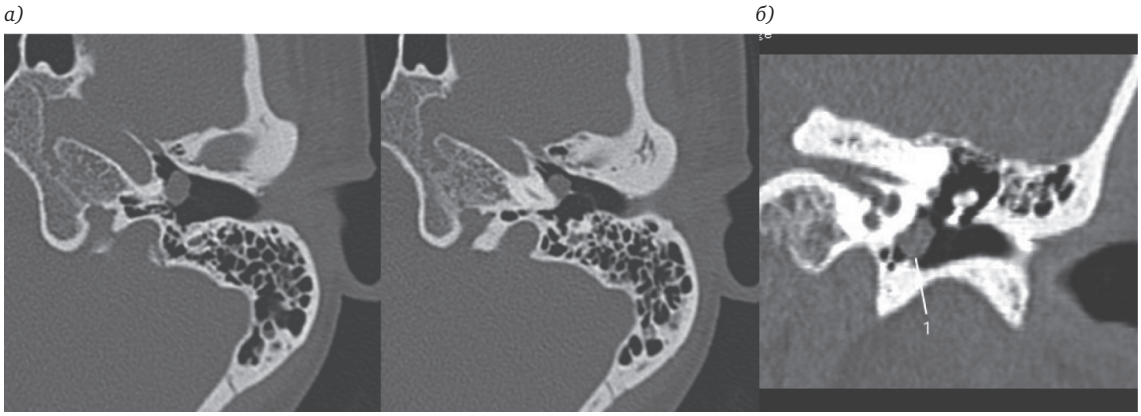


**Рис. 2.** МСКТ-аксиальная проекция (*а*); корональная проекция (*б*): 1 – параганглиома барабанной полости.

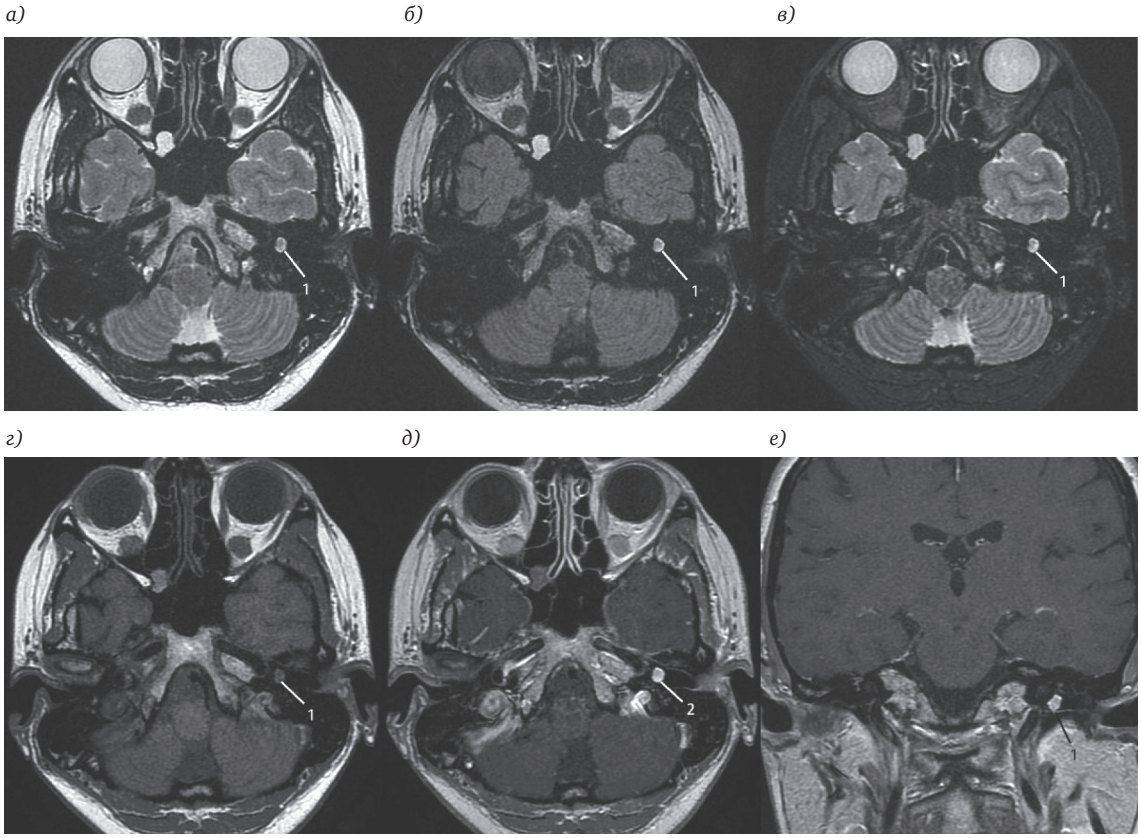


**Рис. 3.** МРТ-аксиальная проекция Т2 ВИ (*а*); МРТ-аксиальная проекция T2flair (*б*); МРТ-аксиальная проекция STIR (*в*); МРТ-аксиальная проекция Т1 ВИ (*г*); МРТ-аксиальная и корональная проекции Т1 ВИ с контрастным усилением (*д*, *е*); 1 – параганглиома барабанной полости, изоинтенсивная во всех МР-последовательностях, активно равномерно накапливающая контрастный препарат.

– тип D – опухоль с интракраниальным распространением.

В свете нашего исследования мы будем говорить о параганглиомах, локализующихся в среднем ухе: тимпанической и югулярной, в случае ее распространения из области луковицы внутренней яремной вены в барабанную полость.

Как известно, нижняя стенка барабанной полости граничит с яремной ямкой, являющейся вместилищем луковицы внутренней яремной вены. При выполнении МСКТ височных костей следует обращать внимание на целостность стенки яремной ямки, так как возможно не только высокое расположение луковицы внутренней яремной вены как вариант строения, но и дегисценции нижней стенки барабанной полости. В одном из наших наблюдений, по данным МСКТ, у пациентки с подозрением на параганглиому был выявлен костный дефект яремной ямки с пролабированием через него в барабанную полость изоденсного содержимого (рис. 1). Пациентка была направлена на МРТ среднего уха с контрастным усилением, по результатам которого сосудистое образование не подтвердилось, и был поставлен диагноз пролапс купола луковицы внутренней яремной вены.

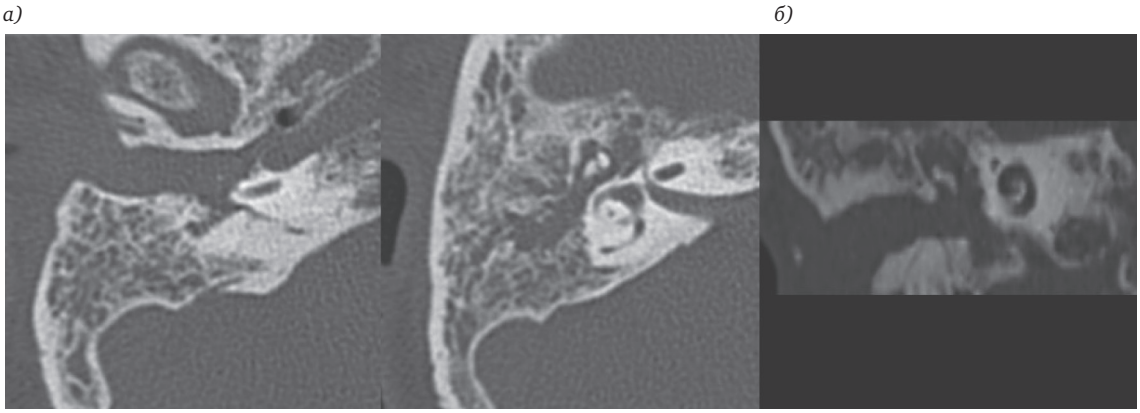


**Рис. 4.** МСКТ-аксиальная проекция (***а***) и корональная проекция (*б*)

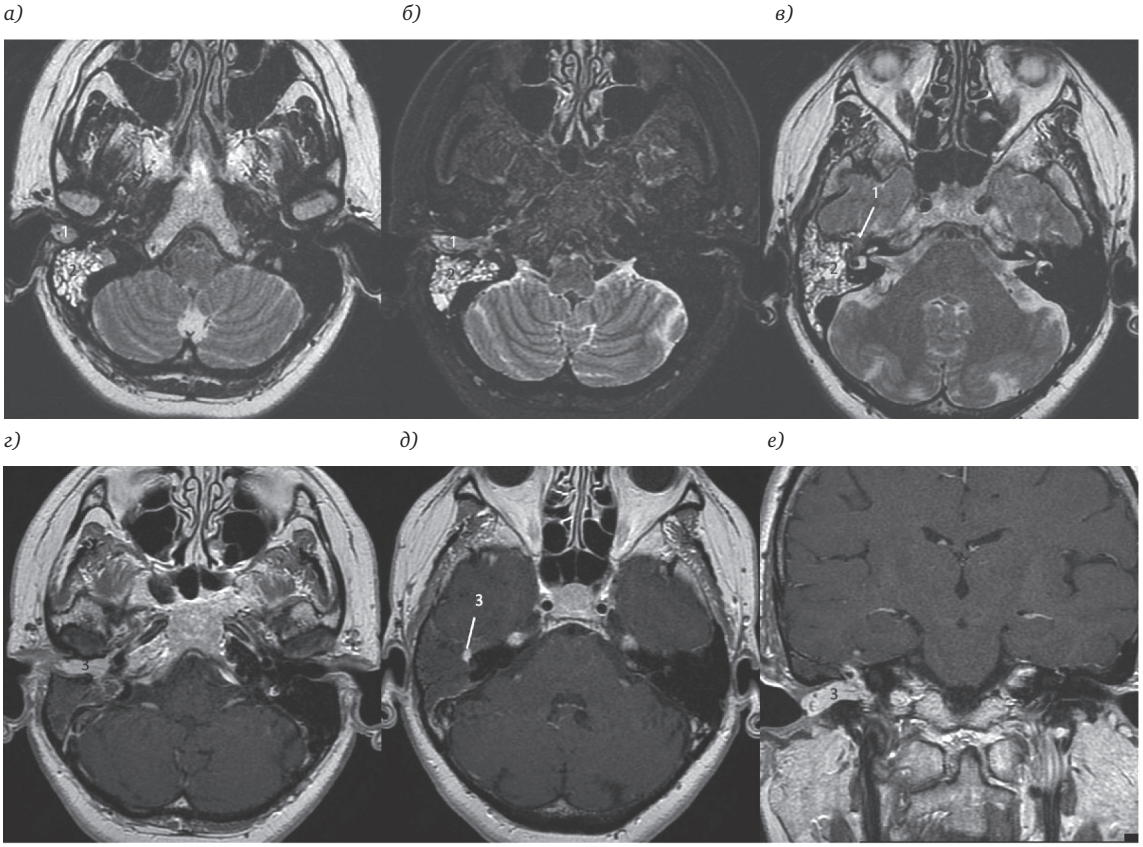


**Рис. 5.** МРТ-аксиальная проекция Т2 ВИ (*а*); МРТ-аксиальная проекция STIR (*б*); МРТ-аксиальная проекция Т2ВИ (*в*); МРТ Т1 ВИ аксиальная и корональная проекции с контрастным усилением (*г—е*); 1 – параганглиома барабанной полости, распространяющаяся в наружный слуховой проход; 2 – отек слизистой оболочки, жидкостное содержимое в ячейках сосцевидного отростка, в том числе антруме (сопутствующий отит); 3 – параганглиома барабанной полости, активно равномерно накапливающая контрастный препарат.

В 18 случаях была выявлена параганглиома барабанной полости. При небольших размерах на МСКТ образование локализовалось в гипотимпануме, в области медиальной стенки мезотимпанума (рис. 2), имело округлую форму, однородную структуру, четкие ровные контуры. При этом костные структуры яремной ямки, латеральная стенка аттика, слуховые косточки у всех пациентов были сохранены.

На магнитно-резонансных томограммах образование характеризовалось изоинтенсивным МР-сигналом во всех МР-последовательностях (рис. 3, *а–г*). После введения магневиста активно и равномерно накапливало контрастный препарат (рис. 3, *д, е*).

По мере роста опухоль постепенно заполняла среднее ухо, распространялась в эпитимпанум, вход в антрум, фиксировала цепь слуховых косточек (рис. 4), деформировала барабанную перепонку, в 12 наших наблюдениях распространялась в наружный слуховой проход (рис. 4, 5).

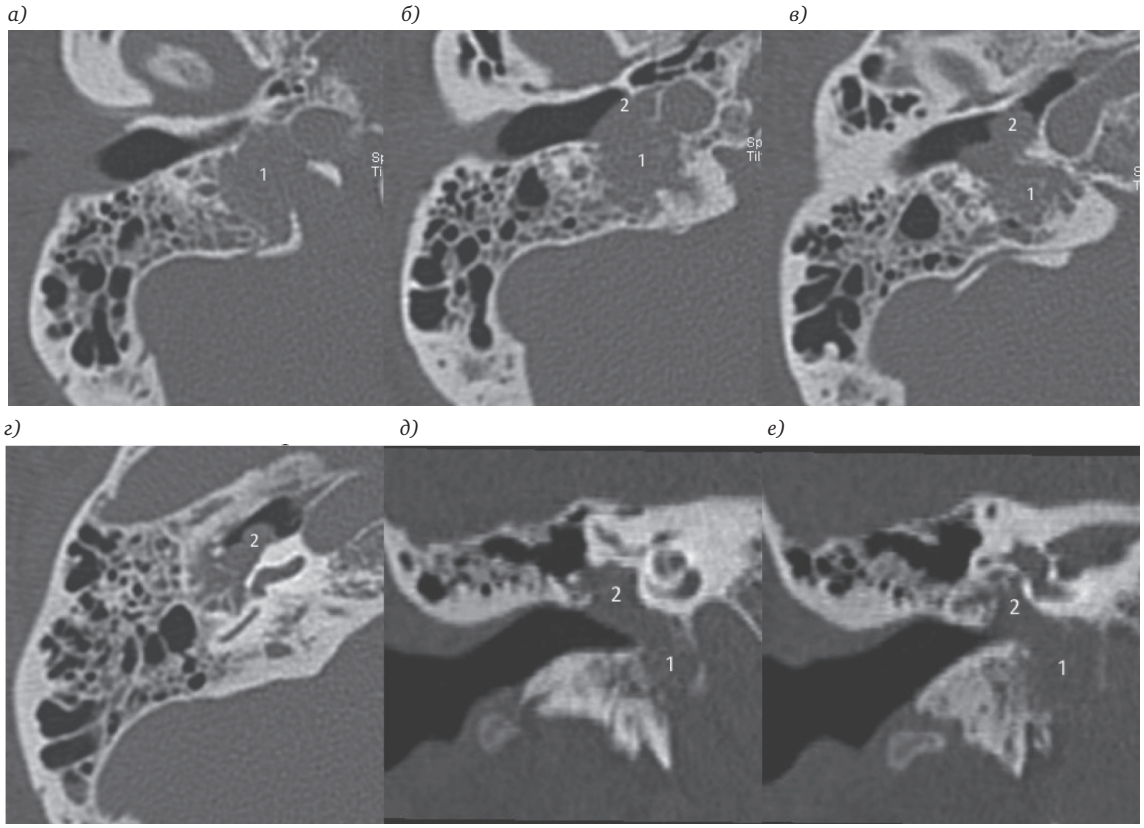


**Рис. 6.** МСКТ-аксиальная проекция (*а–в*); МСКТ-аксиальная проекция (*г*); МСКТ-корональная проекция (*д–е*); 1 – параганглиома луковицы внутренней яремной вены; 2 – распространение параганглиомы в барабанную полость

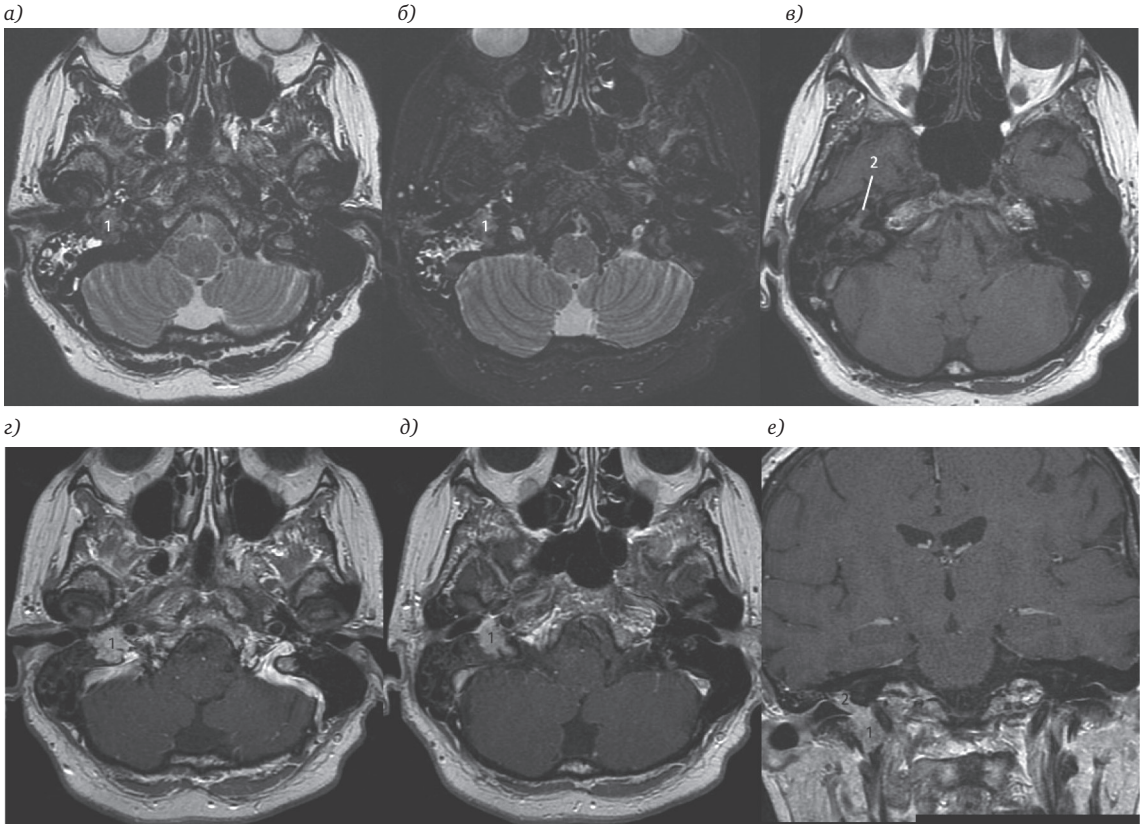


**Рис. 7.** МРТ-аксиальнаяпроекция Т2 ВИ (*а*); МРТ-аксиальная проекция STIR (*б*); МРТ-аксиальная проекция Т1 ВИ (*в*); МРТ Т1 ВИ аксиальная и корональная проекции с контрастным усилением (*г–е*); 1 – параганглиома луковицы внутренней яремной вены, распространяющаяся в структуры среднего уха (2), активно равномерно накапливающая контрастный препарат.

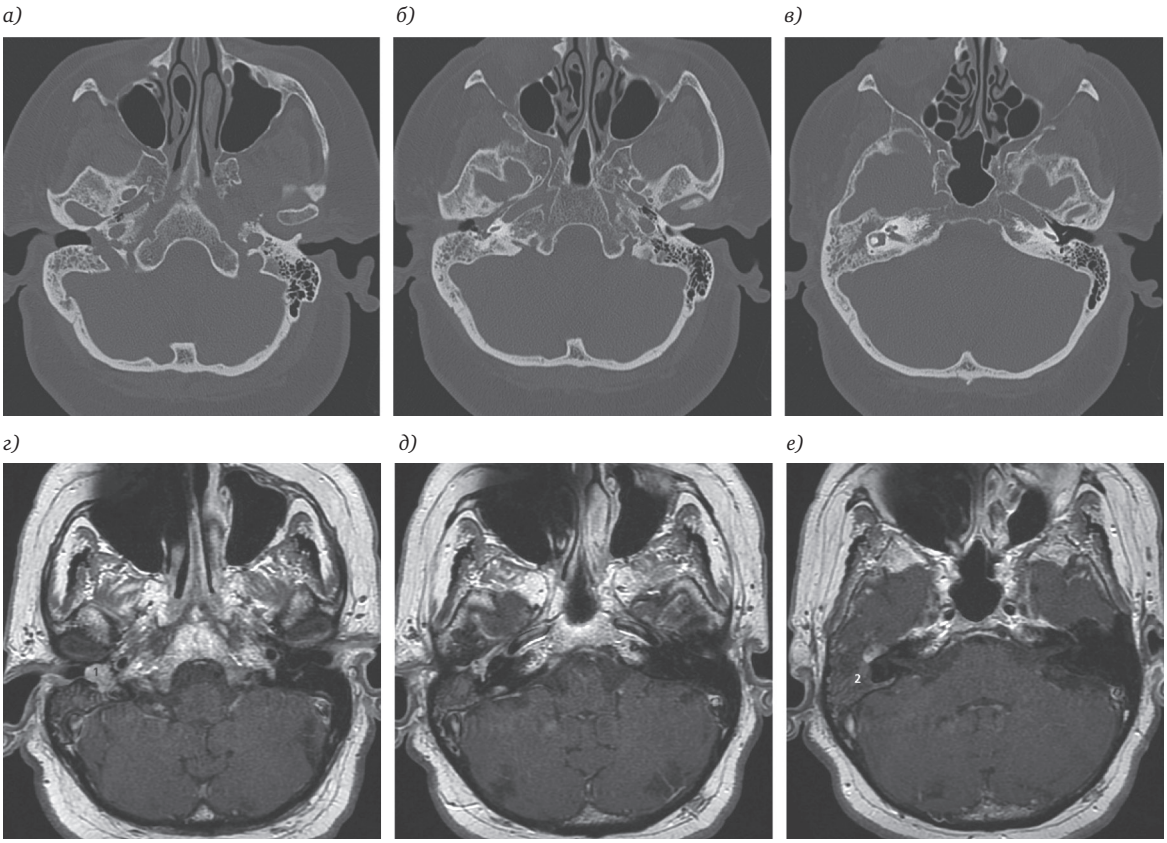


**Рис. 8.** МСКТ-аксиальная проекция (*а—в*); МРТ-аксиальная проекция с контрастным усилением (*г–е*): 1 – параганглиома луковицы внутренней яремной вены, распространяющаяся в структуры среднего уха, активно равномерно накапливающая контрастный препарат; 2 – сопутствующий отит

В 14 случаях мы диагностировали параганглиому луковицы внутренней яремной вены (рис. 6). На компьютерных томограммах определялось образование в проекции луковицы внутренней яремной вены, которое через разрушенную стенку яремной ямки проникало в среднее ухо, что являлось важным диагностическим критерием. Наблюдалась характерная картина изменений структуры нижней грани пирамиды, описываемая многими авторами как структура «соли с перцем». Определить четкие границы образования в этих наблюдениях только по данным компьютерной томографии не представлялось возможным. Следует отметить, что латеральная стенка аттика, слуховые косточки у всех пациентов были сохранены.

На магнитно-резонансных томограммах образование характеризовалось изоинтенсивным МР-сигналом во всех МР-последовательностях, после введения контрастного препарата выявлялось активное и равномерное его накопление (рис. 7). Кроме того, на МРТ мы могли определить точные границы опухоли, отличить ее от сопутствующего воспалительного процесса, который характеризовался гиперинтенсивным МР-сигналом в Т2 ВИ, STIR, изоинтенсивным МР-сигналом в Т1 ВИ и отсутствием активного выраженного накопления контрастного препарата.

В остальных четырех случаях параганглиомы обнаружено не было. На компьютерных и магнитно-резонансных томограммах наблюдались признаки воспаления среднего уха.

**Заключение**. Ведущими лучевыми методами диагностики параганглиомы среднего уха являются компьютерная томография и магнитно-резонансная томография с контрастным усилением.

КТ-признаки параганглиомы: при тимпанической локализации локальное мягкотканое образование округлой формы, с четким ровным контуром, располагающееся в гипо-, мезотимпануме с возможным распространением в антрум и наружный слуховой проход. При югулярной локализации образование определяется в проекции луковицы внутренней яремной вены, вызывает изменения структуры нижней грани пирамиды, разрушает стенку яремной ямки, проникает в среднее ухо.

МР-признаки параганглиомы: образование с четким, ровным контуром, изоинтенсивное во всех МР-последовательностях, после введения контрастного препарата характеризующееся активным и равномерным его накоплением.

Особенностью параганглиом при КТ- и МРТ-исследованиях является целостность латеральной стенки аттика.

Важные данные, полученные с помощью КТ, помогают определить состояние структур ярем-

ной ямки и яремного отверстия, латеральной стенки аттика, слуховых косточек для дифференциальной диагностики параганглиом барабанной полости и луковицы внутренней яремной вены, хронического среднего отита.

По данным МСКТ не всегда представляется возможным провести дифференциальную диагностику пролапса купола луковицы внутренней яремной вены и образования, а также различить параганглиому от сопутствующего среднего отита. Таким пациентам необходимо дополнять компьютерную томографию височных костей магнитно-резонансной томографией с контрастным усилением.

Магнитно-резонансная томография с контрастным усилением позволяет не только отчетливо визуализировать образование, но и установить этап его развития.

ЛИТЕРАТУРА

1. Аникин И. А., Комаров М. В. О рецидивировании гломусной опухоли уха // Рос. оториноларингология. 2011. № 1. С. 3–4.
2. Дюннебир Э. А. Лучевая диагностика: оториноларингология. М.: МЕДпресс-информ, 2013. 359 с.
3. Кузнецов С. В. Возможности КТ в распознавании и повреждении ЛОРорганов: автореф. дис. … докт. мед. наук. СПб., 1992. 41 с.
4. Меддер У. Лучевая диагностика: голова, шея. М.: МЕДпресс-информ, 2010. 303 с.
5. Пачес А. И. Опухоли головы и шеи. М.: Медицина, 2000. 479 с.
6. Рзаев Р. М., Рзаев Р. Р. Гломусные опухоли среднего уха: вопросы диагностики и лечения больных // Вестн. оториноларингологии. 2012. Приложение 5. С. 107–110.
7. Холин А. В. Магнитно-резонансная томография при заболеваниях центральной нервной системы. СПб.: Гиппократ, 2007. 254 с.
8. Ellen G. Hoeffner. Temporal Bone Imaging. New York: Thieme Medical Publishers, 2008. 220 p.
9. Robert Hermans. Head and Neck Cancer Imaging. Berlin: Springer-Verlag, 2012. 413 p.
10. Mahmood F. Mafee. Imaging of the Head and Neck., New York: Thieme Medical Publishers, 2004. 866 p.

**Ильин** Сергей Никитович – канд. мед. наук, заведующий рентгеновским отделением Санкт-Петербургского НИИ уха, горла, носа и речи. Россия, 190013, Санкт-Петербург, ул. Бронницкая, д. 9; тел. 8-812-317-98-67, e-mail: lor.ct.spb@rambler.ru

**Ноздреватых** Ольга Владимировна – врач-рентгенолог высшей категории рентгеновского отделения Санкт-Петербургского НИИ уха, горла, носа и речи. Россия, 190013, Санкт-Петербург, ул. Бронницкая, д. 9; тел. 8-812-367-08-26, e-mail: lor.ct.spb@rambler.ru

**Цуциева** Светлана Хасановна – врач-рентгенолог рентгеновского отделения Санкт-Петербургского НИИ уха, горла, носа и речи. Россия, 190013, Санкт-Петербург, ул. Бронницкая, д. 9;, тел. 8-812-317-98-67, e-mail: dzuskaeva.lana.@mail.ru

REFERENCES

1. Anikin I. A., Komarov M. V. O retsidivirovanii glomusnoi opukholi ukha [On ear glomangioma relapse]. *Rossiiskaya otorinolaringologiya*. 2011; 1: 3–4 (In Russian).
2. Dyunnebir E. A. Luchevaya diagnostika: Otorinolaringologiya [Radiological diagnostics: Otorhinolaryngology]. M.: MEDpress-inform, 2013. 359 p (In Russian).
3. Kuznetsov S. V. Vozmozhnosti KT v raspoznavanii i povrezhdenii LORorganov: avtoref. dis. … dokt. med. nauk [CT solutions in recognition and damages of ENT-organs: the extended abstracts of MD Candidate dissertation]. SPb., 1992. 41 p (In Russian).
4. Medder U. Luchevaya diagnostika: golova, sheya [Radiological diagnostics: head, neck]. M.: MEDpress-inform, 2010. 303 p (In Russian).
5. Paches A. I. Opukholi golovy i shei [Head and neck tumors]. M.: Meditsina, 2000. 479 p (In Russian).
6. Rzaev R. M., Rzaev R. R. Glomusnye opukholi srednego ukha: voprosy diagnostiki i lecheniya bol'nykh [The middle ear glomangiomas: the problems of diagnostics and treatment of patients]. *Vestnik otorinolaringologii.* 2012; 5: 107–110 (In Russian).
7. Kholin A. V. Magnitno-rezonansnaya tomografiya pri zabolevaniyakh tsentral'noi nervnoi sistemy [Magnetic resonance tomography in the central neural system diseases]. SPb.: Gippokrat, 2007. 254 p. (In Russian)
8. Ellen G. Hoeffner. Temporal Bone Imaging. New York: Thieme Medical Publishers, 2008. 220 p.
9. Robert Hermans. Head and Neck Cancer Imaging., Berlin: Springer-Verlag, 2012. 413 p.
10. Mahmood F. Mafee. Imaging of the Head and Neck., New York: Thieme Medical Publishers, 2004. 866 p.

Sergei Nikitovich Il'in – MD Candidate, Head of Radiology Department of Saint Petersburg Research Institute of Ear, Throat, Nose and Speech of the Ministry of Healthcare of Russia, Russia, 190013, Saint Petersburg, 9, Bronnitskaia str.; tel. 8-812-317-98-67, e-mail: lor.ct.spb@rambler.ru

Ol'ga Vladimirovna Nozdrevatykh – the highest category radiologist of Radiology Department of Saint Petersburg Research Institute of Ear, Throat, Nose and Speech of the Ministry of Healthcare of Russia, Russia, 190013, Saint Petersburg, 9, Bronnitskaia str., tel. 8-812-317-98-67, e-mail: lor.ct.spb@rambler.ru

Svetlana Khasanovna Tsutsieva – radiologist of Radiology Department of Saint Petersburg Research Institute of Ear, Throat, Nose and Speech of the Ministry of Healthcare of Russia, Russia, 190013, Saint Petersburg, 9, Bronnitskaia str., tel. 8-812-317-98-67, e-mail: lor.ct.spb@rambler.ru

УДК 616.28-009:577.125 doi: 10.18692/1810-4800-2017-2-48-54

# ИНДЕКСЫ ЛИПИДНОГО ОБМЕНА КАК МАРКЕРЫ РИСКА РАЗВИТИЯ СЕНСОНЕВРАЛЬНОЙ ТУГОУХОСТИ

**Канева А. М.[1], Бойко С. Г.[2], Потолицына Н. Н.[1], Кудрявых О. Е.[3], Кудрявых А. М.[3], Бойко Е. Р.[1], Янов Ю. К.[3]**

[1] *ФГБУН «Институт физиологии» Коми НЦ УрО РАН, 167982, г. Сыктывкар, Россия (Директор – проф. Е. Р. Бойко)*

[2] *Центр хорошего слуха ООО «Исток Аудио Трейдинг», 167000, г. Сыктывкар, Россия (Директор – докт. мед. наук С. Г. Бойко)*

[3] *ФГБУ «Санкт-Петербургский НИИ уха, горла, носа и речи» Минздрава России, 190013, Санкт-Петербург, Россия (Директор – засл. врач РФ, акад. РАН, проф. Ю. К. Янов)*

# LIPID METABOLISM INDICES AS THE MARKERS OF RISK OF SENSORINEURAL HEARING LOSS DEVELOPMENT

**Kaneva A. M.[1], Boiko S. G.[2], Potolitsyna N. N.[1], Kudryavykh O. E.[3], Kudryavykh A. M.[3], Boiko E. R.[1], Yanov Yu. K.[3]**

[1] *Federal State Budgetary Institution of Science Komi Institute of Physiology of Scientific Centre of Ural Branch of the Russian Academy of Sciences, Syktyvkar, Russia*

[2] *Good Hearing Center Istok Audio Treiding LLC, Syktyvkar, Russia*

[3] *Federal State Budgetary Institution "Saint Petersburg Research Institute of Ear, Throat, Nose and Speech", Ministry of Health of the Russian Federation, Saint Petersburg, Russia*

Комплексный анализ липидного обмена у пациентов с сенсоневральной тугоухостью (СНТ) показал, что нарушение слуховой функции сопряжено с повышением атерогенности липидного профиля. При этом по общепринятым показателям липидного обмена [общий холестерин, триглицериды, холестерин липопротеинов высокой плотности (ХС-ЛПВП)] не было выявлено значимых различий между пациентами с СНТ и лицами контрольной группы. На увеличение атерогенности липидного профиля у пациентов с СНТ указывало повышение значений соотношения аполипопротеин (апо) В/апоА-I, атерогенного индекса плазмы (AIP) и атерогенного индекса (ATH index). Высокой прогностической значимостью в отношении риска развития СНТ обладает комплексный показатель – атерогенный индекс (ATH index).

**Ключевые слова:** сенсоневральная тугоухость, липидный обмен, соотношение апоВ/апоА-I, атерогенный индекс плазмы (AIP), атерогенный индекс (ATH index).

**Библиография:** 20 источников.

The complex analysis of lipid metabolism in patients with sensorineural hearing loss (SNHL) has shown that the auditory dysfunction is associated with the increase of the lipid profile atherogenicity. However, there were no significant differences in conventional lipid metabolism parameters (total cholesterol, triglycerides, high density lipoprotein cholesterol (HDL-C)) between the patients with SNHL and the control group subjects. The higher values of apolipoprotein (apo) B/apoA-I ratio, atherogenic index of plasma (AIP) and atherogenic index (ATH index) in patients with SNHL indicate the increase of lipid profile atherogenicity. The atherogenic index (ATH index) has high predictive power of SNHL risk.

**Key words:** sensorineural hearing loss, lipid metabolism, apoB/apoA-I ratio, atherogenic index of plasma (AIP), atherogenic index (ATH index).

**Bibliography:** 20 sources.

Сенсоневральная тугоухость (СНТ) – полиэтиологическое заболевание, основными причинами которого являются инфекционные заболевания, токсические воздействия, травмы, шум, вибрация, а также ишемические сосудистые нарушения на разных уровнях слухового анализатора [1]. Считается, что нарушения микроциркуляции внутреннего уха могут возникать вследствие гиперлипидемии, которая способствует атеросклеротическим поражениям стенки сосудов и изменениям реологических свойств крови [2, 3].

Первые сообщения о взаимосвязи липидов плазмы крови со слуховой функцией появились более 50 лет назад. Они были основаны на том,

что у пациентов с СНТ в качестве сопутствующего симптома часто наблюдалась гиперлипидемия [4]. Впоследствии многочисленными исследованиями было показано, что уровень липидов оказывает влияние на вероятность развития СНТ, в том числе и при воздействии внешних неблагоприятных факторов (шум, вибрация) [5, 6], а также определяет степень потери слуха и исходы лечения СНТ [7, 8]. О важной роли липидов в патогенезе СНТ свидетельствуют и результаты успешного лечения больных путем коррекции липидного обмена [3, 9]. Существуют и экспериментальные работы на животных, показывающие структурные изменения в улитке при индуцированной гиперлипидемии. Причем изменения в слуховом аппарате отмечаются как на морфологическом, так и функциональном уровнях [9, 10]. Между тем ряд исследователей сообщают об отсутствии причинно-следственной связи между гиперлипидемией и СНТ [11, 12]. Поэтому до сих пор вопрос о том, способствуют ли нарушения липидного обмена развитию СНТ, остается спорным.

**Цель исследования**. Определить особенности липидного профиля крови у пациентов с СНТ и оценить прогностическую значимость показателей липидного обмена в отношении риска развития СНТ.

**Пациенты и методы исследования.** Группа наблюдения пациентов с идиопатической формой хронической СНТ состояла из 27 мужчин в возрасте от 27 до 51 года. Отбор и обследование пациентов осуществлялись на базе Консультативно-диагностического центра МЗ Республики Коми. Обследование начинали с тщательного сбора анамнеза в целях выявления причины возникновения нарушения слуха, а также уточнения сопутствующей патологии. Отрицание больными перенесенных инфекционных заболеваний, акутравм и приема ототоксических антибиотиков служило основанием для признания того, что нарушение слуха у пациентов с большей долей вероятности развивалось на фоне сосудистой патологии. Контрольную группу составили 24 практически здоровых мужчины в возрасте 25–47 лет. Общепринятый комплекс обследования, включающий общий ЛОР-осмотр, пороговую тональную аудиометрию, камертональные тесты, речевую и импедансную аудиометрию, выполнялся нами, как описано ранее [13].

Забор крови у обследованных лиц производился утром натощак из локтевой вены. В плазме крови определяли показатели липидного обмена – общий холестерин, триглицериды, холестерин липопротеинов высокой плотности (ХС-ЛПВП), аполипопротеин (апо) А-I, апоВ и апоЕ. Анализируемые показатели определяли на сканирующем спектрофотометре Powerwave 200 с использованием коммерческих наборов Chronolab Systems.

Показатели ХС-ЛПНП определяли расчетным путем по формуле Фридвальда [14]. Рассчитывали коэффициент атерогенности (КА), соотношение апоВ/апоА-I, атерогенный индекс плазмы (AIP) и атерогенный индекс (ATH index). Атерогенный индекс плазмы (AIP) вычисляли как логарифм отношения ТГ и ХС-ЛПВП (log[ТГ/ХС-ЛПВП]) [15]. Атерогенный индекс (ATH index) определяли по следующей формуле [16]:

ATH index = (общий холестерин – ХС-ЛПВП) × апоВ)/(ХС-ЛПВП × апоА-I).

Статистическую обработку полученных результатов осуществляли с помощью программы Statistica 8. Количественные результаты исследования представлены в виде медианы и интерквартильного интервала (25-й и 75-й процентили). Значимость различий между группами оценивали с помощью критерия Манна–Уитни. Качественные данные, представленные в виде частот (%), сравнивали по критерию $\chi^2$. Различия считали значимыми при $p < 0{,}05$. Проводили одномерный логистический регрессионный анализ, итоговые данные которого представлены в виде отношения шансов и его 95% доверительного интервала (ДИ).

**Результаты исследования.** Результаты тональной пороговой аудиометрии, представленные на рисунке, показывают, что кривая воздушной проводимости у лиц контрольной группы проходит около пороговой линии в пределах 5–10 дБ, что свидетельствует об отсутствии у них нарушений слуха. Тогда как у пациентов с СНТ на всех частотах отмечается значимое снижение порогов звуковосприятия. Особенно сильное понижение слуховой функции у пациентов с СНТ наблюдалось в высокочастотном диапазоне (4000–8000 Гц).

При сравнении показателей липидного обмена у пациентов с СНТ и лиц контрольной группы не обнаружено значимых различий в содержании общего холестерина, триглицеридов и ХС-ЛПВП (табл. 1).

Количество лиц с отклонениями этих показателей от референсных значений в исследуемых группах также не различалось (табл. 2). Не выявлено различий между пациентами с СНТ и лицами контрольной группы и по расчетным показателям – ХС-ЛПНП и КА.

Между тем у пациентов с СНТ по сравнению с контрольной группой значимо изменялось содержание транспортных аполипопротеинов (табл. 1). И хотя средний уровень апоА-I у пациентов с СНТ снижался на 26,8% ($p = 0{,}031$), а среднее содержание апоВ увеличилось всего лишь на 23,6% ($p = 0{,}048$), наиболее ярко эти изменения реализовались в увеличении значений соотношения апоВ/апоА-I. Средние показатели соотноше-

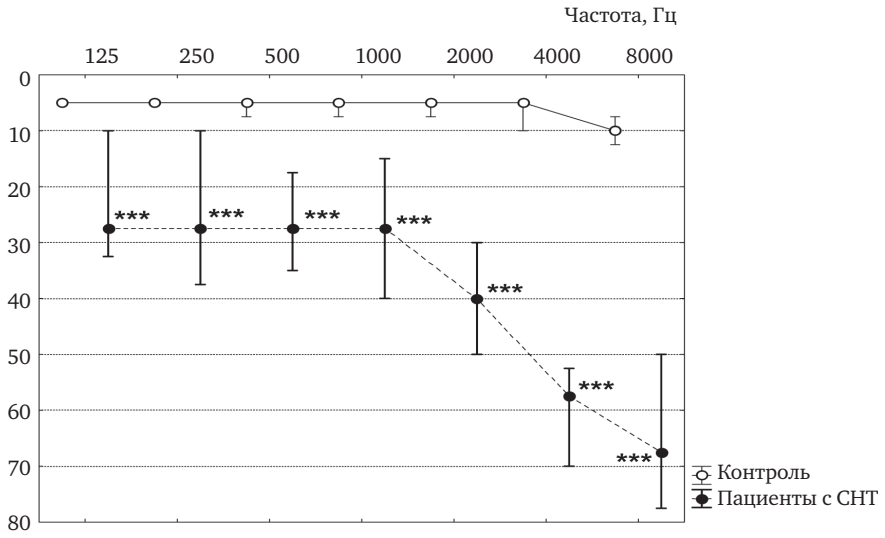


**Рис.** Показатели аудиологического обследования у здоровых лиц и пациентов с СНТ: ○ – медиана; I – 25 и 75% процентилей

Таблица 1

**Показатели липидного профиля крови у пациентов с СНТ и здоровых лиц**

| Показатель | Контрольная группа $n$ =24 | Пациенты с СНТ $n$ = 27 | $p$ |
|---|---|---|---|
| Общий холестерин, ммоль/л | 4,09 (3,61; 4,63) | 4,26 (3,84; 5,00) | 0,168 |
| Триглицериды, ммоль/л | 1,02 (0,79; 1,20) | 1,23 (0,81; 1,76) | 0,234 |
| ХС-ЛПВП, ммоль/л | 1,39 (1,12; 1,80) | 1,36 (0,93;1,51) | 0,129 |
| ХС-ЛПНП, ммоль/л | 1,92 (1,34; 2,91) | 2,55 (1,87; 3,18) | 0,199 |
| КА | 1,61 (1,05; 2,91) | 2,59 (1,44; 3,33) | 0,097 |
| апоА-I, мг/дл | 164,0 (104,0; 193,0) | 120,0 (83,0; 143,0) | **0,031** |
| апоВ, мг/дл | 89,0 (70,0; 100,0) | 110,0 (80,0; 162,0) | **0,048** |
| апоВ/апоА-I | 0,49 (0,42; 0,82) | 1,00 (0,63; 1,57) | **0,009** |
| апоЕ, мг/дл | 2,65 (1,87; 2,99) | 2,43 (1,65; 3,46) | 0,930 |
| AIP | –0,17 (–0,24; –0,06) | 0,01 (–0,12; 0,14) | **0,007** |
| ATH index | 1,31 (0,64; 1,63) | 2,63 (1,42; 3,46) | **<0,001** |

**Примечание**. Данные представлены в виде медианы, 25 и 75% процентилей. $p$ – значимость различий рассчитана критерием Манна–Уитни.

ния апоВ/апоА-I у пациентов с СНТ превышали референсные значения и были более чем в 2 раза выше по сравнению с таковыми контрольной группы. Содержание апоЕ между сравниваемыми группами значимо не различалось.

Также у пациентов с СНТ по сравнению с контрольной группой отмечалось значимое увеличение ($p$ = 0,007) значений атерогенного индекса плазмы (AIP) (табл. 1), но количество лиц с неблагоприятными значениями этого индекса в группах не различалось (табл. 2). Наиболее существенное различие между пациентами с СНТ и контрольной группой наблюдалось по показателям атерогенного индекса (ATH index) (табл. 1). Средние показатели атерогенного индекса (ATH index) у пациентов с СНТ были в 2 раза выше [2,63 (1,42; 3,46)], чем у лиц контрольной группы [1,31 (0,64; 1,63)]. Кроме того, показатели атерогенного индекса (ATH index) выше референсных значений отмечались более чем у половины обследуемых пациентов с СНТ, тогда как у лиц контрольной группы высоких показателей этого индекса не наблюдалось (табл. 2).

С помощью бинарной логистической регрессии оценивали риск развития СНТ у лиц при повышении значений соотношения апоВ/апоА-I, атерогенного индекса плазмы (AIP) и атерогенного индекса (ATH index) (табл. 3).

Как видно из табл. 3, показатели соотношения апоВ/апоА-I и атерогенного индекса плазмы (AIP) не являются предикторами развития СНТ, но при высоких значениях атерогенного индек-

Таблица 2

**Сравнительная оценка количества лиц с показателями липидного обмена, не соответствующими референсным значениям в контрольной группе и группе пациентов с СНТ**

| Показатель | Референсные значения | Количество лиц с отклонениями от референсных значений | | *p* |
|---|---|---|---|---|
| | | контрольная группа (*n* = 24) | пациенты с СНТ (*n* = 27) | |
| Общий холестерин, ммоль/л | <5,2 | 0 | 4 (14,8) | 0,149 |
| Триглицериды, ммоль/л | <1,7 | 2 (8,3) | 7 (25,9) | 0,202 |
| ХС-ЛПВП, ммоль/л | <1,0 | 1 (4,2) | 7 (25,9) | 0,081 |
| ХС-ЛПНП, ммоль/л | <2,6 | 7 (29,2) | 13 (48,1) | 0,272 |
| КА | <3,0 | 5 (20,8) | 8 (29,6) | 0,691 |
| апоА-I, мг/дл | >120 | 7 (29,2) | 13 (48,1) | 0,272 |
| апоВ, мг/дл | <120 | 2 (8,3) | 11 (40,7) | 0,020 |
| апоВ/апоА-I | <0,9 | 4 (16,7) | 15 (55,6) | 0,010 |
| апоЕ, мг/дл | >2,7 | 13 (54,2) | 13 (48,1) | 0,882 |
| AIP | <0,11 | 1 (4,2) | 7 (25,9) | 0,081 |
| ATH index | <2,6 | 0 | 14 (51,9) | <0,001 |

**Примечание**. Данные представлены в формате *n* (%). Значимость различий *p* рассчитана критерием $\chi^2$.

Таблица 3

**Результаты бинарного логистического регрессионного анализа оценки влияния высоких значений соотношения апоВ/апоА-I, атерогенного индекса плазмы (AIP) и атерогенного индекса (ATH index) на риск развития СНТ**

| Показатель | Отношение шансов | 95% ДИ | *p* |
|---|---|---|---|
| апоВ/апоА-I | 0,91 | 0,17–4,91 | 0,908 |
| AIP | 1,53 | 0,02–151,8 | 0,851 |
| ATH index | 4,25 | 1,32–13,7 | 0,013 |

са (ATH index) более чем в 4 раза увеличивается риск развития СНТ.

**Обсуждение результатов.** Сравнительный анализ состояния липидного обмена у здоровых лиц и пациентов с СНТ показал, что нарушение слуховой функции сопряжено с повышением атерогенности липидного профиля. И это в целом согласуется с данными литературы [2, 5, 6]. Однако в вышеупомянутых исследованиях оценка липидного профиля у лиц с нарушениями слуха производилась на основе общепринятых показателей, таких как общий холестерин, ХС-ЛПНП, ХС-ЛПВП, триглицериды, КА. Между тем, в нашем исследовании значения этих показателей липидного обмена у пациентов с СНТ не отличались от таковых контрольной группы. На увеличение атерогенности липидного профиля у обследованных пациентов СНТ указывали изменение уровней апоА-I и апоВ и повышение значений соотношения апоВ/апоА-I, атерогенного индекса плазмы (AIP) и атерогенного индекса (ATH index). К настоящему моменту изменение аполипопротеинового профиля при СНТ практически не изучено. Имеется лишь единичное сообщение о повышении содержания апоВ при внезапной СНТ [17]. Соответственно, роль соотношения апоВ/апоА-I, а также атерогенного индекса плазмы (AIP) и атерогенного индекса (ATH index) как возможных маркеров СНТ не исследована. Тем не менее мы полагаем, что наблюдаемое увеличение показателей соотношения апоВ/апоА-I, атерогенного индекса плазмы (AIP) и атерогенного индекса (ATH index) у пациентов СНТ по сравнению с контрольной группой, происходящее без существенных изменений основных показателей липидного обмена, можно рассматривать как ранний признак атерогенных изменений липидного профиля.

Чувствительность органа слуха к уровням липидов в крови связана с особенностями кровообращения внутреннего уха. Улитка является метаболически активным органом, сильно зависящим от стабильного снабжения кислородом и питательными веществами из кровеносного русла. При этом кровоснабжение улитки с функциональной позиции считается весьма неблагоприятным для обеспечения жизнедеятельности рецепторных структур. Улитка снабжается кровью за счет единственной лабиринтной артерии [2]. Кроме того, относясь к терминальным сосудам, лабиринтная артерия имеет в стенках гладкую мускулатуру, поэтому кровоток в улитке зависит от общего артериального давления и состояния мозгового кровообращения. При этих условиях повышается вероятность возникновения в артерии как функциональных поражений,

так и склеротических изменений. Установлено, что даже незначительное ухудшение кровоснабжения улитки может приводить к ишемическим повреждениям этого органа. В экспериментах на морских свинках было показано, что гистологические изменения структур улитки (сосудистой полоски и кортиева органа) отмечаются уже через 3 месяца содержания животных на высокожировой диете [10].

Негативное влияние гиперлипидемии на микроциркуляцию заключается в том, что она влияет на реологические свойства крови, состав липидов клеточных мембран и белково-липидные взаимодействия в мембранных структурах. Кроме того, в плазме, богатой липидами, происходит обволакивание мембран эритроцитов, что препятствует выходу кислорода и изменяет их деформируемость, облегчая тем самым агрегацию и образование микротромбов в сосудах, и усугубляет каскад метаболических нарушений в тканях. Установлено, что кровоток в микрососудах отдельных органов при гиперлипидемии может замедляться на 20–40% [18].

У большинства обследованных нами пациентов с СНТ гиперлипидемия не отмечалась. В то же время более высокие показатели соотношения апоВ/апоА-I, атерогенного индекса плазмы (AIP) и атерогенного индекса (ATH index) у пациентов с СНТ свидетельствуют о нарушении баланса между атерогенными и антиатерогенными фракциями липидов и изменении размера липопротеинов. Известно, что в развитии атеросклеротических бляшек в сосудах имеет значение не только повышение общего количества холестерина в крови, но и динамическое равновесие между атерогенными и антиатерогенными липопротеинами, которое, по сути, отражает сбалансированность процессов притока и оттока холестерина в сосудистой стенке. Считается, что если отношение ЛПНП к ЛПВП сохраняется в пределах 3:1, то атеросклероз не возникает даже при абсолютно высоких цифрах общего холестерина в плазме крови. В случае относительного преобладания ЛПНП над ЛПВП в плазме крови в сосудах начинают откладываться ЛПНП, что ведет к локальному окислению ЛПНП и накоплению модифицированных ЛПНП, а также моноцитов, макрофагов и лимфоцитов. Немаловажную роль в развитии атерогенеза играет и качественный состав фракций липопротеинов. По данным проспективных исследований, у людей, у которых в крови преобладают мелкие, плотные частицы ЛПНП, риск возникновения ишемической болезни сердца более чем в 3 раза выше, независимо от уровня ХС-ЛПНП [19]. Таким образом, полученные нами результаты о более высоких значениях интегральных индексов липидного обмена у пациентов с СНТ по сравнению с контрольной группой демонстрируют возможность влияния атерогенности липидного профиля на риск развития данной патологии. Кроме того, полученные результаты могут объяснить наличие противоречивых данных о влиянии липидов на развитие СНТ. В тех исследованиях, в которых не было обнаружено взаимосвязи между гиперлипидемией и нарушением слуха, о состоянии липидного обмена судили по общепринятым показателям, без детальной оценки атерогенности липидного профиля, в то время как полученные результаты указывают на высокую чувствительность сосудов внутреннего уха даже к незначительным изменениям липидного профиля крови. И это согласуется с мнением, о том, что атеросклероз в сосудах внутреннего уха предшествует атеросклеротическому поражению других сосудов.

Результаты бинарного логистического регрессионного анализа показали, что из трех расчетных показателей только высокие значения атерогенного индекса (ATH index) значимо связаны с повышенным риском развития СНТ. Атерогенный индекс (ATH index) является комплексным показателем липидного обмена, для расчета которого используются значения как липидов, так и аполипопротеинов. Поэтому можно сказать, что он является информативным показателем, позволяющим проводить целостную оценку липидного профиля крови на разных уровнях. Иными словами, вычисление атерогенного индекса (ATH index) позволяет провести интегральную оценку липидного спектра плазмы крови. И это представляет особое диагностическое значение при прогнозировании предрасположенности к СНТ, поскольку установлено, что вероятность развития СНТ увеличивается с ростом числа имеющихся у пациентов сердечно-сосудистых факторов риска [20]. Кроме того, определение атерогенного индекса (ATH index) у больных с СНТ позволит подобрать соответствующую тактику лечения данной патологии. Как показывают клинические исследования, СНТ, обусловленная гиперлипидемией, является обратимой при своевременном и адекватном лечении [9]. Таким образом, наибольшей прогностической значимостью в отношении риска развития СНТ обладает комплексный показатель – атерогенный индекс (ATH index). Значения атерогенного индекса (ATH index) позволяют выявлять нарушения липидного обмена на его начальных стадиях – когда общепринятые показатели еще находятся в норме. Вычисление значений атерогенного индекса (ATH index) может иметь диагностическое значение и использоваться для оценки риска развития СНТ и выбора адекватного лечения.

**Заключение.** Таким образом, для оценки состояния липидного обмена у пациентов с СНТ необходимо рассчитывать интегральные индексы,

в первую очередь соотношение апоВ/апоА-I, атерогенный индекс плазмы (AIP) и атерогенный индекс (ATH index), которые, как показали исследования, являются более информативными и могут указывать на скрытые нарушения в метаболизме липидов. При этом наибольшей прогностической значимостью в отношении риска развития СНТ обладает комплексный показатель – атерогенный индекс (ATH index).

Работа выполнена при поддержке программы фундаментальных исследований УрО РАН, проект № 15-3-4-19.

ЛИТЕРАТУРА

1. Chau J. K., Lin J. R., Atashband S., Irvine R. A., Westerberg B.D. Systematic review of the evidence for the etiology of adult sudden sensorineural hearing loss // Laryngoscope. 2010. Vol. 120, N 5. P. 1011–1021.
2. Lee J. S., Kim D. H., Lee H. J., Kim H. J., Koo J. W., Choi H. G., Park B., Hong S. K. Lipid profiles and obesity as potential risk factors of sudden sensorineural hearing loss // PLoS One. 2015. Vol. 10, N 4. P. e0122496.
3. Пальчун В. Т., Кунельская Н. Л., Богданец С. А., Петухов Е. Б. Роль изменений реологических свойств крови и гемостаза в развитии острой нейросенсорной тугоухости // Вестн. оториноларингологии. 2005. № 5. С. 7–10.
4. Rosen S., Olin P. Hearing loss and coronary heart disease // Arch. Otolaryngol. 1965. Vol. 82. P. 236–243.
5. Ciccone M. M., Cortese F., Pinto M., Di Teo C., Fornarelli F., Gesualdo M., Mezzina A., Sabatelli E., Scicchitano P., Quaranta N. Endothelial function and cardiovascular risk in patients with idiopathic sudden sensorineural hearing loss // Atherosclerosis. 2012. Vol. 225, N 2. P. 511–516.
6. Cadoni G., Scipione S., Agostino S., Addolorato G., Cianfrone F., Leggio L., Paludetti G., Lippa S. Coenzyme Q 10 and cardiovascular risk factors in idiopathic sudden sensorineural hearing loss patients // Otol. Neurotol. 2007. Vol. 28. N 7. P. 878–883.
7. Chen C., Wang M., Fan Z., Zhang D., Lyu Y., Wang H., Wang H. Correlations between the pathogenesis and prognosis of suddensensorineural hearing loss and blood lipid // Zhonghua Er Bi Yan Hou Tou Jing Wai Ke Za Zhi. 2015. Vol. 50. N 10. P. 793–798.
8. Quaranta N., Squeo V., Sangineto M., Graziano G., Sabbà C. High total cholesterol in peripheral blood correlates with poorer hearing recovery in idiopathic sudden sensorineural hearing loss // PLoS One. 2015. Vol. 10, N 7. P. e0133300.
9. Cai Q., Du X., Zhou B., Cai C., Kermany M. H., Zhang C., Yoo T. Effects of simvastatin on plasma lipoproteins and hearing loss in apolipoprotein E gene-deficient mice // ORL Jurn. Otorhinolaryngol. Relat. Spec. 2009. Vol. 71, N 5. P. 244–250.
10. Saito T., Sato K., Saito H. An experimental study of auditory dysfunction associated with hyperlipoproteinemia // Arch. Otorhinolaryngol. 1986. Vol. 243, N 4. P. 242–245.
11. Odeh O. I., Kuti M. A., Fasunla A. J., Nwaorgu O. G. Sensorineural Hearing Loss and Dyslipidemia: Is There Any Relationship? // West Afr. Jurn. Med. 2015. Vol. 34, N 1. P. 27–31.
12. Ballesteros F., Tassies D., Reverter J. C., Alobid I., Bernal-Sprekelsen M. Idiopathic sudden sensorineural hearing loss: classic cardiovascular and new genetic risk factors // Audiol. Neurootol. 2012. Vol. 17, N 6. P. 400–408.
13. Бойко С. Г., Канева А. М., Кузнецова Т. В., Пчелинцева А. Д., Потолицына Н. Н., Бойко Е. Р., Янов Ю. К. Биологические маркеры риска развития сенсоневральной тугоухости у работников производств с уровнем шума на рабочем месте 90 дБ // Рос. оториноларингология. 2008. Т. 37, № 6. С. 3–8.
14. Friedewald W. T., Levy R. I., Fredrickson D. S. Estimation of the concentration of low-density lipoprotein cholesterol in plasma, without use of the preparative ultracentrifuge // Clin. Chem. 1972. Vol. 18, N 6. P. 499–502.
15. Dobiasova M., Frohlich J. The plasma parameter log (TG/HDL-C) as an atherogenic index: correlation with lipoprotein particle size and esterification rate in apoB-lipoprotein-depleted plasma (FER(HDL)) // Clin. Biochem. 2001. Vol. 34, N 7. P. 583–588.
16. Berg J. E., Høstmark A. T. Cardiovascular risk determination: discrepancy between total cholesterol evaluation and two compound laboratory indices in Norway // Jurn. Epidemiol. Community Health. 1994. Vol. 48, N 4. P. 338–343.
17. Weng T., Devine E. E., Xu H., Yan Z., Dong P. A clinical study of serum lipid disturbance in Chinese patients with sudden deafness // Lipids Health Dis. 2013. Vol. 12. P. 95.
18. Карпов Р. С., Дудко В. А. Атеросклероз: патогенез, клиника, функциональная диагностика, лечение. Томск: STT, 1998. 672 с.
19. Lamarche B., Tchernof A., Moorjani S., Cantin B., Dagenais G. R., Lupien P. J., Després J. P. Small, dense low-density lipoprotein particles as a predictor of the risk of ischemic heart disease in men. Prospective results from the Québec Cardiovascular Study // Circulation. 1997. Vol. 95. N 1. P. 69–75.
20. Aimoni C., Bianchini C., Borin M., Ciorba A., Fellin R., Martini A., Scanelli G., Volpato S. Diabetes, cardiovascular risk factors and idiopathic sudden sensorineural hearing loss: a case-control study // Audiol. Neurotol. 2010. Vol. 15, N 2. P. 111–115.

**Канева** Анастасия Михайловна – канд. биол. наук, ст. н. с. отдела экологической и медицинской физиологии Института физиологии Коми Научного центра Уральского отделения РАН. Россия, 167982, г. Сыктывкар, ул. Первомайская, д. 50; тел. 8-8212-24-14-74, e-mail: amkaneva@mail.ru

**Потолицына** Наталья Николаевна – канд. биол. наук, вед. н. с. отдела экологической и медицинской физиологии Института физиологии Коми Научного центра Уральского отделения РАН. Россия. 167982, г. Сыктывкар, ул. Первомайская, д. 50; тел: 8-8212-24-14-74, e-mail: potol_nata@list.ru

**Бойко** Евгений Рафаилович – докт. мед. наук, профессор, директор Института физиологии Коми Научного центра Уральского отделения РАН. Россия, 167982, г. Сыктывкар, ул. Первомайская, д. 50; тел. 8-8212-24-14-74, e-mail: erboiko@physiol.komisc.ru

**Бойко** Светлана Григорьевна – докт. мед. наук, директор Центра хорошего слуха ООО «Исток Аудио Трейдинг». Россия, 167000, г. Сыктывкар, ул. Куратова, д. 6, офис 228; тел. 8-8212-24-50-75, e-mail: istok11@rol.ru

**Янов** Юрий Константинович – засл. врач РФ, докт. мед. наук, профессор, академик РАН, директор СПб НИИ уха горла носа и речи Минздрава России. Россия, 190013, Санкт-Петербург, ул. Бронницкая, д. 9; тел: 8-812-316-22-56, e-mail: lorobchestvo@bk.ru

**Кудрявых** Ольга Евгеньевна – клинический ординатор, сурдолог СПб НИИ уха горла носа и речи Минздрава России. Россия. 190013, Санкт-Петербург, ул. Бронницкая, д. 9; тел. 8-812-316-22-56, e-mail: lboikoe@yandex.ru

**Кудрявых** Алексей Михайлович – клинический ординатор-оториноларинголог СПб НИИ уха горла носа и речи Минздрава России. Россия, 190013, Санкт-Петербург, ул. Бронницкая, д. 9; тел. 8-812-316-22-56, e-mail: alexkudryavykhm@yandex.ru

REFERENCES

1. Chau J. K., Lin J. R., Atashband S., Irvine R. A., Westerberg B. D. Systematic review of the evidence for the etiology of adult sudden sensorineural hearing loss. *Laryngoscope*; 2010; 120 (5): 1011–1021.
2. Lee J. S., Kim D. H., Lee H. J., Kim H. J., Koo J. W., Choi H. G., Park B., Hong S. K. Lipid profiles and obesity as potential risk factors of sudden sensorineural hearing loss. *PLoS One*; 2015; 10(4): e0122496.
3. Pal'chun V. T., Kunel'skaya N. L. Bogdanets S. A., Petukhov E. B. Rol' izmenenij reologicheskih svojstv krovi i gemostaza v razvitii ostroj nejrosensornoj tugouhosti [The role of changes in blood rheology and hemostasis in the development of acute sensorineural hearing loss]. *Vestnik otorinolaringologii*; 2005; 5: 7–10 (in Russian).
4. Rosen S., Olin P. Hearing loss and coronary heart disease. *Arch. Otolaryngol.*; 1965; 82: 236–243.
5. Ciccone M. M., Cortese F., Pinto M., Di Teo C., Fornarelli F., Gesualdo M., Mezzina A., Sabatelli E., Scicchitano P., Quaranta N. Endothelial function and cardiovascular risk in patients with idiopathic sudden sensorineural hearing loss. *Atherosclerosis*; 2012; 225 (2): 511–516.
6. Cadoni G., Scipione S., Agostino S., Addolorato G., Cianfrone F., Leggio L., Paludetti G., Lippa S. Coenzyme Q 10 and cardiovascular risk factors in idiopathic sudden sensorineural hearing loss patients. *Otol. Neurotol.*; 2007; 28(7): 878–883.
7. Chen C., Wang M., Fan Z., Zhang D., Lyu Y., Wang H., Wang H. Correlations between the pathogenesis and prognosis of suddensensorineural hearing loss and blood lipid. *Zhonghua Er Bi Yan Hou Tou Jing Wai Ke Za Zhi*; 2015; 50(10): 793-798.
8. Quaranta N., Squeo V., Sangineto M., Graziano G., Sabbà C. High total cholesterol in peripheral blood correlates with poorer hearing recovery in idiopathic sudden sensorineural hearing loss. *PLoS One*; 2015; 10(7): e0133300.
9. Cai Q., Du X., Zhou B., Cai C., Kermany M. H., Zhang C., Yoo T. Effects of simvastatin on plasma lipoproteins and hearing loss in apolipoprotein E gene-deficient mice. *ORL Jurn. Otorhinolaryngol. Relat. Spec.*; 2009; 71(5): 244–250.
10. Saito T., Sato K., Saito H. An experimental study of auditory dysfunction associated with hyperlipoproteinemia. *Arch. Otorhinolaryngol.*; 1986; 243(4): 242-245.
11. Odeh O. I., Kuti M. A., Fasunla A. J., Nwaorgu O. G. Sensorineural Hearing Loss and Dyslipidemia: Is There Any Relationship? *West Afr. Jurn. Med.*; 2015; 34(1): 27-31.
12. Ballesteros F., Tassies D., Reverter J. C., Alobid I., Bernal-Sprekelsen M. Idiopathic sudden sensorineural hearing loss: classic cardiovascular and new genetic risk factors. *Audiol. Neurootol.*; 2012; 17(6): 400-408.
13. Bojko S. G., Kaneva A. M., Kuznetsova T. V., Pchelintseva A. D., Potolitsyna N. N., Bojko E. R., Yanov Yu. K. Biologicheskie markery riska razvitija sensonevral'noj tugouhosti u rabotnikov proizvodstv s urovnem shuma na rabochem meste 90 Db [Biological indices of sensorineural hearing loss risk in industry workers with 90 dB noise level at the workplace]. *Rossiiskaya otorinolaringologiya*; 2008; 37 (6): 3-8. (in Russian).
14. Friedewald W. T., Levy R. I., Fredrickson D. S. Estimation of the concentration of low-density lipoprotein cholesterol in plasma, without use of the preparative ultracentrifuge. *Clin. Chem.*; 1972; 18(6): 499-502.
15. Dobiasova M, Frohlich J. The plasma parameter log (TG/HDL-C) as an atherogenic index: correlation with lipoprotein particle size and esterification rate in apoB-lipoprotein-depleted plasma (FER(HDL)). *Clin. Biochem.*; 2001; 34(7): 583–588.
16. Berg J. E., Høstmark A. T. Cardiovascular risk determination: discrepancy between total cholesterol evaluation and two compound laboratory indices in Norway. *Jurn. Epidemiol. Community Health*; 1994; 48(4): 338–343.
17. Weng T., Devine E. E., Xu H., Yan Z., Dong P. A clinical study of serum lipid disturbance in Chinese patients with sudden deafness. *Lipids Health Dis.*; 2013; 12: 95.
18. Karpov R. S., Dudko V. A. Ateroskleroz: patogenez, klinika, funkcional'naja diagnostika, lechenie [Atherosclerosis: pathogenesis, clinical features, functional diagnostics, treatment]. Tomsk: STT; 1998: 672 (in Russian).
19. Lamarche B., Tchernof A., Moorjani S., Cantin B., Dagenais G. R., Lupien P. J., Després J. P. Small, dense low-density lipoprotein particles as a predictor of the risk of ischemic heart disease in men. Prospective results from the Québec Cardiovascular Study. *Circulation*; 1997; 95(1): 69–75.
20. Aimoni C., Bianchini C., Borin M., Ciorba A., Fellin R., Martini A., Scanelli G., Volpato S. Diabetes, cardiovascular risk factors and idiopathic sudden sensorineural hearing loss: a case-control study. *Audiol. Neurotol.*; 2010; 15(2): 111–115.

Anastasiya Mikhailovna Kaneva – Candidate of Biological Sciences, senior research associate of the Department of Environmental and Medical Physiology of Institute of Physiology of Komi Scientific Centre of Ural Branch of the Russian Academy of Sciences. Russia, 167982, Syktyvkar, 50, Pervomaiskaia str., tel.: 8-8212-24-14-74; e-mail: amkaneva@mail.ru

Natal'ya Nikolaevna Potolitsyna – Candidate of Biological Sciences, the leading research associate of the Department of Environmental and Medical Physiology of Institute of Physiology of Komi Scientific Centre of Ural Branch of the Russian Academy of Sciences. Russia, 167982, Syktyvkar, 50, Pervomaiskaia str., tel.: 8-8212-24-14-74; e-mail: potol_nata@list.ru

Evgenii Rafailovich Boiko – MD, Professor, Head of Institute of Physiology of Komi Scientific Centre of Ural Branch of the Russian Academy of Sciences. Russia, 167982, Syktyvkar, 50, Pervomaiskaia str., tel.:+8-8212-24-14-74; e-mail: erboiko@physiol.komisc.ru

Svetlana Grigor'evna Boiko – MD, Director of Good Hearing Center Istok Audio Treiding LLC. Russia, 167000, Syktyvkar, 6/228, Kuratova str., tel.: 8-8212-24-50-75; e-mail: istok11@rol.ru

Yurii Konstantinovich Yanov – the Honored Doctor of the Russian Federation, MD, Professor, Academician of the Russian Academy of Sciences, Director of Saint Petersburg Research Institute of Ear, Throat, Nose and Speech. Russia, 190013, Saint Petersburg, 9, Bronnitskaia str., tel.: +7 (812) 316-22-56, e-mail: 3162256@mail.ru.

Ol'ga Evgen'evna Kudryavykh – resident medical practitioner, audiologist of Saint Petersburg Research Institute of Ear, Throat, Nose and Speech. Russia, 190013, Saint Petersburg, 9, Bronnitskaia str., tel.: 8-812-316-22-56 e-mail: olboikoe@yandex.ru

Aleksei Mikhailovich Kudryavykh – resident medical practitioner, otorhinolaryngologist of Saint Petersburg Research Institute of Ear, Throat, Nose and Speech. Russia, 190013, Saint Petersburg, 9, Bronnitskaia str., tel.: 8-812-316-22-56 e-mail: alexkudryavykhm@yandex.ru

УДК 616.216.2-006ю34.03-089:615.849.19.001.6 doi: 10.18692/1810-4800-2017-2-55-59

# ВОЗДЕЙСТВИЕ ПОЛУПРОВОДНИКОВОГО ЛАЗЕРА НА РЕДУКЦИЮ КОСТНОЙ ТКАНИ

**Карпищенко С. А., Улупов М. Ю., Портнов Г. В., Болознева Е. В., Фаталиева А. Ф.**

*ГБОУ ВПО «Первый Санкт-Петербургский государственный медицинский университет им. акад. И. П. Павлова», 197022, Санкт-Петербург, Россия*
*(Зав. каф. оториноларингологии с клиникой – проф. С. А. Карпищенко)*

# THE EFFECT OF THE DIODE LASER ON THE BONE TISSUE REDUCTION

**Karpishchenko S. A., Ulupov M. Yu., Portnov G. V., Bolozneva E. V., Fatalieva A. F.**

*Federal State Budgetary Institution Higher Vocational Education "Pavlov First Saint Petersburg State Medical University" of the Ministry of Health of the Russian Federation, Saint Petersburg, Russia*

Применение диодного лазера получает все большее распространение в современной медицине. Использование указанного вида лазера в том или ином разделе медицины продиктовано его биологическими эффектами, которые зависят от длины волны, мощности лазера и режима его работы. В литературе найдено достаточное количество сведений о применении $CO_2$-, эрбиевого, гольмиевого лазеров в целях деструкции костной ткани в оториноларингологии. Однако данных о применении полупроводниковых лазеров на костной ткани крайне мало.

Современные операции в области головы и шеи проводятся под контролем эндоскопических методик. Благодаря этому оборудованию и точному дозированию лазерного излучения операции выполняются малоинвазивно, повышается эффективность хирургического лечения, сокращаются сроки послеоперационного периода.

При хирургическом лечении остеомы лобной пазухи, после мобилизации последней, возникают сложности при ее извлечении. Редуцировать свободно расположенную в синусе остеому при помощи боров невозможно. Мы не выполняли конверсию в наружный доступ. Для уменьшения такой опухоли нами использовался полупроводниковый лазер. После уменьшения размеров новообразования его свободно эвакуировали через носолобное соустье. В нашем исследовании в эксперименте на фрагментах подвздошной кости трупа и удаленных остеом объемом 1 см$^3$ был использован полупроводниковый лазер с длиной волны 970 нм в контактном и дистантном непрерывных режимах для сравнения тепловых эффектов и подбора оптимального режима для редукции кости. Экспозиция воздействия излучения составляла от 10 до 30 с на мощности от 6 до 15 Вт в контактном режиме. Нагревались костные фрагменты с различной скоростью и охлаждались физиологическим раствором. Эффективность и безопасность применения диодного лазера оценивалась термометрическими показателями. После серии экспериментов наиболее оптимальным был выбран контактный непрерывный режим, установлено максимальное и минимальное время воздействия на костную ткань.

**Ключевые слова:** лазерная редукция кости, полупроводниковый лазер, 970 нм, 0,97 мкм, остеома.
**Библиография:** 10 источников.

The application of a diode laser is becoming more common in the present-day medicine. The use of this type of laser in various fields of medicine is stipulated by its biological effect that depends on the laser wavelength, power and operation mode. In the literature sources we found enough information about the use of CO2, erbium, holmium laser for bone tissue destruction in otorhinolaryngology. However, there is very little information on the laser diode application on bone tissue.

Nowadays operations are carried out under the control of endoscopic techniques in the field of the head and neck. The use of this equipment and precise dosing of laser radiation makes operations minimally invasive, increases the efficacy of surgical treatment, shortens postoperative period.

In the surgical treatment of frontal sinus osteomas, after the mobilization thereof there occur difficulties with its extraction. It is impossible to reduce osteoma located freely in sinus using a drill. We did not perform the conversion to external approach. We used diode laser to reduce such tumors. After reduction of the size of the tumors, they were freely evacuated through frontal ostium.

In our study, we used a diode laser with the wavelength of 970 nm in contact and remote continuous mode to compare the thermal effects and select the optimal mode for bone reduction in the experiment with the fragments of cadaver ilium and the removed 1 cm3 osteomas. The radiation exposure varied from 10 to 30 seconds at the power of 6W through 15W in the contact mode. Bone fragments were heated at different rates and cooled with the natural saline solution. The efficacy and safety of diode laser was estimated based on thermometric indicators. After a series of experiments the contact continuous mode was determined to be the optimal one, the authors established maximum and minimum time of the osseous tissue exposure.

**Key words:** laser bone reduction, diode laser, 970 nm, 0.97 $\mu$m, osteoma.
**Bibliography:** 10 sources.

В последние годы значительно возрастает интерес к применению лазеров в качестве хирургической альтернативы, они получают все большее распространение в стоматологии, травматологии, офтальмологии и оториноларингологии. При проведении ретроспективного анализа литературы найдено большое количество сведений о применении $CO_2$-, эрбиевого, гольмиевого лазеров с целью деструкции костной ткани в оториноларингологии. Однако данных о применении полупроводниковых лазеров на костной ткани крайне мало. Первые серьезные попытки по использованию лазеров в целях остеотомии широко изучены H. H. Horch [1, 2]. Было выявлено, что чрезмерно высокая температура является основным источником повреждения тканей во время костной остеотомии [3]. A. R. Eriksson и T. Albrektsson описали критическую температуру 47 °C при костной деструкции. Кроме того, они также отметили, что повышение температуры от 44 до 47 °C может уже привести к некрозу тканей [4, 5].

Были найдены данные о применении лазерной вапоризации кости (остеоперфорации) в офтальмологии, в частности для проведения трансканаликулярной дакриоцисториностомии. Группа авторов в исследовании на кости охлажденной бараньей лопатки, выполняя остеоперфорацию при оценке различных режимов как контактного, так и дистантного воздействия гольмиевым лазером с длиной волны 2080 нм, пришли к выводу, что оптимальным для создания в кости перфорации диаметром 6 мм является следующий режим: контактное воздействие при мощности 10 Вт с движением волокна по заданному диаметру отверстия. Авторы утверждают, что при этом способе происходит наименьшее повреждение окружающих тканей, и считают такие режимы целесообразными для трансканаликулярной дакриоцисториностомии [6, 9]. В своем исследовании авторы приводят данные об успешном применении лазерной вапоризации кости гольмиевым лазером.

При воздействии на кость лазеров, у которых максимум поглощения соответствует воде биологических тканей, образуется повреждение поверхности, в которой выделяют несколько стандартных зон от центра к периферии: зона абляции – кратер, где отсутствует вещество кости; зона вапоризации, где происходит испарение органической составляющей кости, а остающиеся минеральные вещества выглядят в виде белесоватого налета; зона обугливания – фотокарбонизации; зона фотокоагуляции – термического некроза; зона фотогипертермии, где происходят вапоризация мембран и денатурация белков. При контактном воздействии происходят следующие процессы. Образующийся между концом световолокна и биологической тканью углерод приводит к многократному, по сравнению со слабопигментированной тканью, возрастанию поглощения лазерного излучения в области карбонизации. Это приводит к выжиганию тканей. Дополнительное выделение углерода при выжигании способствует ограничению области повреждения тканей. Исходя из этого при контактном методе воздействия на костную ткань ограничивается область повреждения благодаря комбинированному воздействию концентрированного лазерного пучка и раскаленного конца волокна.

В эксперименте E. Stein, T. Sedlacek, Richard L. Fabian, Norman S. Nishioka, исследуя термическое повреждение при воздействии эрбиевого лазера на костную ткань лицевого черепа и пазух кроликов, приходят к выводу, что лазерная хирургия может стать важным дополнением к функциональной эндоскопической хирургии синусов [7].

Среди заболеваний ЛОРорганов распространены доброкачественные костные новообразования околоносовых пазух – остеомы. В околоносовых пазухах остеомы чаще всего встречаются в лобной пазухе – в 80% случаев. Гораздо реже они обнаруживаются в решетчатых, еще реже в верхнечелюстных и клиновидных пазухах.

Причины возникновения остеом в околоносовых пазухах неизвестны, существуют отдельные теории, ни одна из которых не может объяснить все случаи возникновения болезни. Остеомы пазух, как правило, вначале имеют бессимптомное течение. Некоторые, к примеру, обнаруживаются случайно при проведении рутинного рентгенологического исследования. Небольшую остеому лобной пазухи, расположенную вдали от соустья и не имеющую клинической симптоматики, можно наблюдать в течение длительного времени, оценивать скорость роста и при наличии прогрессии своевременно выполнить хирургическое вмешательство [10].

В нашей практике имеются клинические случаи хронических доброкачественных медленно прогрессирующих заболеваний фронтальных синусов. Учитывая клинические проявления болезни, лечение исключительно оперативное. Нередко пациенты отказываются от наружного доступа. Операция проводится под контролем ригидных эндоскопов 0°, 30° и 45° при помощи изогнутого под углом 70° алмазного бора, массив остеом редуцируется, расширяется носолобное соустье, после чего мобилизованная в полости пазухи остеома не всегда свободно удаляется через носолобное соустье вследствие имеющихся анатомических особенностей – узкий и длинный носолобный канал.

**Цель исследования.** Нами была поставлена цель экспериментального изучения тепловых эффектов диодного лазера с длиной волны 970 нм и подбора режимов, необходимых для безопасного

и эффективного применения указанного лазера для редукции мобилизованных остеом.

**Материалы и методы исследования.** В эксперименте использовались фрагменты подвздошной кости трупа и удаленных остеом объемом 1 см$^3$. Исследование проводилось контактным методом в непрерывном режиме излучения при экспозиции воздействия от 10 до 30 с на мощности от 6 до 15 Вт. При этом костные фрагменты с различной скоростью нагревались до температуры 47 °С и охлаждались физиологическим раствором. Так же провели серию экспериментов в дистантном непрерывном режиме на каждой исследуемой мощности 10–20–30 Вт. Кончик световода был расположен на стандартном расстоянии 10 мм. Контроль температуры поверхности костной ткани производился при помощи инфракрасного термометра с контактным датчиком. Экспозиция облучения контролировалась с помощью секундомера. Макроскопически производилась визуальная оценка редукции костной ткани.

**Результаты и обсуждение исследования.** В эксперименте для сравнения тепловых эффектов лазерного воздействия мы произвели облучение костной ткани контактно кварцевым волокном при выходной мощности от 6 до 15 Вт. С увеличением мощности лазерного излучения свыше 15 Вт происходило возгорание – резкие вспышки пламени на поверхности кости, сопровождающиеся мощными микровзрывами с выбросом карбонизата и загрязнением им конца световода. Для избежания возгорания мы уменьшали мощность воздействия. При относительно низкой мощности 6 Вт поверхностно значимой редукции костной ткани не отмечено.

Мы провели серию экспериментов, в результате которых были выбраны оптимальные параметры лазерной редукции в контактном непрерывном режиме воздействия дистальным концом световода с мощностью излучения 10 Вт (рис. 1–3).

За 30 с облучения костная ткань нагрелась до 46,9 °С. Как следует из вышесказанного, для предотвращения термического повреждения соседних тканей повышение температуры костной ткани не должно превышать 47 °С. В условиях непрерывной ирригации физиологическим раствором с температурой 20–22 °С отсутствует термическое повреждение здоровых тканей. Таким образом, в среднем костные фрагменты, температура которых изначально составляла 23,5 °С, охлаждались за 40 с до исходной температуры. За 20 с экспозиции воздействия костные фрагменты нагревались до 36,5 °С, охлаждались до 24,1 °С при орошении физиологическим раствором за 29 с. За 10 с облучения костной ткани температура на поверхности повышалась до 33 °С и снижалась до исходной за 28 с. При этом макроспокопически зона редукции имела значительные размеры.

Во второй части эксперимента облучение костной ткани проводилось в дистантном непрерывном режиме излучения кварцевым волокном, расположенным на стандартном расстоянии – 10 мм с одинаковой экспозицией 30 с.

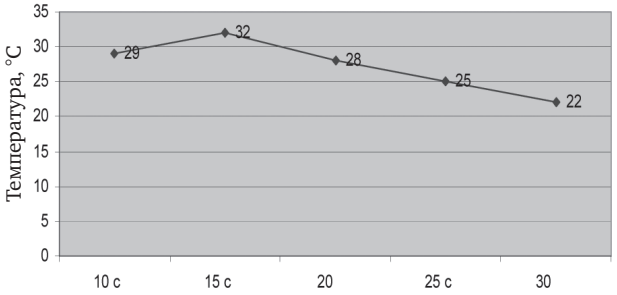


**Рис. 1.** Облучение костной ткани в контактном непрерывном режиме на мощности 6 Вт, время экспозиции 10 с.

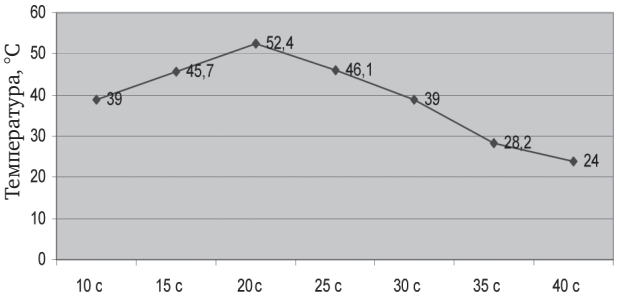


**Рис. 3.** Облучение костной ткани в контактном непрерывном режиме на мощности 15 Вт, время экспозиции 10 с.

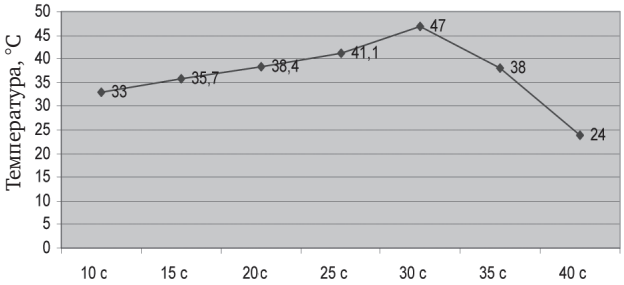


**Рис. 2.** Облучение костной ткани в контактном непрерывном режиме на мощности 10 Вт, время экспозиции 10 с.

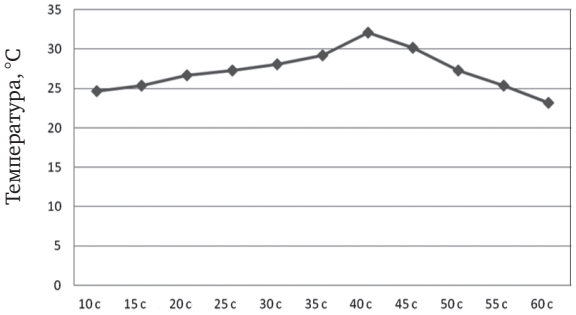


**Рис. 4.** Облучение костной ткани в дистантном непрерывном режиме на мощности 10 Вт, время экспозиции 30 с.

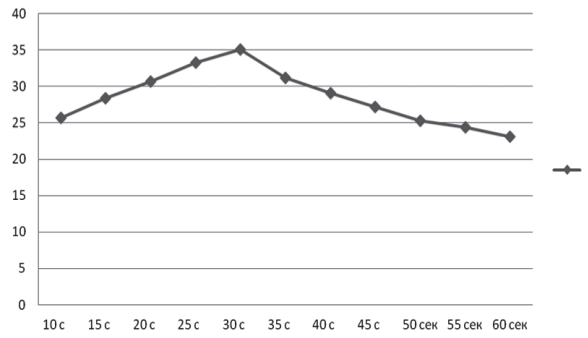


**Рис. 5.** Облучение костной ткани в дистантном непрерывном режиме на мощности 20 Вт, время экспозиции 30 с.

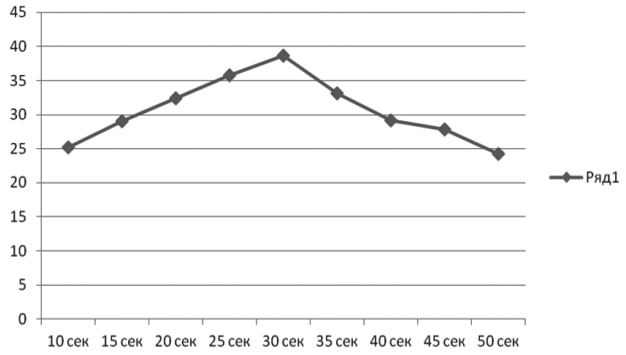


**Рис. 6.** Облучение костной ткани в дистантном непрерывном режиме на мощности 30 Вт, время экспозиции 30 с.

При мощности 30 Вт моментально происходило воспламенение с образованием нагара на торце волокна. То есть при увеличении мощности увеличивается глубина проникновения, но уменьшается зона бокового повреждения. На мощностях воздействия 10 и 20 Вт мы не получили поверхностно значимой редукции костной ткани, а оценка повреждения глубоких слоев костного новообразования не является целью эксперимента (рис. 4–6).

## Выводы

Таким образом, на основании результатов эксперимента получены следующие выводы: оптимальным режимом лазерной редукции костного образования является воздействие на биологическую ткань полупроводникового лазера с длиной волны 970 нм в контактном режиме с мощностью 10 Вт. При этом минимальное время воздействия составило 10 с, а максимальное – 30 с.

Такой режим предоставляет предсказуемые результаты, что делает их безопасными, позволяя контролировать тепловые эффекты и повреждения окружающих тканей.

ЛИТЕРАТУРА

1. Horch H. H. Zum aktuellen Stand der Laser-osteotomie // Orthopadie. 1984. N 13. P. 125. [PubMed]
2. Gholami A., Baradaran-Ghahfarokhi M., Ebrahimi M., Baradaran-Ghahfarokhi M. Thermal Effects of Laser-osteotomy on Bone: Mathematical Computation Using Maple // Jurn. Med Signals Sens. 2013. N 3(4). P. 262–268.
3. Li S., Chien S., Brånemark P. I. Heat shock-induced necrosis and apoptosis in osteoblasts // Jurn. Orthop Res. 1999. N 17. P. 891–899. [PubMed]
4. Eriksson A. R., Albrektsson T. Temperature threshold levels for heat-induced bone tissue injury: A vital-microscopic study in the rabbit // Jurn. Prosthet Dent. 1983. N 50. P. 101–107. [PubMed]
5. Eriksson R. A, Albrektsson T. The effect of heat on bone regeneration: An experimental study in the rabbit using the bone // Jurn. Oral. Maxillofac Surg. 1984. Vol. 42(11). P. 705–711 [PubMed]
6. Белоглазов В. Г., Атькова Е. Л., Абдурахманов Г. А., Юсипова Э. Р., Исаев М. П. Экспериментально-клиническое обоснование применения гольмиевого лазера при дакриоцисториностомии // Офтальмохирургия. 2009. N 4. P. 30–33.
7. Stein E. Acute and chronic effects of bone ablation with a pulsed holmium laser // Lasers in Surgery and Medicine. 1990. Vol. 10, N 4. P. 384–388.
8. Шумилова Н. А. Опыт применения высокоэнергетических лазеров в оториноларингологии // Folia Otorhinolaryngologiae et pathologiae respiratoriae. 2014. № 22 (1). С. 75–83.
9. Schlachter D. M., Richani K., Black E. H. Diode Laser-Assisted Endocanalicular Dacryocystorhinostomy: A Prospective Study // Ophthal Plast Reconstr Surg. 2016. N 32(3). P. 183–186.
10. Alt J. A., Mace J. C., Smith T. L., Soler Z. M. Endoscopic sinus surgery improves cognitive dysfunction in patients with chronic rhinosinusitis. 2016. doi: 10.1002/alr.21820.

**Карпищенко** Сергей Анатольевич – докт. мед. наук, профессор, зав. каф. оториноларингологии с клиникой Первого СПбГМУ им. акад. И. П. Павлова. Россия, 197022, Санкт-Петербург, ул. Льва Толстого, д. 6–8; тел. 8 (812) 338-71-19, e-mail: karpischenkos@mail.ru

**Улупов** Михаил Юрьевич – канд. мед. наук, доцент каф. оториноларингологии с клиникой Первого СПбГМУ им. акад. И. П. Павлова. Россия, 197022, Санкт-Петербург, ул. Льва Толстого, д. 6–8; тел. 8 (812) 338-71-19, e-mail: mike.ulupov@gmail.com

**Портнов** Глеб Валерьевич – канд. мед. наук, врач-оториноларинголог каф. оториноларингологии с клиникой Первого СПбГМУ им. акад. И. П. Павлова. Россия, 197022, Санкт-Петербург, ул. Льва Толстого, д. 6–8; тел. 8 (812) 338-71-19, e-mail: gleb_portnov@mail.ru

**Болознева** Елизавета Викторовна – аспирант, врач-оториноларинголог каф. оториноларингологии с клиникой Первого СПбГМУ им. акад. И. П. Павлова. Россия, 197022, Санкт-Петербург, ул. Льва Толстого, д. 6–8; e-mail: Bolozneva-ev@yandex.ru

**Фаталиева** Аида Фаталиевна – клинический ординатор каф. оториноларингологии с клиникой Первого СПбГМУ им. акад. И. П. Павлова. Россия, 197022, Санкт-Петербург, ул. Льва Толстого, д. 6–8; тел. 8-967-513-24-63, e-mail: fatalievaaida@rambler.ru

REFERENSES

1. Horch H. H. Zum aktuellen Stand der Laser-osteotomie. *Orthopadie*. 1984; 13: 125 [PubMed]
2. Gholami A., Baradaran-Ghahfarokhi M., Ebrahimi M., Baradaran-Ghahfarokhi M. Thermal Effects of Laser-osteotomy on Bone: Mathematical Computation Using Maple. *Jurn. Med Signals Sens*. 2013; 3(4): 262–268.
3. Li S., Chien S., Brånemark P. I. Heat shock-induced necrosis and apoptosis in osteoblasts. *Jurn. Orthop Res*. 1999; 17: 891–899. [PubMed]
4. Eriksson A. R., Albrektsson T. Temperature threshold levels for heat-induced bone tissue injury: A vital-microscopic study in the rabbit. *Jurn. Prosthet Dent*. 1983;50:101–7. [PubMed]
5. Eriksson R. A., Albrektsson T. The effect of heat on bone regeneration: An experimental study in the rabbit using the bone. *Jurn. Oral Maxillofac Surg*. 1984; 42(11): 705–711 [PubMed]
6. Beloglazov V. G., Atkov E. L., Abdurakhmanov G. A., Yusipova E. R., Isaev M. P. Eksperimental'no-klinicheskoe obosnovanie primeneniya gol'mievogo lazera pri dakriotsistorinostomii [Experimental and clinical substantiation of holmium laser application in dacryocystorhinostomy]. *Oftal'mokhirurgiya*. 2009; (4): 30–33 (In Russian).
7. E. Stein Acute and chronic effects of bone ablation with a pulsed holmium laser. Lasers in Surgery and Medicine. 1990; 10(4): 384–388.
8. Shumilova N. A. Opyt primeneniya vysokoenergeticheskikh lazerov v otorinolaringologii [The experience of high-energy lasers application in otorhinolaryngology]. *Folia Otorhinolaryngologiae et pathologiae respiratoriae*. 2014; 22 (1): 75–83 (In Russian).
9. Schlachter D. M., Richani K., Black E. H. Diode Laser-Assisted Endocanalicular Dacryocystorhinostomy: A Prospective Study. *Ophthal. Plast Reconstr Surg*. 2016; 32(3): 183–186.
10. Alt J. A., Mace J. C., Smith T. L., Soler Z. M. Endoscopic sinus surgery improves cognitive dysfunction in patients with chronic rhinosinusitis. 2016. doi: 10.1002/alr.21820.

Sergei Anatol'evich Karpishchenko – MD, Professor, Head of the Chair of Otorhinolaryngology with Clinic of Pavlov First Saint Petersburg State Medical University. 197022, Saint Petersburg, 6/8, Lva Tolstogo str., tel.: 8 (812) 338-71-19, e-mail: karpischenkos@mail.ru

Mikhail Yur'evich Ulupov – MD Candidate, Associate Professor of the Chair of Otorhinolaryngology with Clinic of Pavlov First Saint Petersburg State Medical University. 197022, Saint Petersburg, 6/8, Lva Tolstogo str., tel.: 8 (812) 338-71-19 e-mail: mike.ulupov@gmail.com

Gleb Valer'evich Portnov – MD Candidate, otorhinolaryngologist of the Chair of Otorhinolaryngology with Clinic of Pavlov First Saint Petersburg State Medical University. 197022, Saint Petersburg, 6/8, Lva Tolstogo str., tel.: 8 (812) 338-71-19, e-mail: gleb_portnov@mail.ru

Elizaveta Viktorovna Bolozneva – post-graduate student, otorhinolaryngologist of the Chair of Otorhinolaryngology with Clinic of Pavlov First Saint Petersburg State Medical University. 197022, Saint Petersburg, 6/8, Lva Tolstogo str., e-mail: Bolozneva-ev@yandex.ru

Aida Fatalievna Fatalieva – resident medical practitioner of the Chair of Otorhinolaryngology with Clinic of Pavlov First Saint Petersburg State Medical University. 197022, Saint Petersburg, 6/8, Lva Tolstogo str., tel.: 8-967-513-24-63, e-mail: fatalievaaida@rambler.ru

УДК 616.216.1-002-036.12:616.214.4:616.211-008.4-073-045.58 doi: 10.18692/1810-4800-2017-2-60-63

# КОМПЬЮТЕРНОЕ МОДЕЛИРОВАНИЕ АНАТОМО-ФУНКЦИОНАЛЬНОЙ НЕДОСТАТОЧНОСТИ КРЮЧКОВИДНОГО ОТРОСТКА

**Крюков А. И.[1], Щербаков Д. А.[1], Красножён В. Н.[2]**

*[1] ГБУЗ «Научно-исследовательский клинический институт оториноларингологии им. Л. И. Свержевского» Департамента здравоохранения Москвы, 117152, Москва, Россия (Директор – проф. А. И. Крюков)*

*[2] ФГБОУ ДПО «Российская медицинская академия непрерывного профессионального образования» Минздрава России, 420012, г. Казань, Россия (Зав. каф. оториноларингологии – проф. В. Н. Красножен)*

# COMPUTER-AIDED SIMULATION OF ANATOMIC AND FUNCTIONAL FAILURE OF PROCESSUS UNCINATUS

**Kryukov A. I.[1], Shcherbakov D. A.[1], Krasnozhen V. N.[2]**

*[1] Research Institute of Clinical Otorhinolaryngology named after L. I. Sverzhevsky the Department of Health in Moscow, Moscow, Russia*

*[2] Federal State Budgetary Educational Institution of Supplementary Vocational Education Russian Medical Academy of Continuous Professional Education of the Ministry of Healthcare of Russia, Kazan, Russia*

Методом вычислительной гидродинамики (CFD-computational fluid dynamics) смоделированы воздушные потоки, возникающие в полости носа и верхнечелюстной пазухе при дыхании. Обнаружено, что в норме верхнечелюстная пазуха активно не вентилируется, что обусловлено особенностями анатомического строения структур, формирующих остиомеатальный комплекс. В частности, нормальное строение крючковидного отростка обеспечивает защиту верхнечелюстной пазухи от проникновения вдыхаемого воздуха в полость пазухи. Показана патологическая вентиляция верхнечелюстной пазухи у лиц вне обострения хронического риносинусита при анатомо-функциональной недостаточности крючковидного отростка. Рекомендовано щадящее отношение к структурам среднего носового хода при выполнении эндоназальных вмешательств.

**Ключевые слова:** вычислительная гидродинамика, хронический риносинусит, анатомо-функциональная недостаточность крючковидного отростка.

**Библиография:** 9 источников.

The air flows, occurring in the nasal cavity and maxillary sinus during breathing have been simulated by the method of computational fluid dynamics (CFD). It has been found that in the normal state the maxillary sinus is not actively ventilated, due to the peculiarities of the anatomy of the structures forming ostiomeatal complex. In particular, the normal structure of processus uncinatus protects the maxillary sinus against the penetration of the inhaled air into the sinus cavity. The authors present abnormal maxillary sinus ventilation in patients without the chronic rhinosinusitis relapse with anatomical and functional failure of the processus uncinatus. The authors recommend sparing attitude to the middle meatus structures during endonasal surgery.

**Key words:** computational fluid dynamics, chronic rhinosinusitis, anatomic and functional failure of processus uncinatus.

**Bibliography:** 9 sources.

В основе высокой заболеваемости хроническим риносинуситом (ХРС) лежат его полиэтиологичность и анатомические особенности строения полости носа и околоносовых пазух (ОНП). Исследования A. W. Proetz [1, 2] и W. Messerklinger [3, 4], а также T. M. Önerci [5] показали ведущую роль структур остиомеатального комплекса в патогенезе ХРС. В работе А. Б. Туровского с соавт. [6] отмечено патологическое усиление вентиляции верхнечелюстной пазухи при анатомо-функциональной несостоятельности крючковидного отростка (КО). Описано большое количество таких аномалий: перфорированый КО, гипоплазия КО, прижатый КО, пневматизированный КО. Другой причиной несостоятельности крючковидного отростка является его ятрогенное повреждение. A. W. Proetz [2], основываясь на собственных экспериментальных исследованиях, сделал следующее заключение: если верхнечелюстная пазуха вскрыта таким образом, что хотя бы часть вдыха-

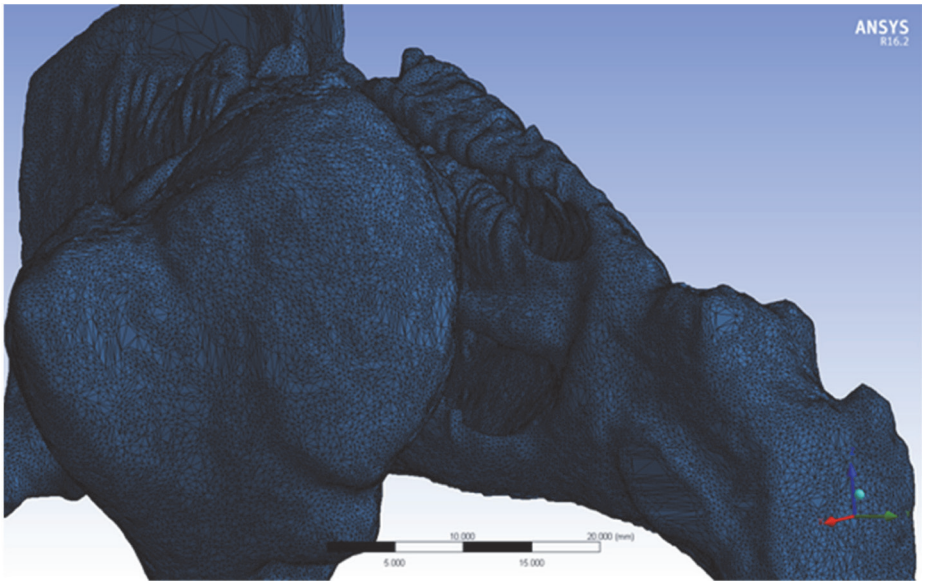


**Рис. 1.** Правая ВЧП и одноименная половина полости носа в норме, смоделированные в программе Ansys.

емого воздуха попадает в ее полость, то деятельность мерцательного эпителия прекращается уже через несколько минут. Известно, что ключевым этапом эндоскопического эндоназального вмешательства является полная или частичная резекция КО, которая производится для визуализации естественного соустья, что закономерно нарушает естественный воздухообмен в верхнечелюстной пазухе (ВЧП).

Однако остается малоизученным влияние нарушений строения КО на физиологию ВЧП. Применение инвазивных методов исследования в известной степени ограничено. Компьютерное моделирование является полезным инструментом современного клинического исследования [7]. Применительно к полости носа и ОНП описано использование метода вычислительной гидродинамики (CFD-computational fluid dynamics) [8].

**Цель исследования.** Провести компьютерное CFD-симулирование воздушных потоков, возникающих при дыхании у пациентов вне обострения хронического риносинусита.

**Материалы, пациенты и методы исследования.** Цифровое моделирование физиологии ОНП методом CFD проводилось на базе кафедры реактивных двигателей и энергетических установок Казанского национального исследовательского технического университета им. А. Н. Туполева под руководством доктора технических наук, профессора В. М. Молочникова.

Цифровое моделирование воздушного потока осуществлялось с помощью программного комплекса Ansys Fluent. Программа Invesalius генерирует файл формата STL из снимков в трех проекциях. Этот формат является не 3D-моделью, а набором точек или, точнее, сеткой. Ansys позволяет читать данный формат и преобразовывать его в 3D-модель, которая в нашем исследовании представляет собой изучаемую ВЧП, сообщающуюся с одноименной половиной полости носа (рис. 1).

В нашем моделировании скорость воздушного потока была установлена на уровне 300 мл/с между хоанами и обеими ноздрями. На первом этапе создавались CFD-модели полости носа и ВЧП пациентов без патологии. Так, из 20 запланированных для исследования лиц среднего возраста в исследование были включены 14 лиц обоего пола со средним возрастом 31,0±16,7 года. Критериями исключения были наличие в анам-

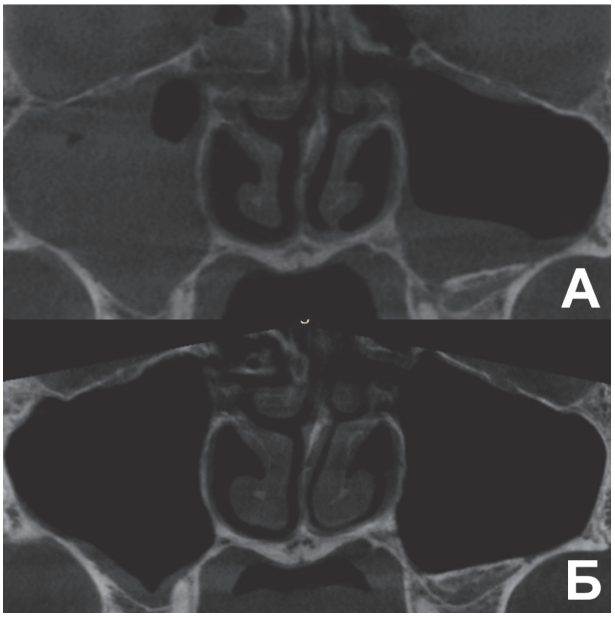


**Рис. 2.** Конусно-лучевая компьютерная томография пациентки В., 37 лет. Коронарная проекция. Хронический риносинусит: А – обострение; Б – ремиссия (возможное выполнение CFD-моделирования.

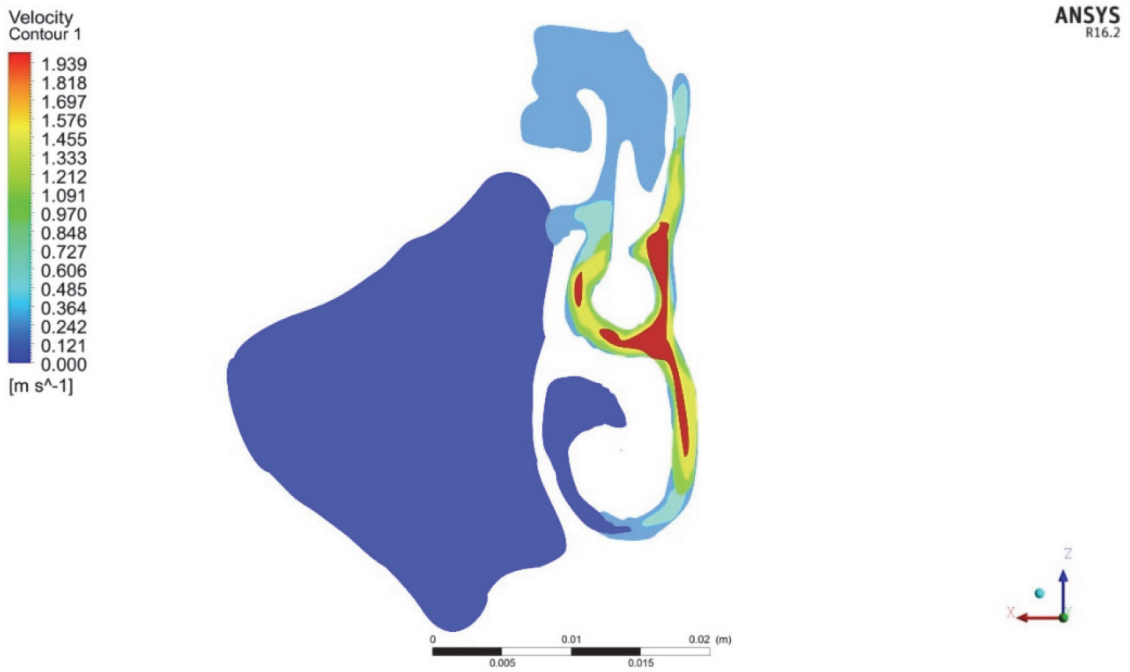


**Рис. 3.** CFD правой половины полости носа и правой верхнечелюстной пазухи пациента без патологии полости носа и ОНП. Насыщенное синее окрашивание ВЧП свидетельствует об отсутствии вентиляции пазухи.

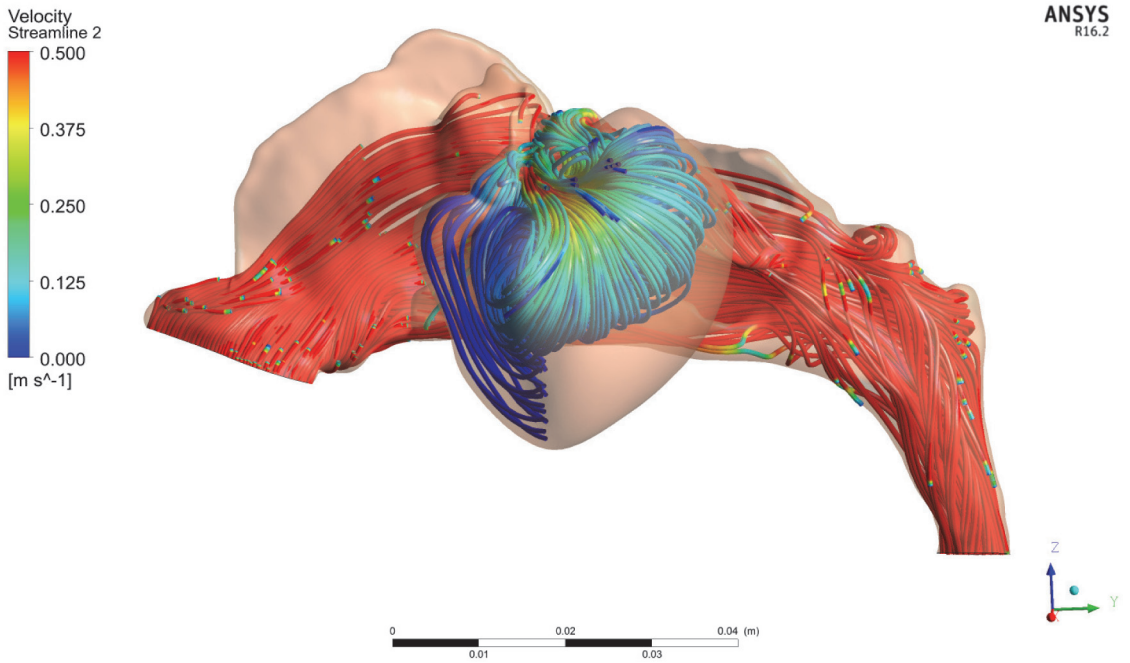


**Рис. 4.** CFD-модель пациентки В. 38 лет, с хроническим риносинуситом вне обострения.

незе хронических заболеваний полости носа и околоносовых пазух, таких как искривление перегородки носа с нарушением носового дыхания, хронический риносинусит, гипертрофический ринит и т. п., а также эпизоды острого риносинусита в последние 3 месяца. Варианты развития полости носа и околоносовых пазух: 5-й тип искривления перегородки носа по R. Mladina [9] без нарушения носового дыхания, парадоксальная или пневматизированная средняя носовая раковина и др. – также были исключены из нашего исследования.

На втором этапе исследования изучались CFD-модели анатомо-функциональной недостаточности крючковидного отростка у пациентов вне обострения хронического риносинусита [6] (рис. 2).

**Результаты и обсуждение исследования.** Моделирование воздушных пространств полости носа и ВЧП позволило получить цифровую модель, включающую всю пазуху, одноименную половину полости носа и носоглотку.

В программе Ansys в результате моделирования изменений давления в полости носа и носоглотке, возникающих при дыхании, нам удалось установить отсутствие массообмена между полостью носа и исследуемой верхнечелюстной пазухой у лиц без патологии полости носа и ОНП. Так, скорость воздушных потоков между структурами остиомеатального комплекса при дыхании не превышала 0,01 м/с (минимально уловимая скорость в программе Ansys), как показано на рис. 3.

Было обнаружено, что на 0,8 с вдоха воздух заходит в пазуху со скоростью 1,6–2 м/с, внутри пазухи образуется вихрь со скоростями 0,02–0,1 м/с (рис. 4).

**Заключение.** Появление вихревого потока в верхнечелюстной пазухе на 0,8 с вдоха свидетельствует о наличии патологической аэрации пазухи, обусловленной анатомо-функциональной недостаточностью крючковидного отростка. Известно, что морфофункциональная несостоятельность крючковидного отростка прежде всего проявляется в нарушении его барьерной функции по отношению к вдыхаемому воздуху [6].

Таким образом, необходимы разработка показаний для удаления крючковидного отростка как этапа эндоскопического эндоназального вмешательства, а также более широкое внедрение технологий хирургического ремоделирования и мобилизации крючковидного отростка у пациентов с хроническим риносинуситом.

ЛИТЕРАТУРА

1. Proetz A. W. Essays on the applied physiology of the nose. St. Louis: Annals Publishing Co. 1941. 395 p.
2. Proetz A. W. Applied physiology of the nose. St. Louis: Zimmerman-Petty, 1953. 439 p.
3. Messerklinger W. Die Rolle der lateralen nazenwand in der pathogenese, diagnose und therapie der residivierenden und chronischen rhinosinusitis // Laiyngol. Rhinol. Otol. 1987. N 66 (6). P. 293–299.
4. Messerklinger W. Endoscopy of the nose. Baltimore-Munich: Urban & Schwarzenberg, 1978. 338 p.
5. Önerci T. M. Nasal physiology and pathophysiology of nasal disorders. Berlin: Springer, 2013. 616 p.
6. Туровский А. Б. Лечение больных с синуситом, развившимся на фоне морфофункциональной недостаточности крючковидного отростка // Рос. оториноларингология. 2008. № 5. С. 159–161.
7. Григорькина Е. С., Кузьмин А. В., Сергеев С. В. Компьютерное 3D-моделирование травмирующего воздействия на верхнюю челюсть // Практическая медицина. 2015. № 87(2). С. 76–78.
8. Xiong G. X., Zhan J. M., Jiang H. Y., Li J. F., Rong L., Xu G. Computationalfluid dynamics simulation of airflow in the normal nasal cavity and paranasal sinuses // American Journ. of Rhinology. 2008. N 22. P. 477–482.
9. Mladina R. The role of maxilla morphology in the development of pathological septal deformities // Rhinology. 1987. N 25. P. 199–205.

**Крюков** Андрей Иванович – докт. мед. наук, профессор, директор Научно-исследовательского клинического института оториноларингологии им. Л. И. Свержевского Департамента здравоохранения Москвы. Россия, 117152, Москва, Загородное шоссе, д. 18а, стр. 2; тел. 8-495-633-92-26, e-mail: nlkun@mail.ru

**Щербаков** Дмитрий Александрович – канд. мед. наук, соискатель Научно-исследовательского клинического института оториноларингологии им. Л. И. Свержевского Департамента здравоохранения Москвы. Россия, 117152, Москва, Загородное шоссе, д. 18а, стр. 2; тел. 8-919-951-48-39, e-mail: dmst@bk.ru,

**Красножен** Владимир Николаевич – докт. мед. наук, профессор, зав. каф. оториноларингологии Казанской ГМА МЗ РФ. Россия, 420012, г. Казань, ул. Бутлерова, д. 36; тел. 8-8432-424-196, e-mail: vn_krasnozhon@mail.ru

REFERENCES

1. Proetz A. W. Essays on the applied physiology of the nose. St. Louis: Annals Publishing Co.; 1941. 395 p.
2. Proetz A. W. Applied physiology of the nose. St.Louis: Zimmerman-Petty; 1953. 439 p.
3. Messerklinger W. Die Rolle der lateralen nazenwand in der pathogenese, diagnose und therapie der residivierenden und chronischen rhinosinusitis. *Laiyngol. Rhinol. Otol*. 1987; 66(6): 293–299.
4. Messerklinger W. Endoscopy of the nose. Baltimore-Munich: Urban & Schwarzenberg; 1978. 338 p.
5. Önerci T. M. Nasal physiology and pathophysiology of nasal disorders. Berlin: Springer; 2013. 616 p.
6. Turovskii A. B. Lechenie bol'nykh s sinusitom razvivshemsya na fone morfo-funktsional'noi nedostatochnosti kryuchkovidnogo otrostka [The treatment of patients with sinusitis that has developed against the background of morpho-functional failure of processus uncinatus]. *Rossiiskaya otorinolaringologiya*; 2008; 5: 159–161 (in Russian).
7. Grigor'kina E. S., Kuz'min A. V., Sergeev S. V. Komp'yuternoe 3D-modelirovanie travmiruyushchego vozdeistviya na verkhnyuyu chelyust' [Computer-aided 3D-simulation of the injurious exposure to maxilla]. *Prakticheskaya meditsina*. 2015; 87(2): 76–78 (in Russian).
8. Xiong G. X., Zhan J. M., Jiang H. Y., Li J. F., Rong L., Xu G. Computationalfluid dynamics simulation of airflow in the normal nasal cavity and paranasal sinuses. *American Journ. of Rhinology*. 2008; 22: 477–482.
9. Mladina R. The role of maxilla morphology in the development of pathological septal deformities. *Rhinology*. 1987; 25: 199–205.

Andrei Ivanovich Kryukov – MD, Professor, Head of Scientific and Research Institute of Clinical Otorhinolaryngology named after L. I. Sverzhevsky of the Department of Healthcare of Moscow. Russia, 117152, Moscow, 18A/2, Zagorodnoe Shosse str., tel.: 8-495-633-92-26, e-mail: nlkun@mail.ru

Dmitrii Aleksandrovich Shcherbakov – MD Candidate, external doctorate student of Scientific and Research Institute of Clinical Otorhinolaryngology named after L. I. Sverzhevsky of the Department of Healthcare of Moscow. Russia, 117152, Moscow, 18A/2, Zagorodnoe Shosse str., tel.: 8-919-951-48-39, e-mail: dmst@bk.ru

Vladimir Nikolaevich Krasnozhen – MD, Professor, Head of the Chair of Otorhinolaryngology of Kazan State Medical Academy the Ministry of Healthcare of Russia. Russia, 420012, Kazan, 36, Butlerova str., tel.: 8-8432-424-196, e-mail: vn_krasnozhon@mail.ru

УДК 616.321-089.844:616.22-089.87 doi: 10.18692/1810-4800-2017-2-64-71

# ВОССТАНОВЛЕНИЕ ВЕРХНИХ ОТДЕЛОВ ПИЩЕВАРИТЕЛЬНОГО ТРАКТА И ГОЛОСОВОЙ ФУНКЦИИ У ПАЦИЕНТОВ ПОСЛЕ ЛАРИНГЭКТОМИИ

**Поляков А. П.[1], Решетов И. В.[2], Ратушный М. В.[1], Маторин О. В.[1], Ребрикова И. В.[1], Филюшин М. М.[1]**

*[1] Московский научно-исследовательский институт им. П. А. Герцена – филиал ФГБУ «Национальный медицинский исследовательский радиологический центр» Минздрава России, 125284, Москва, Россия*
*(Директор центра – академик РАН, проф. А. Д. Каприн)*

*[2] Научно-клинический и образовательный центр пластической хирургии Первого Московского медицинского государственного университета им. И. М. Сеченова, 119991, Москва, Россия*
*(Директор центра – проф., член-корр. РАН И. В. Решетов)*

# RESTORATION OF THE UPPER PART OF GASTROINTESTINAL TRACT AND VOCAL FUNCTION IN PATIENTS AFTER LARYNGECTOMY

**Polyakov A. P.[1], Reshetov I. V.[2], Ratushnyi M. V.[1], Matorin O. V.[1], Rebrikova I. V.[1], Filyushin M. M.[1]**

*[1] P. Hertsen Moscow Research Institute – Branch of the National Medical Research Radiological Centre of the Ministry of Healthcare of the Russian Federation*

*[2] Scientific Research and Educational Center of Plastic Surgery of I. M. Sechenov First Moscow State Medical University, Moscow, Russia*

Введение: после хирургического лечения местнораспространенных опухолей гортани с резекцией глотки пациенты нуждаются в восстановлении удаленных органов и тканей и их функций, а именно питания через рот, речеобразования и дыхания.

Цель: улучшение результатов реабилитации пациентов после хирургического лечения местнораспространенных опухолей гортани с восстановлением верхних отделов пищеварительного тракта и голосовой функции.

Пациенты и методы. В МНИОИ им. П. А. Герцена выполнена установка голосового протеза 243 пациентам после стандартной ларингэктомии; 16 пациентам выполнена фарингопластика перемещенными префабрицированными пекторальными трансплантатами, из них 9 пациентам выполнена установка голосового протеза; 94 пациентам выполнена реконструкция глотки и шейного отдела пищевода висцеральными аутотрансплантатами, из них 19 пациентам выполнена установка голосового протеза; 1 пациенту выполнена трансплантация подвздошно-толстокишечного трансплантата, который позволил восстановить и пищеварительную, и голосовую функцию без использования эндопротезов.

В статье представлены клинические примеры отсроченной фарингопластики префабрицированным пекторальным и висцеральным аутотрансплантатами с установкой голосового протеза и пример реконструкции толстокишечно-подвздошным аутотрансплантатом.

Результаты. После установки голосового протеза пациентам после стандартной ларингэктомии в 85% случаев голосовая реабилитация была успешной, у 15% пациентов наблюдался спазм констрикторов глотки, что потребовало выполнение миотомии. После фарингопластики префабрицированными пекторальными аутотрансплантатами питание через рот восстановлено у 94% пациентов. 77% пациентов после установки голосового протеза имели удовлетворительную голосовую функцию. Слюнные свищи были в 19% случаев, нагноение раны шеи – в 6% случаев, некрозы аутотрансплантатов – в 6% случаев. После фарингопластики висцеральными аутотрансплантатами восстановлено питание через рот в 94,6% случаев. 84% пациентов после установки голосового протеза имеют удовлетворительную голосовую функцию. Слюнные свищи были в 8,7% случаев, нагноение раны шеи – в 6,5% случаев, некрозы аутотрансплантатов – в 5,4% случаев.

Заключение. Установка голосового протеза возможна у пациентов после любого вида фарингопластики, кроме реконструкции с использованием желудочно-сальникового трансплантата. Выбор аутотрансплантата для реконструкции верхних отделов пищеварительного тракта зависит от общего состояния пациента, сопутствующей патологии, состояния донорских органов и тканей, проведенного ранее хирургического вмешательства на органах брюшной полости, возможностей лечебного учреждения.

**Ключевые слова:** голосовая реабилитация, фарингопластика, префабрицированный пекторальный аутотрансплантат, висцеральный аутотрансплантат.

**Библиография:** 13 источников.

Objective: To improve the outcomes of patients rehabilitation after surgical treatment of local larynx tumors with restoration of the upper part of gastrointestinal tract and vocal function.

Materials and methods: Voice prostheses were installed in 243 patients after laryngectomy. Pharyngoplasty with displaced pre-fabricated pectoris flap was performed in 16 patients, voice prosthesis was installed in 9 of them. Reconstruction of pharynx and cervical part of esophagus with visceral flaps was performed in 94 cases, voice prosthesis was installed in 19 of them. Autotransplantation of ilea-colon flap was performed in 1 case, thus providing restoration of digestive and vocal without any prosthesis.

This article presents clinical cases of delayed pharyngoplasty with pre-fabricated pectoris flap and visceral flap with installation of voice prosthesis and a case of ilea-colon flap reconstruction.

Results: In the group of patients after laryngectomy and voice prosthesis installation, 85% of voice rehabilitation cases were successful, 15% of patients had a spasm of pharynx constrictor muscle, and this required myotomy to be performed. Mouth nutrition after pharyngoplasty with pectoris flap was restored in 94% of patients. 77% of patients had satisfactory speech function after the prosthesis installation. Salivary fistula were observed in 19% of the cases, neck wound maturation – in 6%, flap necrosis – in 6% of the cases. Mouth nutrition after pharyngoplasty with visceral flaps was restored in 94.6% of patients. 84% of patients have good speech generation after prosthesis installation. Salivary fistulas were observed in 8.7% of cases, neck wound maturation – in 6.5% of cases, flap necrosis – in 5.4% of cases.

Conclusion: Voice prosthesis installation is possible in patients after all types of pharyngoplasty, except for gastroepiploic flap. The choice of flap for the reconstruction of the upper digestive tract depends on the general condition of the patient, on concomitant pathology, on the state of the donor organs and tissues, on previous surgical intervention on the abdominal organs, and the capabilities of the department.

**Key words:** voice rehabilitation, pharyngoplasty, pre-fabricated pectoris flap, visceral flap.

**Bibliography:** 13 sources.

Рак гортани является одним из наиболее распространенных злокачественных новообразований головы и шеи. В 2014 г. впервые в России установлен рак гортани 6644 пациентам, из них 64% имели уже III и IV стадии заболевания [1, 2]. Одним из основных методов лечения местнораспространенных опухолей гортани является ларингэктомия, или расширенная операция, включающая удаление гортани, резекцию глотки или полное удаление глотки. После таких операций пациенты имеют дефект дыхательных либо дыхательных и пищеварительных путей. Наличие оро-, фаринго-, эзофаго-, трахеостом, отсутствие голосовой функции глубоко инвалидизируют человека, лишают его возможности общения с окружающими, полноценно работать, приводят к полной социальной дезадаптации [3, 4]. При хирургической реабилитации таких пациентов требуется восстановление анатомической и гистотипичной целостности удаленных органов и тканей и их функций, а именно питания через рот, речеобразования и дыхания. Благодаря совершенствованию хирургических методик восстановления верхних пищеварительных путей с использованием местных тканей, перемещенных трансплантатов с грудной клетки, свободных кожно-фасциальных, висцеральных трансплантатов всем пациентам удается восстановить пищеварительную функцию и дефицит мягких тканей шеи [5–7]. В настоящее время нет оптимальных методик восстановления гортани, но есть возможность восстановления речевой функции при сохраненных или восстановленных всех остальных составляющих артикуляционного аппарата. Основными методами восстановления голоса являются трахеопищеводное шунтирование с голосовым протезированием, «электрогортань» и пищеводный голос [8]. S. Xi в 2010 г. опубликовал обзор 22 статей, в которых описал результаты применения этих трех методов голосовой реабилитации [9]. Автор сделал выводы, что «электрогортань» является самым простым методом голосовой реабилитации, поскольку ее применение требует небольшой подготовки, но удовлетворенность пациентов результатами речеобразования была наименьшей из-за механического голоса и шума. Пищеводная речь является самым сложным методом для освоения, поскольку пациент должен иметь хорошее физическое состояние и усиленно тренироваться для достижения хорошего результата. Процент достижения удовлетворительного результата наименьший (около 30%), однако этот метод реабилитации наиболее часто используется в развивающихся странах из-за его низкой стоимости [10]. Установка голосового протеза – наиболее часто используемый метод голосовой реабилитации в развитых странах. Трахеопищеводное шунтирование с установкой голосового протеза может быть выполнено одномоментно при выполнении ларингэктомии или отсроченно. Качество жизни и удовлетворенность пациентов результатами были наилучшими [11]. Однако существует много проблем, возникающих на уровне источника голоса, артикуляторной реализации высказывания в процессе поставки воздуха, а также с трахеостомой, голосовым протезом и тканями вокруг него [12, 13].

В данной статье мы рассмотрим голосовую реабилитацию при помощи установки голосового протеза у пациентов после стандартной ларингэктомии после реконструкции глотки с использованием префабрицированных пекторальных

и висцеральных аутотрансплантатов, а также новый способ восстановления голосовой и пищеварительной функции за счет трансплантации висцерального аутотрансплантата и создания трахеопищеводного соустья без использования имплантов.

**Пациенты и методы исследования**. В Московском научно-исследовательском онкологическом институте им. П. А. Герцена 243 пациентам после стандартной ларингэктомии с одномоментным ушиванием глотки выполнено трахеопищеводное шунтирование с установкой голосового протеза; 16 пациентам выполнена фарингопластика перемещенными префабрицированными пекторальными аутотрансплантатами, из них 9 пациентам выполнено трахеопищеводное шунтирование с установкой голосового протеза; 94 пациентам выполнена реконструкция глотки и шейного отдела пищевода висцеральными аутотрансплантатами, из них 19 пациентам выполнено трахеопищеводное шунтирование с установкой голосового протеза; 1 пациенту выполнена трансплантация подвздошно-толстокишечного трансплантата, которая позволила восстановить и пищеварительную, и голосовую функции.

В группе пациентов со стандартной ларингэктомией рецидивные опухоли были у 63% пациентов, первичные опухоли – у 37%. Пациенты с первичными опухолями имели III стадию опухолевого процесса в 78% случаев, IV – в 22% случаев.

В группе пациентов с префабрицированными пекторальными трансплантатами во всех случаях выполняли отсроченную реконструкцию после проведенного ранее противоопухолевого лечения рака гортани. Рецидивные опухоли были у 31% пациентов, первичные – у 69%. Все пациенты с первичными опухолями имели III и IV стадии заболевания.

Реконструкции висцеральными трансплантатами выполнялись одномоментно в 62%, в отсроченном порядке – в 38% случаев. Рецидивные опухоли были у 56% пациентов, первичные – у 44%. Среди пациентов с первичными опухолями все были с III и IV стадиями заболевания.

Пациентам после ларингэктомии выполнялось первичное и вторичное трахеопищеводное шунтирование с установкой голосового протеза. Техника установки голосового протеза была стандартной с использованием наборов Provox и Provox Vega Puncture Set.

В случае распространения опухоли гортани за пределы органа производили дополнительно резекцию глотки и (или) покровных тканей с формированием дефекта покровных тканей, парциального, циркулярного, сочетанного дефектов глотки (рис. 1).

У пациентов с дефицитом только покровных тканей глотку ушивали местными тканями, а мягкие ткани восстанавливали за счет аутотрансплантации сальникового трансплантата.

Для устранения дефектов глотки были использованы желудочно-сальниковый, тонкокишечный, толстокишечно-сальниковый, подвздошно-толстокишечный, пекторальный трансплантаты, трансплантат из сигмовидной кишки.

В МНИОИ им. П. А. Герцена разработана методика восстановления глотки префабрицированными трансплантатами. На первом этапе выполняется префабрикация аутотрансплантатов путем имплантации на фасцию мышцы фрагментов слизистой оболочки полости рта или полости носа с укрыванием зоны имплантации резорбируемой викриловой сеткой и изоляцией полиэтиленовой пленкой. Вторым этапом через 30–45 дней выполняется реконструктивный этап.

**Клинический пример.** Пациенту по поводу рака гортани III стадии pT3N0M0 на этапах противоопухолевого лечения выполнена ларингэктомия с формированием фарингостомы, концевой трахеостомы по поводу реализации метастазов на шее – поэтапные лимфаденэктомии.

Учитывая отсутствие данных за прогрессирование заболевания в течение 6 месяцев после завершения противоопухолевого лечения, пациенту в плане реабилитации на первом этапе выполнена префабрикация трансплантата путем имплантации на фасцию мышцы фрагментов слизистой оболочки полости носа с укрыванием зоны имплантации резорбируемой викриловой сеткой и изоляцией полиэтиленовой пленкой (рис. 2, а, б).

Через 45 дней после префабрикации пациенту вторым этапом выполнена отсроченная фарингопластика перемещенным префабрицированным пекторальным аутотрансплантатом. Сформированный префабрицированный мышечный аутотрансплантат перемещали на область дефекта (рис. 2, в, г). Префабрицированный фрагмент трансплантата требуемого размера сшивали с мобилизованными краями слизистой оболочки глотки по периметру (рис. 2, д). Мягкие ткани шеи восстанавливали мышечной порцией перемещенного трансплантата (рис. 2, е).

Послеоперационный период протекал гладко, осложнений со стороны донорской раны и раны на шее не было. Через 3 недели после выполнения фарингоэзофагоскопии и рентгеноскопии акта глотания с контрастом удален назогастральный зонд, восстановлено питание через рот (рис. 2, з). Через 3 месяца после фарингопластики пациенту выполнена редукция аутотрансплантата с контурной пластикой шеи, трахеопищеводное шунтирование с установкой голосового протеза (рис. 2, ж). Голосовая функция удовлетворительная.

Представляем клинический пример устранения циркулярного дефекта глотки у пациента

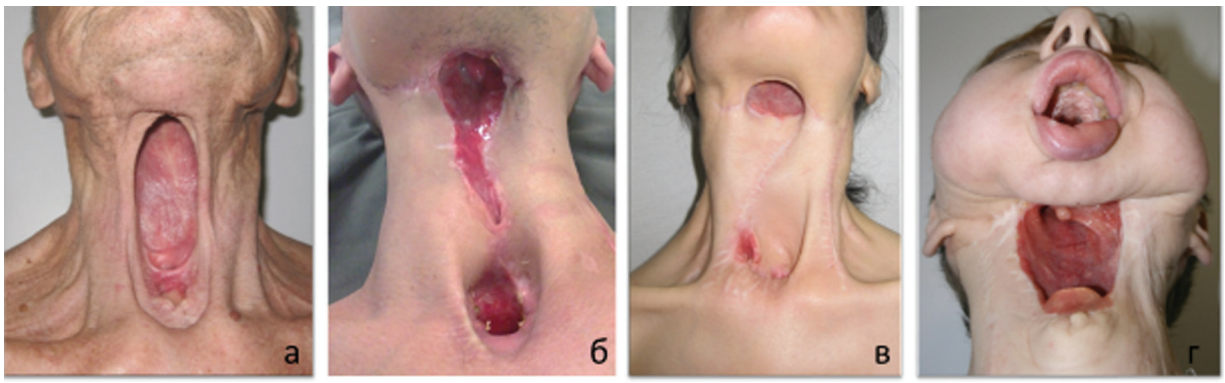


**Рис. 1.** Виды дефектов глотки: а – дефект покровных тканей; б – парциальный дефект глотки; в – циркулярный дефект глотки; г – сочетанный дефект.

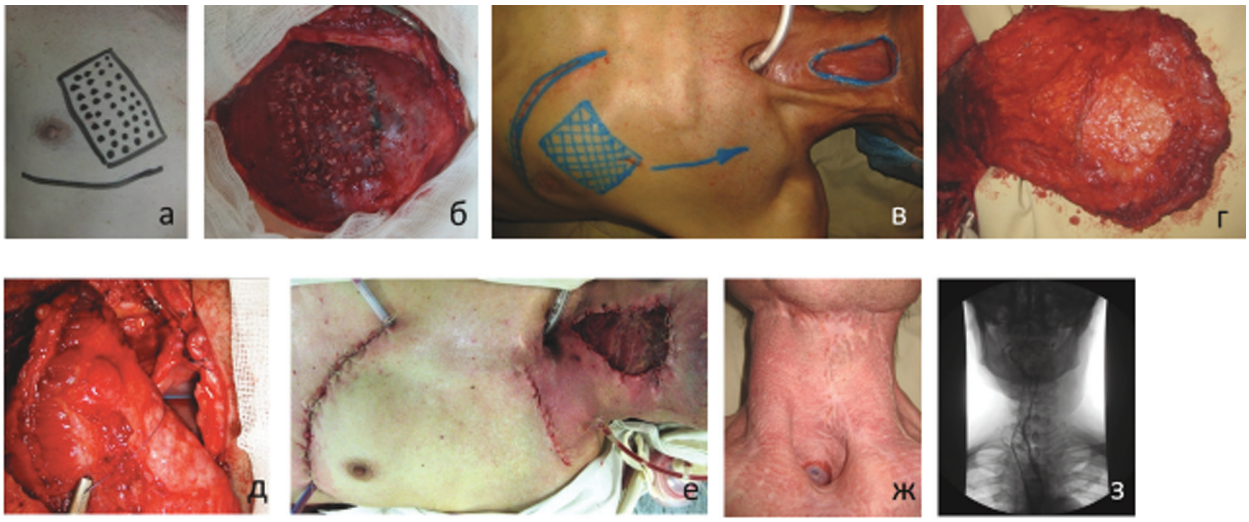


**Рис. 2.** Фарингопластика префабрицированным пекторальным аутотрансплантатом: а – разметка операционного доступа для префабрикации аутотрансплантата; б – микрографты слизистой оболочки имплантированы на фасцию большой грудной мышцы; в – предоперационная разметка; г – сформированный пекторальный аутотрансплантат; д – фарингопластика; е – вид послеоперационной раны; ж – внешний вид пациента после редукции трансплантата на шее; з – рентгенография акта глотания с контрастом через 3 недели после реконструкции.

67 лет, которому на этапе противоопухолевого лечения по поводу рака гортани IVA степени pT4aN0M0 была выполнена расширенная ларингфарингэктомия с оформлением концевой трахеостомы, оростомы, эзофагостомы (рис. 3, а). Учитывая отсутствие данных о прогрессировании заболевания, пациенту в целях реабилитации через 6 месяцев после удаления опухоли выполнена отсроченная микрохирургическая фарингопластика тонкокишечным брыжеечным аутотрансплантатом.

Мобилизованы края слизистой оболочки оростомы и эзофагостомы и кожно-жировые лоскуты шеи, выделены и подготовлены к анастомозированию реципиентные сосуды (рис. 3, б). Сформирован тонкокишечный брыжеечный аутотрансплантат на тощекишечных артерии и вене с включением тонкокишечной порции до 60 см (рис. 3, в). Проксимальный и дистальный сегменты тонкой кишки резецированы с формированием брыжеечной порции трансплантата и сегмента тощей кишки до 12 см. Сформированы микрососудистые анастомозы и два дигестивных анастомоза: оротощекишечный и эзофаготощекишечный (рис. 3, г). Брыжейкой укрыты мягкие ткани шеи (рис. 3, д).

Через 2 месяца пациенту выполнено трахеопищеводное шунтирование с установкой голосового протеза (рис. 3, е). По рентгенографии контраст по неоглотке проходит свободно, пищеварительная функция удовлетворительная (рис. 3, з), при эзофагоскопии определяется удовлетворительная фиксация голосового протеза (рис. 3, ж). Голосовая функция удовлетворительная.

В МНИОИ им. П. А. Герцена в 2014 г. разработан и внедрен в клиническую практику новый способ микрохирургической реконструкции верхних отделов аэродигестивного тракта после ларингэктомии с циркулярной резекцией гортаноглотки с использованием толстокишечно-подвздошного аутотрансплантата.

Использование данного аутотрансплантата в качестве пластического материала позволяет одномоментно восстановить как пищепроводную,

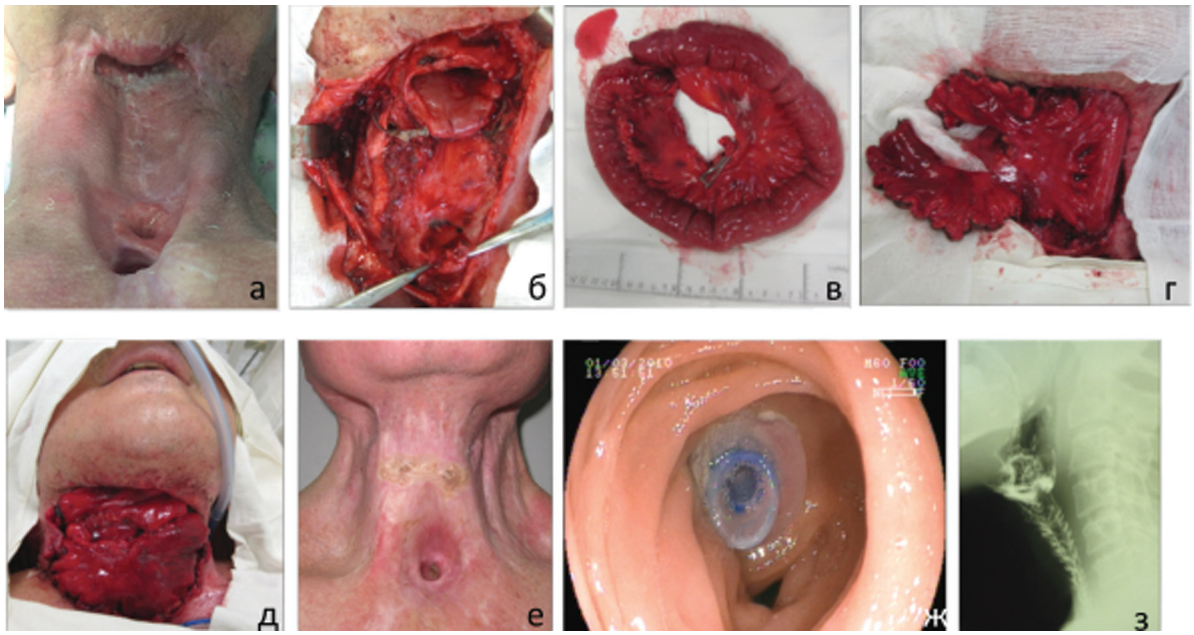


**Рис. 3.** Отсроченная микрохирургическая фарингопластика тонкокишечным брыжеечным аутотрансплантатом: а – вид шеи до реконструкции; б – вид раны после мобилизации краев раны и подготовки реципиентных сосудов; в – сформированный аутотрансплантат; г – сформированы дигестивные анастомозы; д – окончательный вид раны; е – вид шеи через 2 месяца после реконструкции; ж – эндофото трахеального фланца голосового протеза; З – рентгенография акта глотания с контрастом.

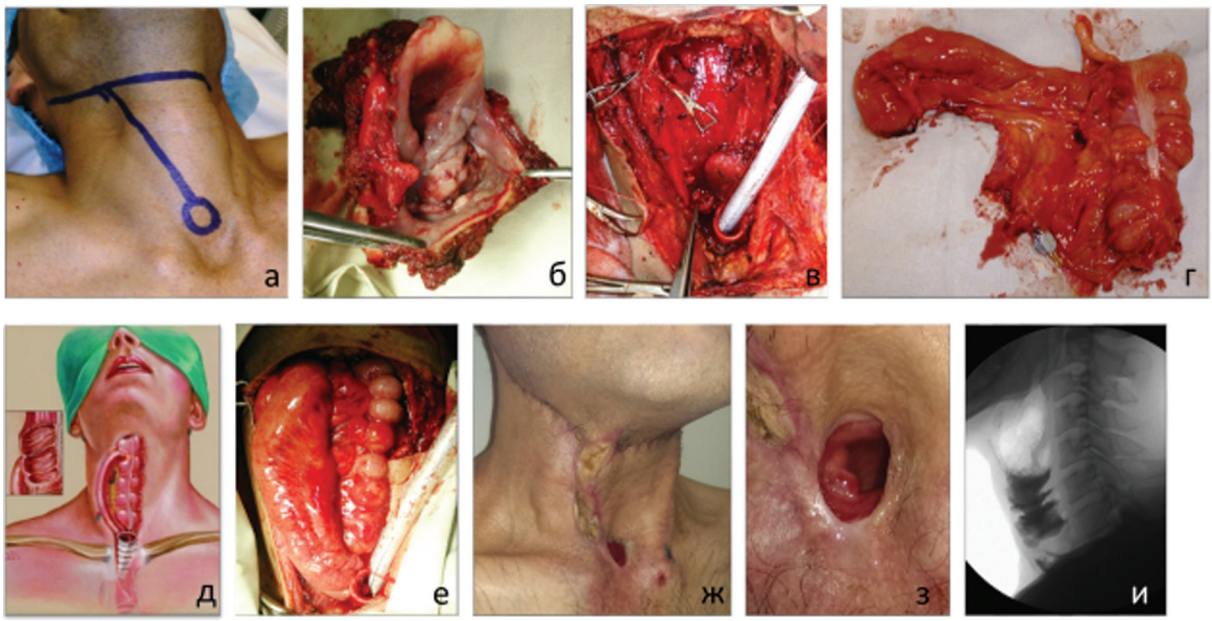


**Рис. 4.** Микрохирургическая реконструкция верхних отделов аэродигестивного тракта толстокишечно-подвздошным аутотрансплантатом: а – разметка доступа; б – удаленный препарат; в – вид раны после удаления препарата; г – подвздошно-толстокишечный аутотрансплантат; д – схема фарингопластики; е – сформированы ороцекальный, асцендоэзофагеальный анастомозы, анастомоз между подвздошной кишкой и боковым отверстием трахеи; ж – вид шеи через 2 месяца после операции; з – трахеоглоточный шунт; и – рентгенография акта глотания с контрастом через 1 месяц после реконстурукции.

так и голосовую функцию при циркулярных дефектах верхних отделов аэродигестивного тракта. Илеоцекальный клапан, входящий в состав комбинированного аутотрансплантата, предотвращает аспирацию слюны и пищи в трахею через трахеоглоточный шунт.

**Клинический пример.** Пациенту, 43 лет, по поводу рака гортаноглотки III стадии pT3N0M0 выполнена операция: ларингэктомия с циркулярной резекцией гортаноглотки и шейного отдела пищевода, гемитиреоидэктомия справа, лимфаденэктомия на шее справа, микрохирургическая реконструкция верхних отделов аэродигестивного тракта толстокишечно-подвздошным аутотрансплантатом. Первым этапом выполнена ларингэктомия с циркулярной резекцией горта-

ноглотки и шейного отдела пищевода, гемитиреоидэктомия справа, лимфаденэктомия на шее справа, подготовлены для анастомозирования реципиентные сосуды (рис. 3, а–в).

Сформирован толстокишечно-подвздошный аутотрансплантат, включающий слепую кишку, восходящую ободочную кишку и дистальный отдел подвздошной кишки с питанием на единой сосудистой ножке – толстокишечно-подвздошных сосудах (рис. 3, г). После формирования микрососудистых анастомозов на шее толстокишечный фрагмент аутотрансплантата размещен в позиции глотки. Резецирован купол слепой кишки с аппендиксом. Сформированы ороцекальный и асцендоэзофагеальный анастомозы по типу «конец в конец». Произведена окончатая резекция трахеи на уровне 3-го и 4-го полуколец по правой боковой стенке. Выполнено формирование трахеоглоточного шунта путем наложения анастомоза между подвздошной кишкой аутотрансплантата и боковым отверстием трахеи по правой боковой стенке по типу «конец в бок» (рис. 3, д, е). Оформлена концевая трахеостома. Вторым этапом хирургического лечения выполнена лимфаденэктомия на шее слева. Через 3 недели после операции у пациента восстановлены голосовая функция и питание через рот без диспептического синдрома или других функциональных нарушений (рис. 3, ж–и).

Данный способ позволяет в один хирургический этап не только выполнить удаление пораженных опухолью органов, но и одномоментно восстановить утраченные пищепроводную и голосовую функции, при этом используются только собственные ткани без эндопротезов. Отсутствуют трудности и осложнения, связанные с голосовым протезом.

**Результаты и обсуждение исследования.** 85% пациентов, перенесших стандартную ларингэктомию, после установки голосового протеза имели удовлетворительную голосовую функцию после занятий с логопедом. В 15% случаев у пациентов наблюдался спазм констрикторов глотки, 13% из них была выполнена миотомия, после которой во всех случаях были получены положительные результаты. 5 пациентов отказались от выполнения миотомии.

После фарингопластики префабрицированными пекторальными аутотрансплантатами питание через рот восстановлено у 94% пациентов в сроки от 30 до 45 дней после реконструктивной операции. Трахеопищеводное шунтирование с установкой голосового протеза выполнено 9 пациентам, из них 7 (77%) имеют удовлетворительную голосовую функцию. В этой группе пациентов наблюдались осложнения в виде слюнных свищей в 19% случаев, нагноение раны шеи – в 6% случаев, некрозы аутотрансплантатов – в 6% случаев.

После реконструкции верхних пищеварительных путей висцеральными аутотрансплантатами восстановлено питание через рот в 94,6% случаев у большей части пациентов в сроки до 30 дней. Трахеопищеводное шунтирование с установкой голосового протеза выполнено 19 пациентам, из них 16 (84%) пациентов имеют удовлетворительную голосовую функцию. В этой группе пациентов наблюдались осложнения в виде свищей в 8,7% случаев, нагноения раны шеи – в 6,5% случаев, некрозов аутотрансплантатов – в 5,4% случаев.

Результаты реконструкции и количество осложнений были одинаковыми в группах пациентов с разными видами фарингопластики. Результаты голосовой реабилитации у пациентов после стандартной ларингэктомии и у пациентов с висцеральными ауторансплантатами были одинаковыми, в группе с реконструкцией перемещенными пекторальными аутотрансплантатами пациентов с удовлетворительной голосовой реабилитацией было меньше.

В случае возникновения спазма констрикторов глотки выполнение миотомии решало проблему плохого речеобразования во всех случаях. Всем пациентам требовались занятия по легочной, обонятельной, социально-психологической реабилитации, направленные на достижение оптимальных результатов и улучшение качества жизни.

Метод аутотрансплантации висцеральных трансплантатов позволяет снизить сроки и повысить качество реабилитации пациентов без клинически значимого донорского ущерба, это метод является предпочтительным для восстановления верхних пищеварительных путей, особенно при циркулярном дефекте верхних пищеварительных путей. Использование подвздошно-толстокишечного аутотрансплантата позволяет восстановить утраченные пищепроводную и голосовую функции, при этом не прибегаем к помощи искусственных протезов, а используем только собственные ткани. Благодаря этому значительно сокращается срок реабилитации, существенно улучшается качество жизни пациента, отсутствуют осложнения и трудности, связанные с голосовыми эндопротезами. Однако формирование висцерального аутотрансплантата ограничено сопутствующей патологией донорских органов и возможными ранее произведенными вмешательствами на органах брюшной и грудной полостях. Также риск анестезиологического пособия у пациентов с сопутствующей патологией является крайне высоким, особенно при проведении им длительного наркоза, необходимого для выполнения микрохирургических реконструктивных операций. При заборе висцеральных трансплантатов существует риск серьезных осложнений со стороны брюшной полости, таких как кишечная непроходимость, несо-

стоятельность анастомозов в брюшной полости с развитием перитонита, гастростаз, развитие спаечной болезни, диастаз краев раны, желудочно-кишечное кровотечение и т. д. Нельзя выполнять трахеопищеводное шунтирование с установкой голосового протеза пациентам с реконструкцией глотки желудочно-сальниковым трансплантатом, поскольку в случае попадания желудочного сока при протекании голосового протеза в дыхательные пути возможно развитие серьезных осложнений, вплоть до развития синдрома Мендельсона. Микрохирургическая реконструкция органов и тканей возможна только в специализированных центрах при наличии оборудования и персонала, владеющего знаниями и практическим навыками микрохирургических операций.

Мышечные трансплантаты из большой грудной мышцы являются надежным пластическим материалом с хорошим осевым кровоснабжением. Это позволяет выполнить одноэтапную реконструкцию с восстановлением мягкотканого компонента. Перемещенные трансплантаты сравнительно просты в формировании и, как следствие, могут быть доступны широкому кругу хирургов, оптимально подходят для применения у разных категорий пациентов, в том числе с выраженной сопутствующей патологией. Однако для достижения оптимальных результатов требуется несколько этапов, что удлиняет период реабилитации пациента, после формирования аутотрансплантатов отмечается деформация грудной клетки, сформированный трансплантат часто бывает слишком громоздким для того, чтобы сформировать из него трубчатую структуру для реконструкции циркулярных дефектов глоточно-пищеводного сегмента.

**Заключение.** Трахеопищеводное шунтирование с установкой голосового протеза является оптимальным методом голосовой реабилитации в настоящее время, возможным у всех пациентов после любого вида реконструкции глотки, кроме фарингопластики желудочно-сальниковым трансплантатом. Выбор аутотрансплантата для реконструкции верхних отделов пищеварительного фактора зависит от общего состояния пациента, сопутствующей патологии, состояния донорских органов и тканей, проведенного ранее хирургического вмешательства на органах брюшной полости, возможностей лечебного учреждения и хирургической и анестезиологической бригады.

Микрохирургическая реконструкция верхних отделов пищеварительного тракта висцеральными трансплантатами значительно сокращает сроки и повышает качество реабилитации пациентов. Подвздошно-толстокишечный аутотрансплантат позволяет восстановить утраченные пищепроводную и голосовую функции без эндопротезов, что ускоряет реабилитацию пациента, является экономически оправданным. Реконструкция с использованием пекторальных аутотрансплантатов является методом выбора для восстановления пищеварительных путей у пожилых пациентов и пациентов с тяжелой сопутствующей патологией, которым расширенные хирургические вмешательства и пластики с применением микрохирургической техники противопоказаны.

ЛИТЕРАТУРА

1. Каприн А. Д., Старинский В. В., Петрова Г. В. Злокачественные новообразования в России в 2014 г. М., 2016. С. 11–12.
2. Каприн А. Д., Старинский В. В., Петрова Г. В. Состояние онкологической помощи населению России в 2015 г. М., 2016. С. 26–27.
3. Pereira da Silva A., Feliciano T., Vaz Freitas S., Esteves S., Almeida E Sousa C. Quality of life in patients submitted to total laryngectomy // Voice. 2015. May. Vol. 29, N 3. P. 382–388. doi: 10.1016/j.jvoice.2014.09.002.
4. Новожилова Е. Н., Махсон А. Н. Восстановление голосовой и дыхательной функции у больных после ларингэктомии и ларингфарингэктомии по поводу рака. М., 2015. С. 6–8.
5. Dabholkar J. P., Kapre N. M., Gupta H. K. Results of Voice Rehabilitation With Provox Prosthesis and Factors Affecting the Voice Quality // Voice. 2015. Nov. Vol. 29(6). P. 777.
6. Chim H., Salgado Ch.J., Seselgyte R., Wei Fu-Ch., Mardini S. Principles of Head and Neck Reconstruction: An Algorithm to Guide Flap Selection // Semin Plast Surg. 2010. May. Vol. 24, N 2. P. 148–154. doi: 10.1055/s-0030-1255332.
7. Deschler D. G., Herr M. W., Kmiecik J. R., Sethi R., Bunting G. Tracheoesophageal voice after total laryngopharyngectomy reconstruction: Jejunum versus radial forearm free flap // Laryngoscope. 2015. Dec. Vol. 125(12). P. 2715–2721. doi: 10.1002/lary.25404. Epub 2015 Jul 21.
8. Tang C. G., Sinclair C. F. Voice Restoration After Total Laryngectomy // Otolaryngol. Clin. North Am. 2015. Aug. Vol. 48, N 4. P. 687–702. doi: 10.1016/j.otc.2015.04.013.
9. Xi S. Effectiveness of voice rehabilitation on vocalisation in postlaryngectomy patients: a systematic review // Int. Jurn. Evid Based Healthc. 2010. Dec. N 8(4). P. 256–258. doi: 10.1111/j.1744-1609.2010.00177.x.
10. Saltürk Z., Arslanoğlu A., Özdemir E., Yıldırım G., Aydoğdu İ., Kumral T. L. [et al.]. How do voice restoration methods affect the psychological status of patients after total laryngectomy? // HNO. 2016. Mar. Vol. 64, N 3. P. 163–168. doi: 10.1007/s00106-016-0134-x.
11. Miyoshi M., Fukuhara T., Kataoka H., Hagino H. Relationship between quality of life instruments and phonatory function in tracheoesophageal speech with voice prosthesis // Int. Jurn. Clin Oncol. 2016. Apr. Vol. 21, N 2. P. 402–408. doi: 10.1007/s10147-015-0886-4.

12. Косова Е. В., Петрова Т. А. Влияние некоторых факторов на процесс логопедической реабилитации голоса у пациентов с голосовыми протезами после ларингэктомии с трахеопищеводным шунтированием // Опухоли головы и шеи. 2016. Т. 6, № 2. С. 70–72.
13. Cnossen I. C., van Uden-Kraan C. F., Eerenstein S. E. J., Rinkel R. N. P. M., Aalders I. J. J., van den Berg K. [et al.]. A Participatory Design Approach to Develop a Web-Based Self-Care Program Supporting Early Rehabilitation among Patients after Total Laryngectomy // Folia Phoniatr Logop. 2015. Vol. 67. P. 193–201. doi:10.1159/000441251.

**Поляков** Андрей Павлович – канд. мед. наук, руководитель отделения микрохирургии МНИОИ им. П. А. Герцена – филиала ФГБУ «НМИРЦ» МЗ РФ. Россия, 125284, Москва, 2-й Боткинский проезд, д. 3; тел. 8-903-716-45-93, e-mail: appolyakov@mail.ru

**Ратушный** Михаил Владимирович – канд. мед. наук, старший научный сотрудник отделения микрохирургии МНИОИ им. П. А. Герцена – филиала ФГБУ «НМИРЦ» МЗ РФ. Россия, 125284, Москва, 2-й Боткинский проезд, д. 3; тел. 8-495-945-71-23, e-mail: mvr75@mail.ru

**Маторин** Олег Владимирович – канд. мед. наук, старший научный сотрудник отделения микрохирургии МНИОИ им. П. А. Герцена – филиала ФГБУ «НМИРЦ» МЗ РФ. Россия, 125284, Москва, 2-й Боткинский проезд, д. 3; тел. 8-495-945-71-23, e-mail: matorinoleg@yandex.ru

**Ребрикова** Ирина Валерьевна – канд. мед. наук, научный сотрудник отделения микрохирургии МНИОИ им. П. А. Герцена – филиала ФГБУ «НМИРЦ» МЗ РФ. Россия, 125284, Москва, 2-й Боткинский проезд, д. 3; тел. 8-925-058-53-01, e-mail: rebrikovaiv@mail.ru

**Филюшин** Михаил Михайлович – канд. мед. наук, врач отделения микрохирургии МНИОИ им. П. А. Герцена – филиала ФГБУ «НМИРЦ» МЗ РФ. Россия, 125284, Москва, 2-й Боткинский проезд, д. 3; тел. 8-495-945-71-23, e-mail: filushin_m@mail.ru

**Решетов** Игорь Владимирович – член-корр. РАН, докт. мед. наук, профессор, директор НОКЦ пластической хирургии Первого Московского ГМУ им. И. М. Сеченова, зав. каф. пластической хирургии ИПО. Россия, 119991, Москва, ул. Большая Пироговская, д. 6/1; тел. 8-499-248-77-84, e-mail: reshetoviv@mail.ru

REFERENCES

1. Kaprin A. D., Starinskii V. V., Petrova G. V. Zlokachestvennye novoobrazovaniya v Rossii v 2014 g. [Malignant tumors in Russia in 2014]. M., 2016: 11–12 (in Russian).
2. Kaprin A. D., Starinskii V. V., Petrova G. V. Sostoyanie onkologicheskoi pomoshchi naseleniyu Rossii v 2015 g. [The status of cancer care in the population of Russia in 2015]. M., 2016: 26–27 (in Russian).
3. Pereira da Silva A., Feliciano T., Vaz Freitas S., Esteves S., Almeida E., Sousa C. Quality of life in patients submitted to total laryngectomy. *Voice*. 2015. May. 29(3): 382–388. doi: 10.1016/j.jvoice.2014.09.002.
4. Novozhilova E. N., Makhson A. N. Vosstanovlenie golosovoi i dykhatel'noi funktsii u bol'nykh posle laringektomii i laringfaringektomii po povodu raka [Restoration of vocal and respiratory functions in the patients after laryngectomy and pharyngectomy for cancer]. M., 2015: 6–8 (in Russian).
5. Dabholkar J.P., Kapre N.M., Gupta H.K. Results of Voice Rehabilitation With Provox Prosthesis and Factors Affecting the Voice Quality. *Voice*; 2015. Nov. 29(6): 777.
6. Chim H., Salgado Ch. J., Seselgyte R., Wei Fu-Ch., Mardini S. Principles of Head and Neck Reconstruction: An Algorithm to Guide Flap Selection. *Semin Plast Surg.* 2010 May. 24(2): 148–154. doi: 10.1055/s-0030-1255332.
7. Deschler D. G., Herr M. W., Kmiecik J. R., Sethi R., Bunting G. Tracheoesophageal voice after total laryngopharyngectomy reconstruction: Jejunum versus radial forearm free flap. *Laryngoscope*. 2015. Dec. 125(12). P. 2715-21. doi: 10.1002/lary.25404. Epub 2015 Jul 21.
8. Tang C.G, Sinclair C.F. Voice Restoration After Total Laryngectomy. *Otolaryngol Clin North Am*. 2015 Aug. 48(4): 687–702. doi: 10.1016/j.otc.2015.04.013.
9. Xi S. Effectiveness of voice rehabilitation on vocalisation in postlaryngectomy patients: a systematic review. *Int Jurn. Evid Based Healthc*. 2010. Dec. 8(4): 256–258. doi: 10.1111/j.1744-1609.2010.00177.x.
10. Saltürk Z., Arslanoğlu A., Özdemir E., Yıldırım G., Aydoğdu İ., Kumral T. L. et al. How do voice restoration methods affect the psychological status of patients after total laryngectomy? *HNO*. 2016. Mar. 64(3): 163–168. doi: 10.1007/s00106-016-0134-x.
11. Miyoshi M., Fukuhara T., Kataoka H., Hagino H. Relationship between quality of life instruments and phonatory function in tracheoesophageal speech with voice prosthesis. *Int Jurn. Clin Oncol*.; 2016. Apr. 21(2): 402–408. doi: 10.1007/s10147-015-0886-4.
12. Kosova E. V., Petrova T. A. Vliyanie nekotorykh faktorov na protsess logopedicheskoi reabilitatsii golosa u patsientov s golosovymi protezami posle laringektomii s trakheopishchevodnym shuntirovaniem [The effect of some factors on the process of logopedic rehabilitation in patients with tracheoesophageal bypass and voice prostheses after laryngectomy]. *Opukholi golovy i shei.* 2016; 6(2): 70–72. (In Russian) doi: 10.17650/2222-1468-2016-6-2-70-72
13. Cnossen I. C., van Uden-Kraan C. F., Eerenstein S. E. J., Rinkel R. N. P. M., Aalders I. J. J., van den Berg K. et al. A Participatory Design Approach to Develop a Web-Based Self-Care Program Supporting Early Rehabilitation among Patients after Total Laryngectomy. *Folia Phoniatr Logop*. 2015; 67: 193–201. doi:10.1159/000441251.

Andrei Pavlovich Polyakov – MD Candidate, Head of Microsurgery Department of P. Hertsen Moscow Research Institute – Branch of the National Medical Research Radiological Centre of the Ministry of Healthcare of the Russian Federation. Russia, 125284, Moscow, 3, 2nd Botkinskii Proezd, tel.: 8-495-945-71-23, e-mail: appolyakov@mail.ru

Mikhail Vladimirovich Ratushnyi – MD Candidate, senior research associate of Microsurgery Department of P. Hertsen Moscow Research Institute – Branch of the National Medical Research Radiological Centre of the Ministry of Healthcare of the Russian Federation. Russia, 125284, Moscow, 3, 2nd Botkinskii Proezd, tel.: 8-495-945-71-23, e-mail: mvr75@mail.ru

Oleg Vladimirovich Matorin – MD Candidate, senior research associate of Microsurgery Department of P. Hertsen Moscow Research Institute – Branch of the National Medical Research Radiological Centre of the Ministry of Healthcare of the Russian Federation. Russia, 125284, Moscow, 3, 2nd Botkinskii Proezd, tel.: 8-495-945-71-23, e-mail: matorinoleg@yandex.ru

Irina Valer'evna Rebrikova – MD Candidate, research associate of Microsurgery Department of P. Hertsen Moscow Research Institute – Branch of the National Medical Research Radiological Centre of the Ministry of Healthcare of the Russian Federation. Russia, 125284, Moscow, 3, 2nd Botkinskii Proezd, tel.: 8-925-058-53-01, e-mail: rebrikovaiv@mail.ru

Mikhail Mikhailovich Filyushin – MD Candidate, doctor of Microsurgery Department of P. Hertsen Moscow Research Institute – Branch of the National Medical Research Radiological Centre of the Ministry of Healthcare of the Russian Federation. Russia, 125284, Moscow, 3, 2nd Botkinskii Proezd, tel.: 8-925-058-53-01, e-mail: filushin_m@mail.ru

Igor' Vladimirovich Reshetov – Associate Member of the Russian Academy of Sciences, MD, Professor, Director of Scientific Research and Educational Center of Plastic Surgery of I. M. Sechenov First Moscow State Medical University, Head of the Chair of Plastic Surgery of the Plastic Surgery Institute. Russia, 119991, Moscow, 6/1, Bolshaia Pirogovskaia str., tel.: 8-499-248-77-84, e-mail: reshetoviv@mail.ru

УДК 616.212.5-089.844 doi: 10.18692/1810-4800-2017-2-72-75

# ПРИМЕНЕНИЕ АЛЛОПЛАНТА ДЛЯ ЗАКРЫТИЯ ПЕРФОРАЦИИ ПЕРЕГОРОДКИ НОСА

**Семенов Ф. В.[1], Резников Р. В.[2]**

*[1] ФГБОУ ВО «Кубанский государственный медицинский университет» Минздрава России, 350063, г. Краснодар, Россия*
*(Зав. каф. болезней уха горла и носа – проф. Ф. В. Семенов)*

*[2] ГБУЗ «Краевая больница № 3» Минздрава Краснодарского края, 350007, г. Краснодар, Россия*
*(Главный врач – проф. Ф. В. Семенов)*

# ALLOPLANT APPLICATION FOR CLOSURE OF THE NASAL SEPTUM PERFORATION

**Semenov F. V.[1], Reznikov R. V.[2]**

*[1] State Budgetary Educational Institution of Higher Vocational Education Kuban State Medical University of the Ministry of Healthcare of Russia, Krasnodar, Russia*

*[2] State-Financed Health Institution Clinical Hospital N 3, Krasnodar, Russia*

В статье представлены данные о важности настоящей проблемы, а также опыт хирургического лечения перфорации носовой перегородки с использованием аллопланта.

Прослежены отдаленные результаты лечения 31 пациента в возрасте от 19 до 45 лет с перфорацией носовой перегородки. В качестве пластического материала использовался аллоплант. Применяли ушивание краев перфорации как с двух сторон, так и с одной. Использование назальных сплинтов в послеоперационном периоде повышает эффективность оперативного лечения. Полное закрытие дефекта носовой перегородки либо уменьшение ее размеров приводит к снижению частоты и проявлению симптомов заболевания.

**Ключевые слова:** перфорация носовой перегородки, аллоплант.
**Библиография:** 17 источников.

The article presents information on the importance of this problem, as well as the experience of surgical treatment of nasal septal perforation using alloplant.

The authors monitored the results of treatment of 31 patients aged 19 through 45 years, with the nasal septum perforation. Alloplant was used as the plastic material. Perforation edges suturing was performed both on two sides and on one side. The use of nasal splints in post-surgery period increases the efficacy of surgical treatment. Complete closure of the septum defect or the decrease of its size reduces the frequency and symptoms of the disease.

**Key words:** nasal septum perforation, alloplant.
**Bibliography:** 17 sources.

Перфорации носовой перегородки встречаются достаточно часто. Причинами, приводящими к их возникновению, являются:

– оперативные вмешательства на носовой перегородке;

– «радикальная» коагуляция сосудов в зоне Киссельбаха;

– длительная тампонада полости носа с атрофией слизистой оболочки;

– абсцесс или гематома носовой перегородки в результате травмы носа;

– злоупотребление кокаином;

– хирургические вмешательства в области наружного носа, назотрахеальная интубация;

– хронические атрофические риниты;

– использование метотрексата или доцелаксина при лечении опухолевых заболеваний;

– различные системные заболевания соединительной ткани, из которых наиболее часто встречаются гранулематоз Вегенера, системная красная волчанка, болезнь Стилла и др.

Около 70% случаев перфорации возникают после подслизистой резекции носовой перегородки [1–4]. У некоторых больных перфорации носовой перегородки появляются без предшествующего вмешательства на внутриносовых структурах, так называемые спонтанные перфорации. Дефект носовой перегородки приводит к нарушению нормального движения через полость носа вдыхаемого воздуха, что сопровождается высушиванием

слизистой оболочки в области краев перфорации, ее изъязвлением и кровоточивостью [5]. Чаще всего основными жалобами пациентов являются нарушение носового дыхания, образование корок в полости носа, рецидивирующие носовые кровотечения, головная боль, «свист» при дыхании [6]. Данные симптомы относятся к перфорациям в передних отделах перегородки носа. Дефекты носовой перегородки задних отделов практически всегда протекают бессимптомно [7, 8].

Перфорации носовой перегородки, как правило, должны лечиться хирургическими способами. Исключением могут быть перфорации в задних отделах. В настоящее время существует большое количество методов оперативного лечения, а также материалов для закрытия дефектов перегородки носа. Применяют ауто- и аллотрансплантаты, импланты из биологически инертных материалов. Используют лоскуты из слизистой оболочки дна полости носа, полости рта, мышечно-слизистые лоскуты, имплантацию хряща ушной раковины, остатков четырехугольного хряща, титановых пластин, биокерамического материала [12]. R. Mayer для закрытия перфораций небольших размеров применяет метод перемещения мукоперихондрия с наложением по краю перфорации швов с обеих сторон. К. В. Молоков использует для закрытия перфораций небольших размеров метод ушивания двусторонних бипедикулярных лоскутов слизистой оболочки полости носа с аутохрящом, для закрытия перфораций средних размеров – метод перемещенных лоскутов со дна полости носа с имплантацией хряща и установкой сплинтов. Для закрытия перфораций больших размеров используют многоэтапную методику лоскутом из нижней носовой раковины [13]. Используют трехэтапную методику закрытия перфорации, при которой лоскут слизистой оболочки преддверия полости рта с хрящом ушной раковины перемещается в полость носа и укладывается на перфорацию перегородки носа. К недостаткам аутотрансплантатов относят воспаление участка донорской области, взятие донорского материала увеличивают время хирургического вмешательства. Все аутогенные материалы уменьшаются в объеме в послеоперационном периоде, так как подвергаются частичной резорбции [14].

За рубежом часто применяют аллографт Alloderm Life Corp, The woodlands [15]. В данном материале отсутствуют антигены главного комплекса гистосовместимости (HLA 1 и 2), в результате чего никогда не происходит иммунного ответа. Положительным моментом является отсутствие необходимости взятия донорской ткани, отрицательным – сложность изготовления, дороговизна материала. В условиях импортозамещения в нашей стране используется аллоплант – это специальным образом обработанный пересадочный биоматериал, созданный группой уфимских исследователей под руководством известного ученого, профессора Э. Р. Мулдашева, патент РФ № 2347559 [16].

В настоящее время производственной лабораторией Всероссийского центра глазной и пластической хирургии (г. Уфа) выпускается 83 вида биоматериала аллоплант, которые используются в 378 клиниках России и стран СНГ.

В серийном производстве биоматериалов аллоплант применяются научно обоснованные методы консервации и стерилизации аллогенных тканей. Для получения биоматериалов используются различные донорские соединительные ткани, получение которых осуществляется в соответствии с утвержденными нормативными актами. Сыворотка крови всех доноров проходит обязательное тестирование на отсутствие антител к ВИЧ, вирусу гепатита В и С (HBs, HCV, HIV-1,2). Донорский материал подвергается многоступенчатой физико-химической обработке, которая позволяет достигнуть мембранолиза и способствует удалению иммуногенных компонентов тканей с сохранением коллагенового и эластичного каркаса и биологически активных компонентов аморфного матрикса. В практической оториноларингологии биоматериалы аллоплант применяют для мастоидопластики, мирингопластики, синус-лифтинга, закрытия ороантрального свища, пластики наружного носа и ушной раковины, лечения хронической нейросенсорной тугоухости и синдрома Ушера.

**Цель исследования.** Оценка эффективности использования отечественного биоматериала аллоплант для закрытия перфораций носовой перегородки.

**Пациенты и методы исследования**. В нашей клинике был пролечен 31 пациент в возрасте от 19 до 45 лет с перфорацией носовой перегородки. Мужчин было 20, женщин – 11. У 23 больных перфорация носовой перегородки возникла после предшествующих хирургических вмешательств на носовой перегородке (септопластика, прижигание сосудов в зоне Киссельбаха), у 8 больных определялась спонтанная перфорация носовой перегородки. Пациенты были разделены на три группы в зависимости от размеров перфорации: 1-я группа – 0,5 × 0,5 см – 14 человек; 2-я группа 0,5 × 1,5 см – 10 человек; 3-я группа 1,5 × 2,0 см – 7 человек.

Всем пациентам в предоперационном периоде проводилось общеклиническое обследование, эндоскопическое исследование полости носа, КТ околоносовых пазух носа. В послеоперационном периоде назначались антибактериальная, противовоспалительная, симптоматическая терапия, уход за полостью носа.

Применяли «открытый» тип закрытия перфорации носовой перегородки в сочетании с рино-

пластикой – 3 человека – и «закрытый» тип – 28 человек. Всем оперированным больным применен биоматериал аллоплант с ушиванием краев перфорации. «Открытый» тип закрытия перфорации мы предпочитали применять у больных с большим дефектом носовой перегородки, так как данный подход помогает обеспечить лучший доступ к перфорации и «свободу» действий.

Закрытый тип операции выполняли по стандартной методике. Полупроникающий разрез в преддверии носа обычно делали слева. Отслаивали надхрящницу и надкостницу выше и ниже перфорации носовой перегородки, вплоть до латеральной стенки нижнего носового хода. При необходимости проводили коррекцию внутриносовых структур. Далее «освежали» края перфорации и ушивали отверстие викрилом 4/0-5/0. Между листками слизистой оболочки укладывали аллоплант. У 8 пациентов выполнено одностороннее ушивание перфорации. Биоматериал фиксировали П-образными швами. На полупроникающий разрез накладывали кетгутовые швы.

При «открытом» типе проводили W-образный разрез в области передней поверхности колюмеллы. Отслаивали кожно-мышечный лоскут от хрящей носа и носовых костей. Далее проводилась запланированная коррекция внутриносовых структур и наружного носа. Затем выполнялась мобилизация слизистой оболочки от дна полости носа до основания нижних носовых раковин. Выполняли горизонтальные разрезы слизистой оболочки полости носа в целях уменьшения ее натяжения при сопоставлении краев перфорации. Между листками слизистой оболочки укладывали аллоплант. Наружный нос на 10 дней фиксировали наружной повязкой с металлической шиной. Интраназально в целях стабилизации перегородки носа использовались назальные сплинты, которые удаляли через 3 недели. Назальные тампоны удаляли через 24–48 ч.

Результаты оценивали в сроки от 1 месяца до 2 лет. В 1-й группе положительный результат был достигнут в 100% , во 2-й группе – 80%, в 3-й группе – 35%. Все пациенты после перенесенного хирургического вмешательства отмечали улучшение носового дыхания, уменьшение сухости в полости носа, а также снижение рецидивов носовых кровотечений. Полученый опыт позволяет рекомендовать использование аллопланта в качестве трансплантата при закрытии перфораций перегородки носа.

ЛИТЕРАТУРА

1. Рудольф Мейер. Перфорации перегородки носа должны и могут быть закрыты // Рос. ринология. 1995. № 3–4. С. 12–27.
2. Туровский А. Б., Чумаков П. Л. Перфорация носовой перегородки: вопросы этиологии, патогенеза и лечения // Вестн. оториноларингологии. 2009. № 1. С. 54–56.
3. Устьянов Ю. А. К вопросу о лечении перфорации носовой перегородки // Рос. ринология. 1996. № 1. С. 65–71.
4. Молоков К. В. Перфорация перегородки носа – причины возникновения и способы лечения: дис. ... канд. мед. наук. М., 2007. 126 с.
5. Shultz-Coulon H. J. Nasal septum repair-plasty with redicled flap technique in 126 patients – an analysis // Laringo. Rhino. Otol., 1997. Vol. 97. P. 466–474.
6. Lindenmann J., Kuhnemann S., Stehmer V. Temperature and humidity profile of the anterior nasal airways of patients with nasal septal perforation // Rhinology. 2001. Vol. 39. P. 202–206.
7. Gollom J. Perforation of nasl septum: the reverse flap technique // Arch. Otolaringol. Head and Neck Surg. 1968. Vol. 88. P. 518–522.
8. Ismail H. K. Closure of septal perforations: a new technique // Jurn. Laringol. Otol. 1964. Vol. 78. P. 620.
9. Fairbanks D. N. Closure of nasal septal perforations // Arch. Otolaringol. 1980. Vol. 106, N 8. P. 509–513.
10. Kridel R.W.H. Septal perforation closure utilizing the external septorhinoplasty approach // Arch. Otolaringol. Head and Neck Surg. 1986. Vol. 112. P. 168–172.
11. Jackson I. T. Alloderm for dorsal nasal irregularities // Plast. Reconstr. Surg. 2001. Vol. 107, N 2. P. 553–558.
12. Николаев М. П., Тезикова А. А., Дорофеева Е. А. Перфорации носовой перегородки и их закрытие биокерамикой // Рос. ринология. 1993. Приложение 1. С. 39–40.
13. Антонив В. Ф., Аксенов В. А., Маджи Мохамед Ахмед Джиллал. Способ пластического закрытия перфорации носовой перегородки // Рос. ринология. 1994. № 2. С. 77.
14. Meyer R. Closure of perforations of the septum including a single-session method for large defects // Head and Neck Surg. 1983. № 4. P. 345–355.
15. Kridel R. W. H. Septal perforation repair with acellular human dermal allograft // Arch.Otolaringol. Head and Neck Surg. 1998. Vol. 124. P. 73–78.
16. Мульдашев Э. Р. Биоматериалы аллоплант для регенеративной хирургии (информационное письмо). М.; Уфа, 40 с.
17. Азнаурян В. А. Современные аспекты лечения деструктивных заболеваний и комбинированных деформаций наружного носа и носовой перегородки: дис. ... докт. мед. наук. М., 2003. 179 с.

**Семенов** Федор Вячеславович – докт. мед. наук, профессор, зав. каф. болезней уха, горла и носа Кубанского ГМУ, 350063; главный врач, врач-оториноларинголог КБ № 3. 350007, Россия, Краснодар, ул. Захарова, д. 59; тел. 8-918-431-27-02, e-mail: ent@mail.kuban.ru

**Резников** Роман Владимирович – ассистент каф. болезней уха, горла и носа, врач-оториноларинголог КБ № 3 350007, Россия, Краснодар, ул. Захарова, д. 59; тел. 8-961-514-04-79, e-mail: krasnodar.lor-1979@mail.ru

REFERENCES

1. Rudol'f Meier. Perforatsii peregorodki nosa dolzhny i mogut byt' zakryty [The nasal septum perforation can and must be closed]. *Rossiiskaya rinologiya*. 1995; 3–4: 12–27 (in Russian).
2. Turovskii A. B., Chumakov P. L. Perforatsiya nosovoi peregorodki: voprosy etiologii, patogeneza i lecheniya [The nasal septum perforation: the problems of etiology, pathogenesis and treatment]. *Vestnik otorinolarinogologii*. 2009; 1: 54–56 (in Russian).
3. Ust'yanov Yu. A. K voprosu o lechenii perforatsii nosovoi peregorodki [Revising the problem of the nasal septum perforation treatment]. *Rossiiskaya rinologiya.* 1996; 1: 65–71 (in Russian).
4. Molokov K. V. Perforatsiya peregorodki nosa – prichiny vozniknoveniya i sposoby lecheniya: dis. ... kand. med. nauk [The nasal septum perforation: the causes and the treatment methods: the extended abstracts of MD Candidate dissertation]. M., 2007. 126 p (in Russian).
5. Shultz-Coulon H. J. Nasal septum repair-plasty with redicled flap technique in 126 patients – an analysis. *Laringo.Rhino.Otol.* 1997; 97: 466–474.
6. Lindenmann J., Kuhnemann S., Stehmer V. Temperature and humidity profile of the anterior nasal airways of patients with nasal septal perforation. *Rhinology*. 2001; 39: 202–206.
7. Gollom J. Perforation of nasl septum: reverse flap technique. *Arch.Otolaringol. Head and Neck Surg.* 1968; 88: 518–522.
8. Ismail H. K. Closure of septal perforations: new technique. *Jurn. Laringol. Otol.*, 1964; 78: 620.
9. Fairbanks D. N. Closure of nasal septal perforations. *Arch.Otolaringol*. 1980; 106; 8: 509–513.
10. Kridel R. W. H. Septal perforation closure utilizing the external septorhinoplasty approach. *Arch. Otolaringol. Head and Neck Surg.*, 1986; 112: 168–172.
11. Jackson I. T. Alloderm for dorsal nasal irregularities. *Plast. Reconstr. Surg.*, 2001; 107; 2: 553–558.
12. Nikolaev M. P., Tezikova A. A., Dorofeeva E. A. Perforatsii nosovoi peregorodki i ikh zakrytie biokeramikoi [The nasal septum perforations and the closure thereof with bioceramics]. Rossiiskaya rinologiya. 1993; Prilozhenie 1: 39–40 (in Russian).
13. Antoniv V. F., Aksenov V. A., Madzhi Mokhamed Akhmed Dzhillal. Sposob plasticheskogo zakrytiya perforatsii nosovoi peregorodki. [The method of plastic closing of the nasal septum perforation of a nasal partition]. Rossiiskaya rinologiya. 1994; 2: 77 (in Russian).
14. Meyer R. Closure of perforations of the septum including a single-session method for large defects. *Head and Neck Surg.*, 1983; 4: 345–355.
15. Kridel R. W. H. Septal perforation repair with acellular human dermal allograft. *Arch.Otolaringol. Head and Neck Surg.* 1998; 124: 73–78.
16. Mul'dashev E. R. Biomaterialy alloplant dlya regenerativnoi khirurgii (informatsionnoe pis'mo) [Alloplant biomaterials for regenerative surgery (informational letter)]. Moscow-Ufa. 40 p.
17. Aznauryan V. A. Sovremennye aspekty lecheniya destruktivnykh zabolevanii i kombinirovannykh deformatsii naruzhnogo nosa i nosovoi peregorodki: dis. ... dokt. med. nauk [The present-day aspects of treatment of destructive diseases and combined deformations of the external nose and nasal partition: the extended abstracts of MD Candidate dissertation]. M.; 2003. 179 p.

Fedor Vyacheslavovich Semenov – MD, Professor, Head of the Chair of ENT Diseases of Kuban State Medical University. Russia, 350007, Krasnodar, 59, Zakharova str., tel.: 8-918-431-27-02, e-mail: ent@mail.kuban.ru

Roman Vladimirovich Reznikov – teaching assistant of the Chair of ENT Diseases of Kuban State Medical University. Russia, 350007, Krasnodar, 59, Zakharova str., tel.: 8-961-514-04-79, e-mail: krasnodar.lor-1979@mail.ru

УДК 616.22-002.5 doi: 10.18692/1810-4800-2017-2-76-81

# ПЕРВИЧНЫЙ ТУБЕРКУЛЕЗ ГОРТАНИ

**Степанова Ю. Е., Корень Е. Е., Готовяхина Т. В.**

*ФГБУ «Санкт-Петербургский НИИ уха, горла, носа и речи» Минздрава России, 190013, Санкт-Петербург, Россия*
*(Директор – засл. врач РФ, акад. РАН, проф. Ю. К. Янов)*

# PRIMARY LARYNGOPHTHISIS

**Stepanova Yu. E., Koren' E. E., Gotovyakhina T. V.**

*Federal State Budgetary Institution "Saint Petersburg Research Institute of Ear, Throat, Nose and Speech", Ministry of Health of the Russian Federation, Saint Petersburg, Russia*

Первичный туберкулез гортани является редким заболеванием по сравнению с сочетанным туберкулезом гортани и легких. В нашей практике случай изолированного туберкулеза гортани встретился впервые. У пациента диагностирован первичный туберкулез левой голосовой складки, который был подтвержден при патоморфологическом исследовании.

**Ключевые слова:** первичный туберкулез гортани, аутофлюоресцентная эндоскопия, видеоэндостробоскопия гортани, голосовые складки.

**Библиография:** 21 источник.

Primary laryngophthisis is a rare disease in comparison with concomitant tuberculosis of the larynx and lungs. It was the first case of isolated laryngophthisis in our practice. The patient was diagnosed the primary tuberculosis of the left vocal fold confirmed by pathomorphological study.

**Key words:** primary laryngophthisis, autofluorescence endoscopy, larynx videostroboscopy the vocal fold.

**Bibliography:** 21 sources.

Туберкулез – инфекционное заболевание, вызванное микобактериями туберкулезного комплекса (*M. tuberculosis complex*), к которым относят *M. tuberculosis, M. africanum, M. microti, M. canetti, M. pinnipedii, M. caprae, M. bovis, M. bovis BCG*. Морфологической основой заболевания является воспаление, характеризующееся формированием гранулем с участием эпителиодных и гигантских клеток типа Пирогова–Лангханса с возможным развитием казеозного некроза. Для первичного заражения человека микобактериями туберкулеза (МБТ) наиболее характерным является аэрогенный механизм передачи инфекции, гораздо реже заражение происходит алиментарным или вертикальным путем [1].

По данным информационного бюллетеня ВОЗ N° 94 (октябрь 2016 г.), туберкулез является одной из 10 ведущих причин смерти в мире. В 2015 г. туберкулезом заболели 10,4 миллиона человек, и 1,8 миллиона человек (в том числе 0,4 миллиона человек с ВИЧ) умерли от этой болезни. Более 95% случаев смерти от туберкулеза происходит в странах с низким и средним уровнями дохода. Распространение туберкулеза глобальное. В 2015 г. наибольшее число новых случаев заболевания туберкулезом произошло в Азии – 61%. Далее следует Африка, где имело место 26% новых случаев [2].

В России общее число больных туберкулезом составляет 400 тыс. человек, из них бактерионосителей – более 120 тыс. человек. Значительно чаще туберкулезом гортани болеют мужчины в возрасте от 20 до 40 лет. Соотношение мужчин и женщин среди этих больных составляет 5 к 2 [3].

Латентный туберкулез встречается у одной трети населения мира. Это означает, что люди уже инфицированы бактериями туберкулеза, но еще не заболели и не могут распространять болезнь [2].

Возбудителем туберкулеза является кислотоустойчивая микобактерия туберкулеза (*Mycobacterium tuberculosis*), или бацилла Коха, которую в 1882 г. открыл немецкий ученый Роберт Кох после 17 лет лабораторных исследований. Известно, что микобактерии могут приобретать резистентность к противотуберкулезным лекарственным средствам. Отличительная черта туберкулеза на современном этапе – появление форм с множественной лекарственной устойчивостью (мультирезистентный туберкулез) и туберкулеза, ассоциированного с ВИЧ-инфекцией.

При мультирезистентном туберкулезе возбудитель не реагирует, по меньшей мере, на изониазид и рифампицин, два самых мощных противотуберкулезных препарата первой линии. Туберкулез с множественной лекарственной

устойчивостью можно лечить и излечивать, используя препараты второй линии. Однако такие варианты лечения ограничены и требуют проведения экстенсивной химиотерапии (лечение длительностью до 2 лет) препаратами [2].

Еще более тяжелой формой, чем туберкулез с множественной лекарственной устойчивостью является туберкулез с широкой лекарственной устойчивостью. Он вызывается бактериями, не реагирующими на самые эффективные противотуберкулезные препараты второй линии, поэтому у пациентов нередко не остается никаких дальнейших вариантов лечения [2].

В ФГБУ НИИ фтизиопульмонологии (Санкт-Петербург) с 1988 по 2014 г. было исследовано 2267 штаммов МБТ от больных туберкулезом легких, пролеченных ранее. В результате проведенного исследования показан неуклонный рост суммарной лекарственной устойчивости при легочном туберкулезе, который достиг в последние 3 года 90,1%. Одновременно с этим происходило резкое утяжеление структуры лекарственной устойчивости за счет роста множественной и широкой лекарственной устойчивости, которая в 1984 г. составила 28,5%, а в 2014 г. – 81,9% [4].

Важным провоцирующим фактором развития туберкулезного процесса является потребление табака, что значительно повышает не только риск заболевания туберкулезом, но и смертность от него. Поэтому более 20% случаев заболевания туберкулезом в мире связано с курением [2].

Согласно Национальным клиническим рекомендациям по фтизиатрии туберкулез верхних дыхательных путей относят к туберкулезу органов дыхания внелегочной локализации [1].

Заболевание, которое развивается после первичного инфицирования МБТ организма человека, называют первичным туберкулезом. Первичный период туберкулезной инфекции развивается от момента первого проникновения МБТ в организм и продолжается в зависимости от реакции организма на внедрение возбудителя. Инкубационный период при туберкулезе обычно составляет 4–6 недель, но может быть и коротким (17–18 дней) и более длительным (8–10 недель и более). Чем короче инкубационный период, тем тяжелее прогноз [5]. По мнению проф. В. А. Цинзерлинга с соавт. (2015), в настоящее время требуют изучения и некоторые необъяснимые факты с точки зрения современных представлений о патогенезе туберкулеза, прежде всего существование изолированных туберкулезных поражений отдельных органов [6].

Туберкулез может развиться в любом отделе ЛОРорганов, но чаще страдает гортань, примерно в 90% случаев [7]. Различают следующие клинические фазы развития туберкулеза гортани: инфильтрация, изъязвление, распад, уплотнение, рубцевание. В соответствии с локализацией и распространенностью процесса в гортани выделяют монохордит, бихордит, поражение надгортанника, вестибулярных складок, межчерпаловидного отдела, гортанных желудочков, подскладкового отдела [5]. По результатам исследования, проведенного А. С. Толстых (2015), было выявлено, что туберкулез гортани у $^{2}/_{3}$ больных протекает в виде инфильтративного поражения, а у $^{1}/_{3}$ – в виде язвенно-некротического процесса [8].

Ф. И. Чумаков с соавт. (2007) при патоморфологическом исследовании туберкулеза гортани определили, что сначала формируется инфильтрат, который представляет собой скопление в субэпителиальном слое слизистой оболочки туберкулезных бугорков, состоящих из эпителиоидных и лимфоидных гигантских клеток с круглоклеточной инфильтрацией и отеком вокруг. В дальнейшем происходила гибель эпителия с образованием язвы. Одновременно процесс разрушения эпителия сопровождался усиленным ростом грануляционной ткани по поверхности и в глубь язвы с последующим рубцеванием [7]. Принято считать, что туберкулез гортани, как правило, развивается на фоне туберкулеза легких и является вторичным заболеванием [3, 7, 9, 11].

Однако некоторые исследователи выделяют первичный, или изолированный, туберкулез гортани в самостоятельную форму, но при этом отмечают его нечастую встречаемость по сравнению с вторичным патологическим процессом в гортани при туберкулезе легких [10, 12]. Первичный туберкулез гортани описан учеными разных стран [13–19]. Так, у беременной пациентки 30 лет был диагностирован первичный туберкулез гортани и глотки. У 19-летнего пациента также был выявлен первичный туберкулез гортани. Туберкулез легких клинически или рентгенологически не выявлен. В обоих случаях туберкулез гортани был подтвержден патоморфологическими исследованиями [13, 14]. Шестнадцать больных с туберкулезом гортани были обследованы в течение 30 лет. Из этого количества 20% больных страдали первичным изолированным туберкулезом гортани. Остальные пациенты имели сочетанные проявления туберкулеза гортани и легких [15]. Клинические проявления туберкулеза гортани могут быть различными. Так, у 2 пациентов первичный туберкулез гортани проявился односторонним поражением голосовых складок [18], а у 11 пациентов с дисфонией были выявлены язвы гортани [19]. Результаты биопсии у всех больных подтвердили туберкулез гортани [17, 18].

Поставить диагноз первичный туберкулез гортани достаточно сложно, так как клиническая картина гортани чрезвычайно вариабельна, изменения со стороны крови (ускоренная СОЭ, лей-

коцитоз, палочкоядерная нейтрофилия, лимфо- и эозинопения, моноцитоз) не всегда выражены, а микобактерия туберкулеза в мокроте может отсутствовать [7].

Дифференциальную диагностику туберкулеза гортани следует проводить с хроническим гиперпластическим ларингитом, новообразованиями гортани, сифилисом, склеромой, микозами гортани, поражениями глотки и гортани при лейкозах и ВИЧ, гранулематозом Вегенера, контактной гранулемой [3].

**Цель исследования.** Изучение патогномоничных клинических проявлений различных фаз течения первичного (изолированного) туберкулеза гортани у пациента с дисфонией.

*Больной Ж., 1989 г.р., обратился в фониатрическое отделение СПб НИИ ЛОР 30.08.2010 г. с жалобами на охриплость в течение 8 месяцев и боли при глотании – 3 месяца.*

*Лечился в поликлинике по месту жительства у врача-оториноларинголога в течение 2 месяцев, получал местную противовоспалительную терапию, которая оказалась неэффективной.*

*Клиническое обследование пациента включало сбор анамнеза, оториноларингологический осмотр, видеоларингостробоскопию гортани, аутофлюоресцентную эндоскопию гортани.*

*Из анамнеза известно, что больной курит в течение 5 лет. Совмещает учебу в вузе с работой повара. Специфическая профилактика туберкулеза проводилась (БЦЖ в родильном доме). Точные данные о результатах туберкулинодиагностики и ревакцинации отсутствуют. В семье все здоровы.*

*ЛОР-статус: слизистая оболочка носа умеренно гиперемирована, небольшое количество слизистого отделяемого в общих носовых ходах, гребень носовой перегородки. Носовое дыхание удовлетворительное. Слизистая оболочка глотки умеренно гиперемирована. Небные миндалины 2-й степени, частично спаяны с дужками, единичные казеозные пробки. Слуховые проходы свободны. Барабанные перепонки серые, детали и световой рефлекс хорошо выражены. Подчелюстные и шейные лимфатические узлы не пальпируются. У пациента резко выражена осиплость.*

*Видеоэндостробоскопия гортани от 30.08.2010 г. Слизистая оболочка гортани гиперемирована. Надгортанник обычной формы. Черпаловидные хрящи расположены симметрично, подвижны в полном объеме. Вестибулярные складки в фонации участия не принимают. Правая голосовая складка умеренно гиперемирована, медиальный край ровный, амплитуда, частота, смещение слизистой оболочки по свободному краю (слизистая волна) хорошо выражены. Левая голосовая складка ярко гиперемирована, инфильтрирована, примерно в 3 раза толще правой, на верхней поверхности голосовой складки – язва, покрыта грязно-серым налетом, колебания отсутствуют (рис. 1). При аутофлюоресцентной эндоскопии гортани выявлены тотальное снижение интенсивности флюоресценции зеленого сигнала по всей поверхности левой голосовой складки и красная флюоресценция в области язвы. Правая голосовая складка с нормальной равномерной зеленой флюоресценцией (рис. 1).*

*Известно, что при аутофлюоресцентной эндоскопии здоровая слизистая оболочка голосовых складок зеленого цвета. Усиление интенсивности флюоресцентного сигнала левой голосовой складки (синий цвет) свидетельствует о воспалении голосовой складки. Красная флюоресценция в области язвы является результатом излучения эндогенных порфиринов, которые синтезируют бактериальные штаммы, скопившиеся на поверхности язвы. Это явление впервые описал Policard в 1924 г. как поверхностную флюоресценцию [цит. по 20, 21].*

*Больному рекомендовано стандартное обследование: клинический анализ крови, кровь на RW, тест на ВИЧ-инфекцию, наличие антител к гепатиту В, С, рентгенография грудной клетки, общий анализ мочи; консультации фтизиатра и ЛОР-онколога.*

*Результаты обследования оказались следующими. Клинический анализ крови от 3.09.2010 г.: гемоглобин 157 г/л; лейкоциты – 14,40 · $10^9$ /л (норма 4,23–9,07): нейтрофилы – 10,53 · $10^9$ /л (норма 1,78–5,38) – п – 10% (норма 1–6), с – 57% (норма 47–72), лимфоциты – 2,49 · $10^9$ /л, моноциты – 1,22 · $10^9$ /л (норма 0,3–0,82) – (4%) (норма 5,3–12,2), эозинофилы – 0,11 · $10^9$/л, базофилы – 0,05 · $10^9$ /л. Тромбоциты – 390 · $10^9$/л (норма: 180–320), СОЭ – 13 мм/ч (норма: 2–10). У пациента выявлены умеренный палочкоядерный нейтрофильный лейкоцитоз, моноцитоз, тромбоцитоз.*

*Анализ мочи от 02.09.2010 г.: реакция 6,0; удельный вес – 1,03; белок – не обнаружен, глюкоза – не обнаружена; лейкоциты – 1–2; эритроциты – не обнаружены; соли – оксалаты 1+; бактерии – нет.*

*Комплекс анализов от 3.09.2010 г. Кровь на RW – отрицательно; антитела к ВИЧ, HBSAg, anti-HCV – не обнаружено.*

*Рентгенограмма грудной клетки от 8.09.2010 г. Очаговые и инфильтративные изменения в легких не выявлены. Корни структурные. Сердечно-сосудистая тень без особенностей.*

*Заключение ЛОР-онколога от 09.09.2010 г. Рекомендовано обследование в туберкулезном диспансере с последующей консультацией ЛОР-онколога (по показаниям).*

*Дальнейшее обследование и лечение с 12.09.2010 г. пациент проходил в НИИ фтизиопульмонологии (Санкт-Петербург).*

а) б)

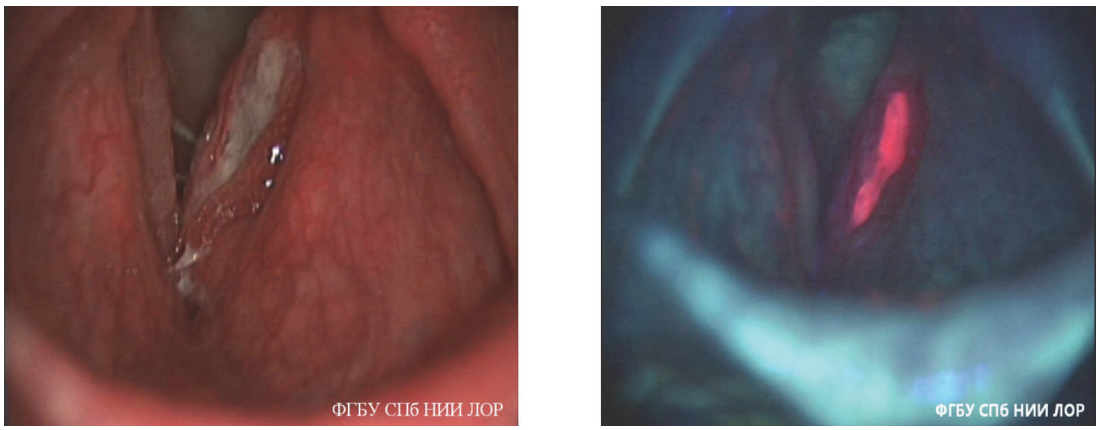


**Рис. 1.** Первичный туберкулез гортани, фазы инфильтрации и изъязвления: *а* – видеоэндостробоскопия; *б* – аутофлюоресцентная эндоскопия.

а) б)

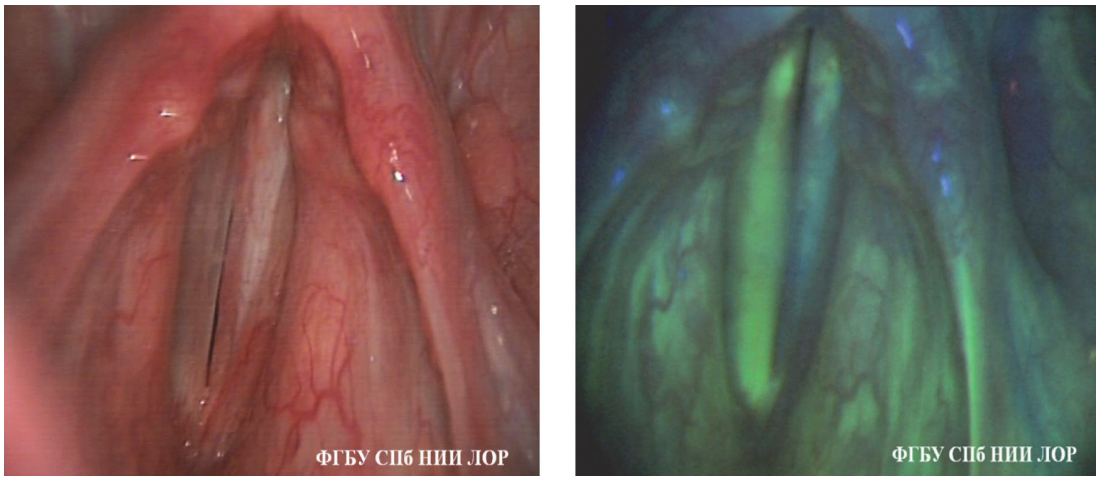


**Рис. 2.** Первичный туберкулез гортани, фаза рубцевания: *а* – видеоэндостробоскопия; *б* – аутофлюоресцентная эндоскопия.

*При исследовании промывных вод бронхов от 14.09.2010 г. микобактерии туберкулеза не выявлены. Больному выполнена биопсия инфильтрата левой голосовой складки. При гистологическом исследовании поставлен диагноз: инфильтративный туберкулез левой голосовой складки.*

*В течение 3 последующих месяцев пациент лечился амбулаторно в клинике НИИ фтизиопульмонологии. Были проведены лечение препаратами этамбутол и изониазид, а также курс вливаний в гортань раствора рифампицина № 70. Получена выраженная положительная динамика. Осиплость уменьшилась.*

*Через 5 месяцев от начала лечения 15.02.2011 г. из заключения фтизиоториноларинголога следует, что туберкулез гортани находится в фазе рассасывания. Рекомендованы курс общеукрепляющих препаратов и дальнейшее наблюдение в противотуберкулезном диспансере.*

*При обращении в фониатрическое отделение СПб НИИ ЛОР 28.03.2011 г. голос пациента звучный, но несколько приглушен. Эндоскопическое исследование гортани выявило следующие особенности (рис. 2).*

*При видеоэндостробоскопии определяется бледно-розовая слизистая оболочка с усиленным сосудистым рисунком всех отделов гортани. На верхней поверхности левой голосовой складки в средней и задней третях сформировался рубец на месте язвы.*

*Показатели вибраторного цикла правой голосовой складки не изменены, соответствуют нормальным значениям. Колебания левой голосовой складки отличаются от нормальных показателей. Так, амплитуда колебаний левой голосовой складки резко уменьшена, отсутствует слизистая волна. В области латерального края левой голосовой складки виден фрагмент неизмененной слизистой оболочки. При фонации он колеблется над рубцом с такой же амплитудой и частотой, как правая голосовая складка. При аутофлюоресцентной эндоскопии правой голосовой складки определяются здоровая слизистая оболочка с равномерной зеленой флюоресценцией, а также*

*снижение интенсивности флюоресценции зеленого сигнала по всей поверхности левой голосовой складки, что свидетельствует о наличии рубца и явлениях хронического воспаления.*

*Из последнего заключения фтизиооториноларинголога от 28.04.2011 г. следует, что у пациента наблюдается клиническое излечение туберкулеза гортани, III группа диспансерного учета, МБТ(–).*

*В течение 7 лет от начала заболевания больной ежегодно осматривается эндоскопически в фониатрическом кабинете ФГБУ СПб НИИЛОР. Клиническая картина гортани последние 6 лет остается без изменений, голос звучный.*

**Выводы**

Несмотря на распространенное мнение о том, что туберкулез гортани является вторичным процессом и обязательно сочетается с туберкулезом легких, опыт зарубежных ученых и наше собственное наблюдение опровергают это суждение.

При своевременно начатом адекватном лечении прогноз для голосовой функции может быть достаточно благоприятным.

Видеоэндостробоскопия и аутофлюоресцентная эндоскопия гортани позволяют проводить динамическое наблюдение и определять различные стадии течения туберкулезного процесса в гортани.

ЛИТЕРАТУРА


1. Фтизиатрия. Национальные клинические рекомендации / Под ред. П. К. Яблонского. М.: ГЭОТАР-Медиа, 2016. 240 с.
2. Бюллетень Всемирной организации здравоохранения. 2016. Т. 94 (1). С. 709–784.
3. Оториноларингология. Национальное руководство / Под ред. В. Т. Пальчуна. М.: ГЭОТАР-Медиа, 2008. С. 811–817.
4. Яблонский П. К., Вишневский Б. И., Соловьева Н. С., Маничева О. А., Догонадзе М. З., Мельникова Н. Н., Журавлев В. Ю. Лекарственная устойчивость *Mycobacterium tuberculosis* при различных локализациях заболевания // Инфекция и иммунитет. 2016. Т. 6, № 2. С. 133–140.
5. Туберкулез. Особенности течения, возможности фармакотерапии: учеб. пособие для врачей. Рекомендовано УМО (от 1 июля 2008 г.) по медицинскому и фармацевтическому образованию медицинских и фармацевтических вузов России. СПб., 2009. 108 с.
6. Цинзерлинг В. А., Свистунов В. В., Карев В. Е., Семенов Н. Ю. Морфологическая диагностика туберкулеза в современных условиях // Архив патологии. 2015. № 3. С. 3–9.
7. Чумаков Ф. М., Деврюгина О. В. ЛОР-органы и туберкулез. М.: Медицина, 2007. 159 с.
8. Толстых А. С. Туберкулез ЛОРорганов: актуальные вопросы организации диагностики и лечения // Туберкулез и болезни легких. 2015. № 6. С. 156–157.
9. Бекмухамбетова Н. В., Иванова О. Г., Мордык А. В., Багишева Н. В. Некоторые особенности клинического течения туберкулеза органов дыхания и сопутствующей соматической патологии // Омский научный вестник. 2014. № 2 (134). С. 8–10.
10. Бабияк В. И., Накатис Я. А. Клиническая оториноларингология: руководство для врачей. СПб: Гиппократ, 2005. 800 с.
11. Кабанец Н. Н., Филинюк О. В., Ахмедова Ю. Н. Сочетанный туберкулез гортани и легких // Туберкулез и болезни легких. 2015. № 7. С. 60–61.
12. Гусейнов Г. К. Внелегочный туберкулез // Пробл. туберкулеза. 2009. № 1. С. 45–46.
13. Sá L. C., Meirelles R. C., Atherino C. C., Fernandes J. R., Ferraz F. R. Laryngo-pharyngeal tuberculosis // Braz. Jurn. Otorhinolaryngol. 2007. Vol. 73, N 6. P. 862–868.
14. El Ayoubi F., Chariba I., El Ayoubi A., Chariba S., Essakalli L. Primary tuberculosis of the larynx // Eur. Ann. Otorhinolaryngol. Head Neck Dis. 2014. Vol. 131, N 6. P. 361–364.
15. Benwill J. L., Sarria J. C. Laryngeal tuberculosis in the United States of America: a forgotten disease // Scandinavian journ. of infectious diseases. 2013. Vol. 46, N 4. P. 241–249.
16. Kozakiewicz J., Dec M., Gorczyca-Tarnowska J. The rare case of primary isolated tuberculosis in a 19 year-old patien // Otolaryngol. Pol. 2006. Vol. 60, N 4. P. 607–609.
17. Ramadan H. H., Tarazi A. E., Baroudy F. M. Laryngeal tuberculosis: presentation of 16 cases and review of the literature // Jurn. Otolaryngol. 1993. Vol. 22, N 1. P. 39–41.
18. Zhang S. J., Li D. Y., Liang J. P., Wen Z. H., Wang R. Primary tuberculosis of unilateral vocal cord: two case reports // Jurn. Otolaryngol. Head Neck Surg. 2013. Vol. 48, N 9. P. 771–772.
19. Cherkaoui A., Oudidi A., El Alami M. Laryngeal tuberculosis // Jurn. Otolaryngol. Head Neck Surg. 2010. Vol. 39, N 1. P. 35–38.
20. Степанова Ю. Е. Современные методы диагностики заболеваний гортани // Доктор. Ру. 2009. № 5 (49). С. 31–34.
21. Янов Ю. К., Степанова Ю. Е., Юрков А. Ю., Певцов Д. И., Шустова Т. И. Аутофлюоресцентная диагностика заболеваний гортани // Рос. оториноларингология. 2010. № 4. С. 95–99.

**Степанова** Юлия Евгеньевна – докт. мед. наук, руководитель отдела патофизиологии голоса и речи Санкт-Петербургского НИИ уха, горла, носа и речи. Россия, 190013, Санкт-Петербург, ул. Бронницкая, д. 9; тел. +7-812-316-41-17, e-mail: julia.stepanov@yandex.ru

**Корень** Елена Евгеньевна – врач-фониатр отдела патофизиологии голоса и речи Санкт-Петербургского НИИ уха, горла, носа и речи. Россия, 190013, Санкт-Петербург, ул. Бронницкая, д. 9; тел. +7-812-316-41-17, e-mail: gulesha@bk.ru

**Готовяхина** Татьяна Васильевна – н. с. отделения патофизиологии голоса и речи Санкт-Петербургского НИИ уха, горла, носа и речи. Россия, 190013, Санкт-Петербург, ул. Бронницкая; тел. +7-812-316-41-17, e-mail: gotovyakhina@rambler.ru

REFERENSES

1. Ftiziatriya. Natsional'nye klinicheskie rekomendatsii; pod red. P. K. Yablonskogo [Phthisiology. The national clinical recommendations. Under the editorship of P. K. Yablonskii]. M.: GEOTAR-Media; 2016. 240 p. (in Russian).
2. Byulleten' Vsemirnoi organizatsii zdravookhraneniya [Bulletin of the World Health Organization]. 2016; 94 (1): 709–784 (in Russian).
3. Otorinolaringologiya. Natsional'noe rukovodstvo; pod red. V. T. Pal'chuna [Otorhinolaryngology. The national guidelines. Under the editorship of V. T. Pal'chun]. M.: GEOTAR-Media, 2008: 811–817 (in Russian).
4. Yablonskii P. K., Vishnevskii B. I., Solov'eva N. S., Manicheva O. A., Dogonadze M. Z., Mel'nikova N. N., Zhuravlev V. Yu. Lekarstvennaya ustoichivost' Mycobacterium tuberculosis pri razlichnykh lokalizatsiyakh zabolevaniya [Drug resistance of Mycobacterium tuberculosis in various localizations of disease]. *Infektsiya i immunitet*. 2016; 6; 2: 133–140 (in Russian).
5. Tuberkulez. Osobennosti techeniya, vozmozhnosti farmakoterapii: Uchebnoe posobie dlya vrachei; Rekomendovano UMO (ot 01 iyulya 2008 g.) po meditsinskomu i farmatsevticheskomu obrazovaniyu meditsinskikh i farmatsevticheskikh vuzov Rossii [Tuberculousis. Specific features of treatment, possibilities of medicinal treatment: Manual for doctors. Recommended by Academic Methodological Association (July, 01, 2008.) for Medical and Pharmaceutical education of medical and pharmaceutic higher educational institutions of Russia]. SPb., 2009. 108 p. (in Russian).
6. Tsinzerling V. A., Svistunov V. V., Karev V. E., Semenov N. Yu. Morfologicheskaya diagnostika tuberkuleza v sovremennykh usloviyakh [Morphological diagnostics of tuberculosis in the present-day conditions]. *Arkhiv patologii*. 2015; 3: 3–9 (in Russian).
7. Chumakov F. M., Devryugina O. V. LOR-organy i tuberkulez [ENT-organs and tuberculosis]. M.: Meditsina, 2007. 159 p. (in Russian).
8. Tolstykh A. S. Tuberkulez LORorganov: aktual'nye voprosy organizatsii diagnostiki i lecheniya [Tuberculosis of ENT-organs: the important problems of diagnostics and treatment arrangement]. *Tuberkulez i bolezni legkikh*. 2015; 6: 156–157 (in Russian).
9. Bekmukhambetova N. V., Ivanova O. G., Mordyk A. V., Bagisheva N. V. Nekotorye osobennosti klinicheskogo techeniya tuberkuleza organov dykhaniya i soputstvuyushchei somaticheskoi patologii [Some specific features of the clinical course of respiratory organs tuberculosis and the concurrent somatic pathology]. *Omskii nauchnyi vestnik*. 2014; 2(134): 8–10 (in Russian).
10. Babiyak V. I., Nakatis Ya. A. Klinicheskaya otorinolaringologiya: Rukovodstvo dlya vrachei [Clinical otorhinolaryngology. Guidelines for doctors]. SPb: Gippokrat, 2005. 800 p. (in Russian).
11. Kabanets N. N., Filinyuk O. V., Akhmedova Yu. N. Sochetannyi tuberkulez gortani i legkikh [The combined tuberculosis of larynx and lungs]. *Tuberkulez i bolezni legkikh*. 2015; 7: 60–61 (in Russian).
12. Guseinov G. K. Vnelegochnyi tuberkulez [Extrapulmonary tuberculosis]. *Problemy tuberkuleza*. 2009; 1: 45–46 (in Russian).
13. Sá L. C., Meirelles R. C., Atherino C. C., Fernandes J. R., Ferraz F. R. Laryngo-pharyngeal tuberculosis. *Braz. Jurn. Otorhinolaryngol*. 2007; 73(6): 862–868.
14. El Ayoubi F., Chariba I., El Ayoubi A., Chariba S., Essakalli L. Primary tuberculosis of the larynx. *Eur. Ann. Otorhinolaryngol. Head Neck Dis*. 2014; 131(6): 361–364.
15. Benwill J.L., Sarria J.C. Laryngeal tuberculosis in the United States of America: a forgotten disease. *Scandinavian journal of infectious diseases*. 2013; 46(4): 241–249.
16. Kozakiewicz J., Dec M., Gorczyca-Tarnowska J. The rare case of primary isolated tuberculosis in a 19 year-old patien.*Otolaryngol. Pol*. 2006; 60(4): 607–609.
17. Ramadan H. H., Tarazi A. E., Baroudy F. M. Laryngeal tuberculosis: presentation of 16 cases and review of the literature. *Jurn. Otolaryngol*. 1993; 22(1): 39–41.
18. Zhang S. J., Li D. Y., Liang J. P., Wen Z. H., Wang R. Primary tuberculosis of unilateral vocal cord: two case reports. *Jurn. Otolaryngol. Head Neck Surg*. 2013; 48(9): 771–772.
19. Cherkaoui A., Oudidi A., El Alami M. Laryngeal tuberculosis. *Jurn. Otolaryngol. Head Neck Surg*. 2010; 39(1): 35–38.
20. Stepanova Yu. E. Sovremennye metody diagnostiki zabolevanij gortani. *Doktor. Ru*. 2009; 5(49): 31–34 (in Russian).
21. Yanov Yu. K., Stepanova Yu. E., Yurkov A. Yu., Pevcov D. I., Shustova T. I. Autoflyuorescentnaya diagnostika zabolevanij gortani [Autofluorescence diagnostics of larynx diseases]. *Rossiiskaya otorinolaringologiya*. 2010; 4: 95–99 (in Russian).

Yuliya Evgen'evna Stepanova – MD, Head of the Department of Pathologic Physiology of Voice and Speech of Federal State Budgetary Institution Saint Petersburg Research Institute of Ear, Throat, Nose and Speech/ Russia, 190013, Saint Petersburg, 9, Bronnitskaia str., tel.: +7 812 316 41 17, e-mail: julia.stepanov@yandex.ru.

Elena Evgen'evna Koren' – phoniatrist of the Department of Pathologic Physiology of Voice and Speech of Federal State Budgetary Institution Saint Petersburg Research Institute of Ear, Throat, Nose and Speech. Russia, 190013, Saint Petersburg, 9, Bronnitskaia str., tel.: +7 812 316 41 17, e-mail: gulesha@bk.ru

Tat'yana Vasil'evna Gotovyakhina – senior research associate of the Department of Pathologic Physiology of Voice and Speech of Federal State Budgetary Institution Saint Petersburg Research Institute of Ear, Throat, Nose and Speech. Russia, 190013, Saint Petersburg, 9, Bronnitskaia str., tel.: +7 812 316 41 17, e-mail: gotovyakhina@rambler.ru.

УДК 616.28-089.28/.29:621.395.92 doi: 10.18692/1810-4800-2017-2-82-87

# СЛУХОПРОТЕЗИРОВАНИЕ, ОРИЕНТИРОВАННОЕ НА ПОТРЕБНОСТИ ПАЦИЕНТА: ОСОБЕННОСТИ ПОДХОДА И РЕЗУЛЬТАТЫ

**Туфатулин Г. Ш., Артюшкин С. А.**

*ФГБУ ВПО «Северо-Западный государственный медицинский университет им. И. И. Мечникова» Минздрава России, 191015, Санкт-Петербург, Россия*

# PATIENT-ORIENTED HEARING AIDS: THE SPECIFIC FEATURES OF APPROACH AND THE RESULTS

**Tufatulin G. Sh., Artyushkin S. A.**

*Federal State Budgetary Institution Higher Vocational Education "North-Western State Medical University named after I. I. Mechnikov" of Ministry of Health of the Russian Federation, Saint Petersburg, Russia*

Выбор типа аппарата является одним из ключевых звеньев процесса слухопротезирования, от которого напрямую зависит эффективность коррекции. Авторами предложен метод выбора типа слухового аппарата, основанный на учете потребностей пациента, – опросник КВСА («Критерии выбора слухового аппарата»). В исследовании сравнивается эффективность слухопротезирования в случаях, когда тип аппарата выбран с учетом данных КВСА, и в случаях, когда коррекция производилась другим типом слухового аппарата. Если коррекция производится заушным слуховым аппаратом вместо предпочтительного для пациента внутриканального (ввиду противопоказаний), то это приводит к уменьшению времени эксплуатации, снижению общей удовлетворенности аппаратом и его внешним видом, увеличению числа повторных настроек. Подбор слухового аппарата с ресивером в ухе вместо желаемого внутриканального не приводит к уменьшению времени его эксплуатации. Таким образом, аппараты с ресивером в ухе являются альтернативой в случаях, когда имеются противопоказания к использованию внутриканальных слуховых аппаратов, без ущерба для эффективности слухопротезирования. Использование метода КВСА в сурдологической практике позволит повысить эффективность электроакустической коррекции и снизить количество отказов от использования слуховых аппаратов.

**Ключевые слова:** эффективность слухопротезирования, типы слуховых аппаратов.
**Библиография:** 4 источника.

Selection the type of hearing aid is one of the key elements of the hearing rehabilitation process, directly predetermining its efficacy. The authors suggest a method of selecting the type of hearing aid based on the patient's needs —HASC (hearing aid selection criteria) questionnaire. The study compares the efficacy of the hearing aid when the type of the device is selected based on HASC data and when the correction was made with another type of hearing aid. When behind-the-ear hearing aids are used instead of the completely-in-canal aids (due to contraindications), which is preferable for the patient, it results in the decrease of service life, overall satisfaction with the device and its appearance, the increase in the number of re-adjustments. Selection of receiver-in-canal hearing aid instead of the completely-in-canal does not reduce its life time. Therefore, the receiver-in-canal hearing aids are an option in cases where there are contraindications to the use of completely-in-canal hearing aids without compromising the effectiveness. The use of the HASC method in audiology practice will improve the efficacy of electroacoustic correction and reduce the number of refuses to use the hearing aids.

**Key words:** hearing aid efficacy; types of hearing aids.
**Bibliography:** 4 sources.

Электроакустическая коррекция слуха остается основным методом реабилитации пациентов с хронической сенсоневральной тугоухостью. В последние десятилетия происходят революционные изменения в технологиях слухопротезирования. Современные слуховые аппараты (СА) в большинстве случаев позволяют добиваться высоких аудиологических результатов. Однако эффективность коррекции определяется не только социально-адекватной разборчивостью речи, но и мотивированностью пациента постоянно использовать СА [1]. На этот критерий оказывают влияние такие факторы, как возраст пациента, его социальный статус, род занятий, психологические особенности личности и ожидания от аппарата, которые должны учитываться при выборе типа и модели СА наравне с аудиометрическими данными [2].

**Цель исследования.** Разработать метод выбора типа СА, основанный на потребностях и ожиданиях пациента, оценить влияние его использования на результат электроакустической коррекции.

**Пациенты и методы исследования.** В исследование было включено 100 пациентов (44 мужчины, 56 женщин) в возрасте от 45 до 59 лет с двусторонней хронической сенсоневральной тугоухостью 2–3-й степени, длящейся более 2 лет. Пациенты имели схожий, пологонисходящий рельеф аудиограмм (разница между соседними частотами не более 15 дБ) с межушной разницей по частотам 500 Гц, 1, 2, 4 кГц не более 15 дБ. Рассматривались случаи монаурального слухопротезирования лучше слышащего уха у пациентов, не имеющих опыта использования СА.

Для электроакустической коррекции использовались следующие типы СА:

– заушный слуховой аппарат (BTE) средней мощности двух вариантов акустического сопряжения:

– BTE + стандартный звуководный рожок (HE 10 680) + звуковод № 12 (диаметр 2,16 мм) + закрытый индивидуальный ушной вкладыш – далее BTE;

– BTE + звуковод № 19 (диаметр 1,0 мм) + закрытый индивидуальный ушной вкладыш – далее BTEslim;

– заушный СА с ресивером в ухе (RIC, ресивер средней мощности, индивидуальный корпус ресивера);

– внутриканальный СА (CIC, ресивер средней мощности, индивидуальный корпус).

Все СА были изготовлены одним производителем и имели идентичные технические характеристики. Для расчета целевого усиления использовалась формула NAL/NL2. Пациенты были разделены на четыре равные группы (по 25 человек) в зависимости от выбранного типа СА: BTE, BTEslim, RIC или CIC.

Перед слухопротезированием определялись предпочтения пациентов, связанные с «неакустическими» характеристиками СА. С этой целью нами был разработан опросник «Критерии выбора слухового аппарата» (КВСА), состоящий из девяти вопросов, охватывающих следующие аспекты:

– косметическая составляющая (незаметность СА в ухе);

– удобство в уходе и эксплуатации;

– экономичность использования (цена СА, необходимость частой смены элементов питания и комплектующих);

– наличие регуляторов на корпусе аппарата;

– риск потери СА;

– срок службы аппарата.

Пациенту предлагалось выбрать один ответ из 2–3 вариантов. По сумме баллов потребности пациента можно было отнести к одной из трех категорий.

1. Пациенты, для которых приоритетными являются удобство при использовании и уходе за аппаратом, экономичность, перспективы длительного использования аппарата, возможность его перенастройки в случае ухудшения слуха. Такие факторы, как косметичность аппарата и его незаметность для окружающих не являются приоритетными для данной группы пациентов. СА выбора являются BTE.

2. Пациенты, для которых внешний вид аппарата и его незаметность для окружающих играют важную роль, но при этом они не готовы жертвовать удобством при применении и уходе за ним, желают, чтобы аппарат был достаточно экономичным в эксплуатации, рассматривают перспективы его длительного использования. Этим пациентам подойдут (при соответствующей аудиограмме) BTEslim, RIC, а также внутриушные аппараты.

3. Пациенты, для которых внешний вид аппарата и его незаметность для окружающих являются принципиально важными критериями. При этом они готовы пожертвовать такими факторами, как экономичность, удобство при использовании и уходе, срок службы аппарата, достаточный резерв для дальнейшей настройки. У таких пациентов аппаратами выбора при наличии соответствующих аудиологических показаний являются CIC.

В 89 случаях электроакустическая коррекция была произведена в соответствии с протребностями пациента по данным КВСА. В 11 случаях слухопротезирование было произведено типами аппаратов, не соответствующими пожеланиям пациентов по результатам КВСА. Это диктовалось следующими причинами:

– в группе BTE у 2 пациентов данные КВСА свидетельствовали о преимуществе для них СА типа CIC, однако ввиду малых размеров наружного слухового прохода в обоих случаях изготовление таких аппаратов не представлялось возможным;

– в группе BTEslim у 3 пациентов по данным КВСА желаемым типом СА был CIC: в 1 случае другой тип был выбран из-за малых размеров наружного слухового прохода, во 2-м – ввиду постоянной работы пациента в условиях повышенной влажности воздуха, в 3-м – из-за повышенной секреции ушной серы;

– в группе RIC было 6 пациентов, для которых предпочтительным типом аппарата по данным КВСА был CIC; в 3 случаях RIC был выбран из-за малых размеров наружного слухового прохода: в 1 – из-за прямого его строения (риск выпадения CIC), в 2 случаях – из-за высокой подвижности передней стенки хрящевого отдела наружного слухового прохода во время жевания (риск смещения, акустической обратной связи, дискомфорта при использовании CIC);

– в группе CIC все пациенты были протезированы в соответствии с данными КВСА.

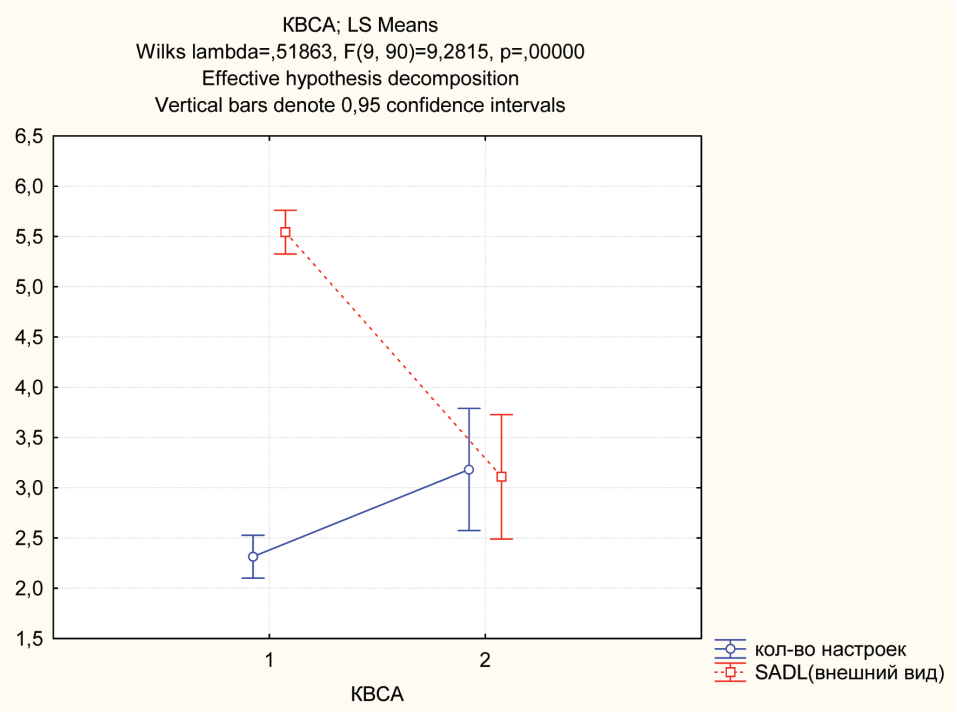


**Рис. 1.** Влияние несоответствия выбранного типа СА данным КВСА при однофакторном дисперсионном анализе всей выборки. Здесь и далее: 1 – пациенты, протезированные в соответствии с КВСА; 2 – пациенты, протезированные аппаратами, тип которых не соответствовал данным КВСА.

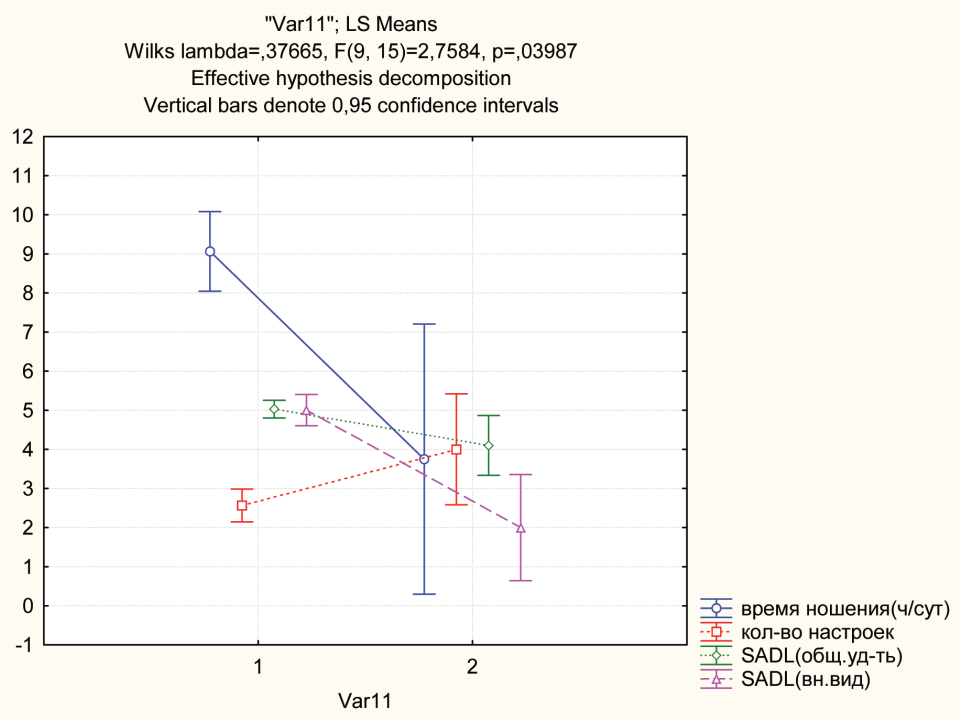


**Рис. 2.** Влияние несоответствия выбранного типа СА данным КВСА при однофакторном дисперсионном анализе группы ВТЕ.

Дизайн исследования предполагал сравнение отдельных неакустических критериев эффективности слухопротезирования пациентов, у которых выбор типа СА производился на основании данных КВСА (89 человек), с результатами пациентов, у которых тип СА не соответствовал данным КВСА (11 человек). В исследовании учитывались следующие критерии: среднее время использования СА в сутки (регистрировалось с помощью функции, встроенной в каждый аппарат), количество повторных настроек, данные опросника SADLrus (разделы «общая удовлетворенность»,

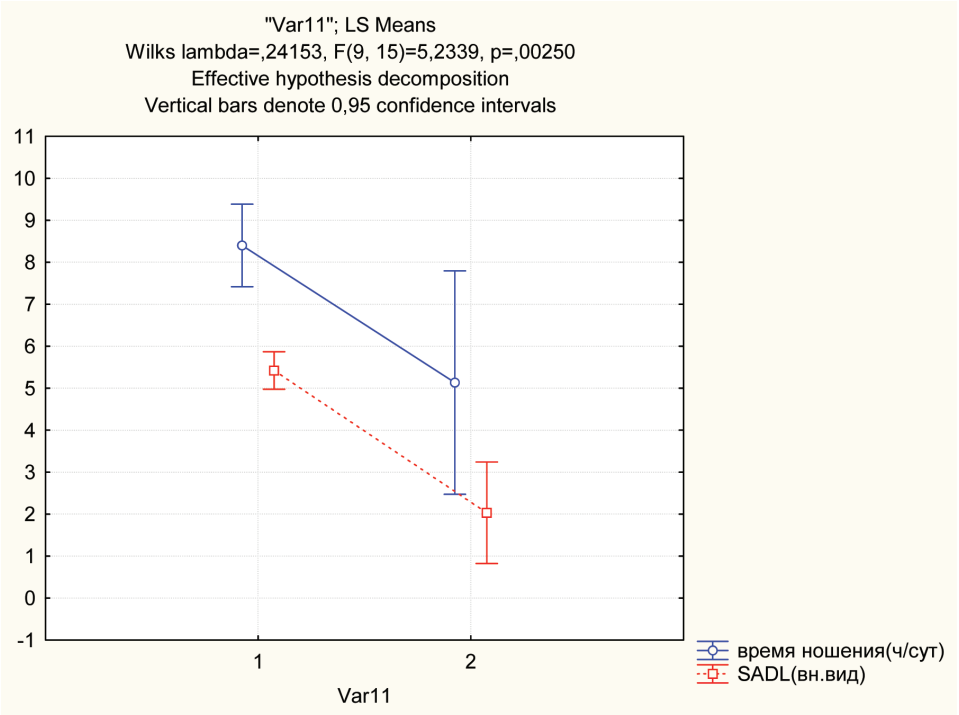


**Рис. 3.** Влияние несоответствия выбранного типа СА данным КВСА при однофакторном дисперсионном анализе группы BTEslim.

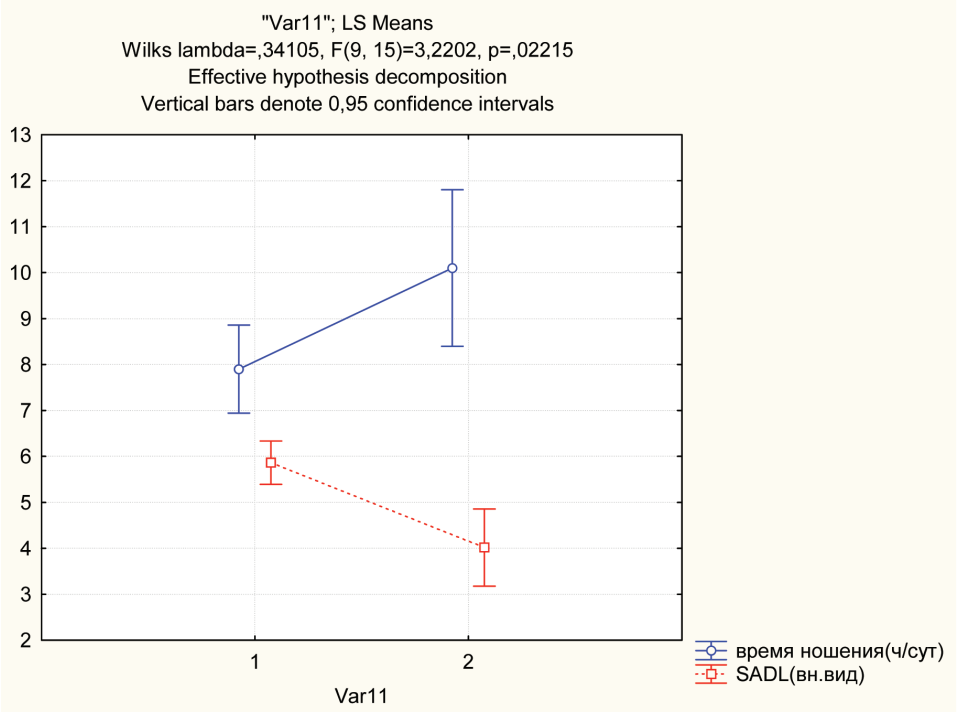


**Рис. 4.** Влияние несоответствия выбранного типа СА данным КВСА при однофакторном дисперсионном анализе группы RIC.

«внешний вид», «обслуживание и цена», «отрицательные моменты»). Результаты регистрировались через 3 месяца после первичного подбора СА. С помощью однофакторного дисперсионного анализа (ANOVA) определялось влияние несоответствия выбранного типа аппарата данным КВСА на результаты слухопротезирования.

**Результаты исследования.** При анализе всей выборки (100 пациентов) выявлено, что в случаях несоответствия типа аппарата данным КВСА достоверно увеличивается количество повторных настроек, при этом средний балл в разделе «внешний вид» опросника SADLrus у таких пациентов существенно ниже ($p < 0{,}01$) (рис. 1).

При анализе ANOVA в группе BTE были доказаны достоверное ($p < 0,05$) снижение времени использования СА, степени общей удовлетворенности и удовлетворенности внешним видом аппарата (SADLrus), а также увеличение количества повторных настроек при несоответствии выбранного типа данным КВСА (рис. 2).

При анализе данных пациентов группы BTEslim показано достоверное ($p < 0,05$) снижение времени использования СА и показателя «внешний вид» SADLrus в случае диссонанса с результатами КВСА (рис. 3).

Анализ данных группы RIC не выявил снижения времени использования СА у пациентов, которые не были протезированы предпочтительными для них аппаратами CIC, а напротив, показал его увеличение ($p < 0,05$). Балл по разделу «внешний вид» SADLrus у таких пациентов был ниже (рис. 4).

У пациентов, протезированных в соответствии с КВСА, и пациентов, протезированных аппаратами, тип которых не соответствовал данным КВСА, разницы в значениях показателей по разделам «обслуживание и цена», «отрицательные моменты» опросника SADLrus методом ANOVA выявлено не было.

Ввиду отсутствия случаев несоответствия результатам КВСА в группе CIC однофакторный дисперсионный анализ не проводился.

**Обсуждение результатов.** Несоответствие типа аппарата ожиданиям пациента в группе BTE приводило к увеличению количества повторных настроек в среднем на 60%, снижению результата в разделе «общая удовлетворенность» SADLrus на 18%. В этой ситуации наибольшее влияние оказывает именно внешний вид аппарата. Баллы в этой категории опросника SADLrus у пациентов с несоответствием типа СА ожидаемому в группах BTE и BTEslim ниже на 61,5%. Наиболее важным нам представляется снижение времени использования аппарата в этих группах – в среднем на 48,6% – по сравнению с пациентами, протезированными в соответствии с рекомендациями КВСА. Это – риск полного отказа от использования СА.

Пациенты, которым вместо CIC был подобран RIC, не демонстрировали снижения времени использования устройства (напротив, выявлено его увеличение на 25%), общей удовлетворенности и увеличения количества настроек, выявлено лишь уменьшение количества баллов в разделе «внешний вид» SADL на 32,2%, что почти в два раза меньше, чем в предыдущих группах.

Несомненно, что одним из важных индикаторов эффективности слухопротезирования является время фактического использования СА [3]. Принимая это во внимание, можно заключить, что несоответствие выбранного типа аппарата пожеланиям пациента приводит к снижению результатов коррекции в случаях BTE и BTEslim. При выборе RIC этого нежелательного явления нет. Неудовлетворенность внешним видом аппарата RIC при этом не отражается на времени эксплуатации и, как мы предполагаем, нивелируется в процессе адаптации.

Таким образом, RIC являются разумной альтернативой для пациентов, которые, опираясь на свои цели и ожидания, желают получить CIC, но изготовление такого аппарата по разным причинам невозможно. К тому же аппараты RIC разрешают дилемму при выборе между мощностью BTE и косметичностью CIC для пациентов с высокими степенями снижения слуха [4].

## Выводы

Обоснованность применения комплексного подхода к выбору типа слухового аппарата с учетом аудиологических данных и опросника «Критерии выбора слухового аппарата» заключается в увеличении времени использования и субъективного принятия аппарата.

В случаях, когда слухопротезирование внутриканальными аппаратами противопоказано, аппараты с ресивером в ухе являются оптимальной альтернативой и не влекут за собой снижения эффективности коррекции, в то время как выбор в пользу классических заушных моделей может привести к снижению времени эксплуатации аппарата и неудовлетворенности пациента результатом коррекции.

ЛИТЕРАТУРА

1. Gygi B., Hall D. A. Background sounds and hearing-aid users: A scoping review // International Journ. of Audiology. 2016. Vol. 55. P. 1–10.
2. Bentler R. A., Niebuhour D. P., Getta J. P., Anderson C. V. Longitudinal study of hearing aid effectiveness II: Subjective measures // Journ. of Speech Language and Hearing Research. 1993. Vol. 36. P. 820–831.
3. Spitzer J. B. Factors predictive of patient satisfaction with hearing aids // Hearing Journ. 1998. Vol. 51, N 3. P. 31, 34–36, 38, 42.
4. Hoen M., Fabry D. Hearing aids with external receivers: can they offer power and cosmetics? // Hearing Journ. 2007. Vol. 60, N 1. P. 28–34.

**Туфатулин** Газиз Шарифович – аспирант кафедры оториноларингологии Северо-Западного ГМУ им. И. И. Мечникова. Россия, 191015, Санкт-Петербург, ул. Кирочная, д. 41; e-mail: gaziz1989@mail.ru

**Артюшкин** Сергей Анатольевич – докт. мед. наук, профессор, зав. каф. оториноларингологии СЗГМУ им. И. И. Мечникова. Россия, 191015, Санкт-Петербург, ул. Кирочная, д. 41; тел. 8-812-322-13-02, e-mail: hospital@pokrov.spb.ru

REFERENCES

1. Gygi B., Hall D. A. Background sounds and hearing-aid users: A scoping review. International Journal of Audiology. 2016; 55: 1–10.
2. Bentler R. A., Niebuhour D. P., Getta J. P., Anderson C. V. Longitudinal study of hearing aid effectiveness II: Subjective measures. Joural of Speech Language and Hearing Research. 1993; 36: 820–831.
3. Spitzer J. B. Factors predictive of patient satisfaction with hearing aids. Hearing Journal. 1998; 51(3): 31, 34–36, 38, 42.
4. Hoen M., Fabry D. Hearing aids with external receivers: can they offer power and cosmetics? Hearing Journal. 2007; 60(1): 28–34.

Gaziz Sharifovich Tufatulin – post-graduate student of the Chair of Otorhinolaryngology of North-Western State Medical University named after I. I. Mechnikov. Russia, 191015, Saint Petersburg, 41, Kirochnaia str., e-mail: gaziz1989@mail.ru.

Sergei Anatol'evich Artyushkin – MD, Professor, Head of the Chair of Otorhinolaryngology of North-Western State Medical University named after I. I. Mechnikov. Russia, 191015, Saint Petersburg, 41, Kirochnaia str., tel.:8-812-322-13-02, e-mail: hospital@pokrov.spb.ru

УДК 616.22-006.52-031.81-036.65-053.2-089:615.832.97 doi: 10.18692/1810-4800-2017-2-88-90

# СОВРЕМЕННЫЙ ПОДХОД К ЛЕЧЕНИЮ РЕЦИДИВИРУЮЩЕГО ЮВЕНИЛЬНОГО ПАПИЛЛОМАТОЗА ГОРТАНИ

**Усманова С. Ш., Абдуллаева Н. Н.**

*ГУ « Ташкентская медицинская академия», 100109, г. Ташкент, Республика Узбекистан (Зав. каф. ЛОР-болезней с курсом стоматологии – докт. мед. наук, доцент У. С. Хасанов)*

# THE PRESENT-DAY APPROACH TO THE TREATMENT OF RECURRENT JUVENILE LARYNGEAL PAPILLOMATOSIS

**Usmanova S. Sh., Abdullaeva N. N.**

*State Institution Tashkent Medical Academy, Tashkent, the Republic of Uzbekistan*

В ЛОР-клинике ТМА в 2015–2016 гг. проведено лечение 40 детей в возрасте от 1 года до 16 лет, страдающих ювенильным рецидивирующим папилломатозом гортани. Всем больным проведены клиническое, эндоскопическое, лабораторное, иммунологическое и вирусологическое обследования. Современный подход к комплексному лечению включал хирургическое вмешательство и консервативную терапию. Удаление папиллом гортани проводили при помощи криометода с использованием микрощипцов под контролем эндоскопа. В комплексе лечения использовали в интраоперационном периоде эндоларингеальное введение проспидина, в послеоперационном периоде – интерферон, а в качестве местной терапии применяли ингаляции раствором чистотела, проспидином и интерфероном. Длительность терапии составляла больше 2 месяцев. Достигнуто значительное удлинение межрецидивных промежутков (более чем в 2 раза) и уменьшение распространенности папилломатозных очагов.

**Ключевые слова:** ювенильный рецидивирующий папилломатоз гортани, криохирургия, консервативная терапия.

**Библиография:** 8 источников.

40 children aged 1 through 16 years, suffering with juvenile recurrent laryngeal papillomatosis were treated in ENT Clinic of TMA in 2015–2016. All the patients underwent clinical, endoscopic, laboratory, immunological and virological examinations. The present-day approach to the complex treatment included surgical interference and conservative therapy. Larynx papillomas excision was performed by means of cryosurgery using microforceps under endoscopic control. The complex treatment included endolaryngeal injection of prospidin in the interoperational period and interferon – in the postoperational period, and celandine solution, prospidin and interferon inhalation as local therapy. The therapy duration exceeded two months. A substantial extension of interrecurrent periods (more than twofold) and the decrease of prevalence of papillomatosis foci have been achieved.

**Key words:** juvenile recurrent laryngeal papillomatosis, cryosurgery, conservative therapy.

**Bibliography:** 8 sources.

Папилломатоз гортани (ПГ) является одним из наиболее распространенных опухолевых заболеваний верхних отделов дыхательных путей, встречающихся как у детей, так и у взрослых [1–7]. Папилломы составляют 3,5% всех доброкачественных новообразований ЛОРорганов [1–3, 7]. Актуальность проблемы ПГ вне зависимости от уровня поражения, обусловлена частым рецидивированием, бурным ростом и склонностью к малигнизации [1–3, 4, 6]. По данным различных авторов, частота ПГ колебляется от 20 до 45% всех доброкачественных опухолей этой локализации [1–4, 6–8]. Выделяют две разные группы папилломатоза гортани:

– ювенильный;

– папилломатоз взрослых.

Ювенильный ПГ, или папилломатоз детей и подростков, проявляется, по данным различных авторов, у детей младше 14–18 лет. Папилломатоз взрослых развивается в возрастных группах старше 14–18 лет или в возрасте 21 года [1–4, 6–8]. Ювенильный папилломатоз гортани несколько чаще поражает мальчиков, среди взрослых также преимущественно заболевают мужчины [1–3, 5–7].

**Пациенты и методы исследования.** Основную группу больных для оказания высококвалифицированной помощи в III клинике ТМА составили дети с ЮПГ. В 2015–2016 гг. проведено лечение 40 детей в возрасте от 1 года до 16 лет, страдающих ювенильным рецидивирующим папилломатозом гортани (ЮРПГ). Дети поступали в клинику из разных областей Республики Узбекистан, многие из них – в состоянии стеноза гортани II–III степени (по классификации проф. В. Ф. Ундрица). Детей, заболевших в раннем дет-

ском периоде от 1 года до 5 лет, было 24 (60%), от 6 до 11 лет – 14 (35%), в подростковом возрасте от 12 до 16 лет папилломатоз гортани отмечался у 2 (5%) детей. Из 40 пациентов мальчиков было 27 (67,5%), а девочек 13 (32,5%).

В качестве современного подхода противорецидивного лечения ЮРПГ нами применялась следующая схема:

1) удаление папиллом гортани криометодом с использованием микрощипцов под контролем эндоскопа;

2) в интраоперационном периоде эндоларингеальное введение проспидина;

3) в послеоперационном периоде интерферон;

4) ингаляции раствором чистотела, проспидином и интерфероном.

Криохирургия – метод локального замораживания – может быть применена в любом возрасте, при любой степени обструкции голосовой щели, что позволяет отказаться от проведения трахеостомии. Хирургическое удаление папиллом в большинстве случаев проводилось по экстренным показаниям: 14 (35%) первичных больных поступали в клинику в состоянии стеноза 2-й степени, 8 (20%) – с клиникой стеноза 3-й степени.

В нашей клинике производится удаление не только папиллом гортани, но и различных новообразований гортани. Удаление папиллом гортани составляет 86%. Хотя даже после самого тщательного удаления папилломы в большинстве случаев болезнь рецидивирует с различной частотой – от ежемесячного рецидива до года. В связи с этим проводили противорецидивную терапию. Общепринятым методом противорецидивного лечения ЮРПГ является иммуномодулирующая терапия, в основном с применением интерферонов и модуляторов продукции интерферона. Однако, по нашим наблюдениям, у пациентов с признаками присутствия вирусной инфекции на тканевом и клеточном уровнях целесообразно использовать в комбинированной терапии проспидин. Проспидин является противоопухолевым, алкилирующим средством, оказывает антипролиферативное и противовоспалительное действие. Учитывая ограниченный характер патологического процесса и отсутствие токсического эффекта проспидина при местном его применении, эффективным является применение проспидина в виде ингаляций.

**Результаты и обсуждение.** Препараты интерферона при данной патологии являются препаратом выбора, так как интерферон дает положительный результат в 75–80% случаев. В 2015–2016 гг. наблюдаемые нами пациенты получали интерферон внутримышечно в дозе 100 тыс. МЕ/кг массы тела и в качестве местной терапии ингаляторно. Проспидин детям назначали из расчета 3 мг препарата на 1 кг массы тела, затем, в зависимости от массы тела ребенка, назначали по 40–120 мг 1 раз в день 5 дней в неделю. Всего 25–30 инъекций. Суммарная доза на курс лечения составляла от 1200 до 3500 мг, целесообразно проводить ингаляции проспидином ежедневно по 10 мин (на каждые 100–200 мг препарата), всего 15 процедур. Длительность лечения составляла 2 месяца. Побочных реакций во время терапии не было. Так как вышеуказанная схема лечения является дорогостоящей, не все пациенты лечились по этой схеме. Из 40 пациентов 32 (80%) получали указанный курс лечения, 30 из них после проведения лечения находятся в клинико-эндоскопической ремиссии в течение 1 года. У остальных пациентов, которые не смогли продолжить лечения, наблюдались повторные рецидивы.

Оценка результатов лечения больных ЮРПГ имеет определенные трудности, так как эта болезнь связана с персистенцией вируса в организме и иммунным статусом больного. У 75% больных мы достигли хороших результатов: ремиссии наблюдались от 1 года и более.

**Выводы**

В связи с вышеизложенными данными наиболее оптимальным является применение комбинированного лечения рецидивирующих папиллом гортани с использованием не только средств, способствующих разрушению опухоли, но и противовирусных, антипролиферативных и иммуномодулирующих средств.

В результате проводимой терапии межрецидивный период увеличился до 1 года и более.

ЛИТЕРАТУРА

1. Tasca R. A., Clarke R. W. Recurrent respiratory papillomatosis // Arh. Dis. Child. 2006 Vol. 91. P. 689–691.
2. Плужников М. С., Рябова М. А., Карпищенко С. А., Катинас Е. Б. Местное применение проспидина в комплексном лечении рецидивирующего папилломатоза гортани // Рос. оториноларингология. 2004. № 5. С. 145–147.
3. Антонив В. Ф., Мицконас А., Антонив Т. В., Матела И. И. Папилломатоз гортани. Роль вируса папилломы человека, перспективы диагностики и лечения // Вестн. оториноларингологии. 2004. № 3. С. 23–26.
4. Ашуров З. М., Зенгер В. Г. Респираторный папилломатоз у детей. М.: Медиа Сфера, 2004. 192 с.
5. Шабалдина Е. В., Павленко С. А., Шабалдин А. В. Ювенильный респираторный папилломатоз гортани // Медицина в Кузбассе. 2006. № 3. С. 32–34.

6. Katsenos S., Becker H. D. Recurrent respiratory papillomatosis: arare chronic disease, difficult to treat, with potential to lung cancer transformation: apropos of two cases and a brief literature review // Case Rep. Oncol. 2011. Vol. 4, N 1. P. 162–171.
7. Плужников М. С., Рябова М. А., Карпищенко С. А. Современный подход к комбинированному лечению рецидивирующего респираторного папилломатоза // Вестн. оториноларингологии. 2008. № 4. С. 29–37.
8. Солдатский Ю. Л., Онуфриева Е. К., Стрыгина Ю. В., Погосова И. Е. Рецидивирующий респираторный папилломатоз: современное состояние проблемы // Рос. оториноларингология. 2009. № 4. С. 455–458.

**Усманова** Севара Шухратжановна – магистр каф. ЛОР-болезней с курсом стоматологии Ташкентской медицинской академии. Республика Узбекистан, 100109, Ташкент, ул. Фарабий, д. 2; тел: +998-977-053-607, e-mail: medicsevdil@mail.ru

**Абдуллаева** Нигора Нусратовна – докт. мед. наук, доцент каф. оториноларингологии с курсом стоматологии Ташкентской медицинской академии. Республика Узбекистан, 100109, Ташкент, ул. Фарабий, д. 2; тел. +998-935-803-716, e-mail: nigoralor-hns@mail.ru

REFERENCES

1. Tasca R. A., Clarke R. W. Recurrent respiratory papillomatosis. Arh Dis Child. 2006; 91: 689–691.
2. Pluzhnikov M. S., Ryabova M. A., Karpishchenko S. A., Katinas E. B. Mestnoe primenenie prospidina v kompleksnom lechenii retsidiviruyushchego papillomatoza gortani [Topical application of prospidin in the complex treatment of recurrent laryngeal papillomatosis]. *Rossiiskaya otorinolaringologiya*. 2004; 5: 145–147 (in Russian).
3. Antoniv V. F., Mitskonas A., Antoniv T. V., Matela I. I. Papillomatoz gortani. Rol' virusa papillomy cheloveka, perspektivy diagnostiki i lecheniya [Laryngeal papillomatosis. The role of the human papilloma virus, the prospects of diagnostics and treatment]. *Vestnik otorinolaringologii*. 2004; 3: 23–26 (in Russian).
4. Ashurov Z. M., Zenger V. G. Respiratornyi papillomatoz u detei [Respiratory papillomatosis in children]. M.: Media Sfera. 2004. 192 p. (in Russian).
5. Shabaldina E. V., Pavlenko S. A., Shabaldin A. V. Yuvenil'nyi respiratornyi papillomatoz gortani [Juvenile respiratory larynx papillomatosis]. *Meditsina v Kuzbasse*. 2006; 3: 32–34 (in Russian).
6. Katsenos S., Becker H. D. Recurrent respiratory papillomatosis: arare chronic disease, difficult to treat, with potential to lung cancer transformation: apropos of two cases and a brief literature review. *Case Rep Oncol*. 2011; 4(1): 162–171.
7. Pluzhnikov M. S., Ryabova M. A., Karpishchenko S. A., Sovremennyi k kombinirovannomu lecheniyu retsidiviruyushchego respiratornogo papillomatoza [The present-day approach to the conbined therapy of recurrent respiratory papillomatosis]. *Vestnik otorinolaringologii*. 2008; 4: 29–37 (in Russian).
8. Soldatskii Yu. L., Onufrieva E. K., Strygina Yu. V., Pogosova I. E. Retsidiviruyushchii respiratornyi papillomatoz: sovremennoe sostoyanie problemy [Recurrent respiratory papillomatosis: the present-day state of the problem]. *Rossiiskaya otorinolaringologiya*. 2009; 4: 455–458 (in Russian).

Sevara Shukhratzhanovna Usmanova – master of the Chair of ENT Diseases with the Course of Dentistry of Tashkent Medical Academy. The Republic of Uzbekistan, 100109, Tashkent, 2, Farabii str., tel. +998-977-053-607, e-mail: medicsevdil@mail.ru

Nigora Nusratovna Abdullaeva – MD, Associate Professor of the Chair of ENT Diseases with the Course of Dentistry of Tashkent Medical Academy. The Republic of Uzbekistan, 100109, Tashkent, 2, Farabii str., tel. +998-935-803-716, e-mail: nigoralor-hns@mail.ru

УДК 616.211-008.4:613.84 doi: 10.18692/1810-4800-2017-2-91-97

# НОСОВОЕ ДЫХАНИЕ ПРИ КУРЕНИИ

**Федосеева О. В., Шиленкова В. В.**

*ФГБОУ ВО «Ярославский государственный медицинский университет» Минздрава России, 150000, г. Ярославль, Россия*
*(Ректор – проф. А. В. Павлов)*

# NASAL BREATHING DURING SMOKING

**Fedoseeva O. V., Shilenkova V. V.**

*Federal State Budgetary Educational Institution of Higher Education Yaroslavl State Medical University of the Ministry of Healthcare of the Russian Federation, Yaroslavl, Russia*

Известно, что носовой цикл (НЦ) наряду с мукоцилиарным транспортом (МЦТ) играет важную роль в защите и восстановлении мерцательного эпителия от воздействия различных триггеров, в том числе табачного дыма. Целью данной работы являлось изучение НЦ при курении. Задачи исследования заключались в проведении суточной регистрации НЦ у активных и пассивных курильщиков, определении времени МЦТ до и после вдыхания табачного дыма, сравнении результатов с данными, полученными у здоровых добровольцев, и корреляции показателей НЦ и МЦТ у курящих и некурящих лиц.

Пациенты и методы. Проведен суточный мониторинг колебаний носового воздушного потока с использованием ринофлоуметра «Риноцикл» у 40 курящих и 40 здоровых взрослых, в возрасте 18–90 лет. В ходе исследования были получены прогностические зависимости изменения показателей НЦ и МЦТ.

Результаты. Во время дневной активности у большинства некурящих добровольцев преобладали нерегулярные колебания носового потока (77,5% случаев). Во время ночного сна у 42,5% некурящих добровольцев НЦ носил характер классического. У курящих лиц в 92,5% случаев регистрировались нерегулярные флюктуации воздушного потока. Классический НЦ в дневное время не был зарегистрирован ни у одного из курящих добровольцев. При активном и пассивном курении существенные изменения относительного объемного потока (ООП) наблюдались у мужчин с 25 лет, у женщин – с 30 лет, что соответствовало в среднем стажу курения 10 лет.

Выводы. У большинства взрослых, систематически подвергавшихся активному и пассивному курению, регистрируется схожая картина флюктуаций носового воздушного потока. Вдыхание табачного дыма достоверно снижает ООП, сокращает длительность текущей флюктуации и приводит к появлению ациклических участков НЦ.

**Ключевые слова:** носовой цикл, ринофлоуметрия.
**Библиография:** 8 источников.

It is known that the nasal cycle (NC) alongside with the mucociliary transport (MCT) plays an important role in the protection and restoration of the ciliated epithelium from exposure of various triggers including tobacco smoke. The objective of this work was to study the NC during smoking. The objectives of the study were to conduct daily registration of NC in active and passive smokers, determining MCT time before and after tobacco smoke inhalation, comparison of the results with those of healthy volunteers and correlation of the recorded NC and MCT indices of smokers and non-smokers. Patients and methods. Daily nasal cycle monitoring was performed using rhinoflowmeter “Rhinocycle” in 40 smokers and 40 healthy adults aged 18–90 years. In the course of the study the changes of NC and MCT parameters were obtained. Results. During the daily activity irregular nasal flow fluctuations predominated (77.5%) in most non-smokers. During night sleep NC had the classic nature in 42.5% of non-smokers. In 92.5% of cases smokers had irregular airflow fluctuations. The classic NC during day time was not recorded in any of the smokers. In active and passive smokers the relative volumetric flow (RVF) significantly changes from the age of 25 years in men and 30 years in women, which corresponds to the average smoking history of 10 years. Conclusions. In most active and passive smokers the similar pattern of nasal airflow fluctuations was registered. Smoking reliably reduces RVF, decreasing the current fluctuation duration and resulting in the occurrence of acyclic NC intervals.

**Key words:** nasal cycle; rhinoflowmetry.
**Bibliography:** 8 sources.

Носовой цикл (НЦ) является физиологическим процессом и характеризуется поочередным кровенаполнением кавернозных сплетений слизистой оболочки правой и левой половин полости носа, создающим периодические флюктуации воздушного потока [1]. Известно, что данный процесс создает условия для защиты мерцательного эпителия от микротравм и воздействия различных триггеров [2, 3]. Наряду с НЦ протективная функция обеспечивается работой мукоцилиарного транспорта (МЦТ), который осуществляется биением ресничек клеток эпителия

слизистой оболочки полости носа по направлению к его преддверию и носоглотке [2, 4]. Данные защитные механизмы угнетаются в условиях регулярного воздействия токсических веществ, в том числе и при вдыхании табачного дыма [5, 6]. Любые нарушения слаженного механизма работы кавернозных сплетений и мерцательного эпителия создают предпосылки для развития назальной патологии, которая может привести к дисфункции всех органов и систем [2].

В зависимости от характера и периодичности колебаний воздушного потока выделяют два вида НЦ: классический и неклассический.

Первый, классический, отличается строго перемежающимся изменением сопротивления слизистой оболочки правой и левой половин носа аэродинамической струе и одинаковой продолжительностью флюктуаций воздушного потока. Среди неклассических разновидностей НЦ выделяют двусторонний флюктуирующий НЦ, частично совпадающий, частично флюктуирующий НЦ и односторонний флюктуирующий НЦ. Первый вариант характеризуется наличием флюктуаций воздушного потока в обеих половинах носа, однако их амплитуда и длительность различны. Второй вариант отличается участками совпадения показателей для правой и левой половин носа в графике изменений воздушного потока. При третьем варианте флюктуации аэродинамической струи происходят только в одной половине носа [7].

В литературе приводится немало публикаций, посвященных влиянию курения на организм человека, однако среди них не встречаются работы, касающиеся наблюдений НЦ при вдыхании табачного дыма, а также их корреляции с изменениями МЦТ в данных условиях.

**Цель исследования.** Изучение изменений носового дыхания у взрослых при курении.

Для достижения поставленной цели были определены следующие задачи:

1) провести суточную регистрацию НЦ и МЦТ у здоровых добровольцев;

2) изучить НЦ и МЦТ у относительно здоровых лиц при активном и пассивном курении;

3) провести корреляцию полученных характеристик НЦ и МЦТ у здоровых и курящих взрослых.

**Клинические наблюдения и методы исследования.** При помощи ринофлоуметра «Риноцикл» проведен суточный мониторинг носового дыхания у 80 относительно здоровых взрослых. Все испытуемые были разделены на две группы. В первую группу вошли лица, систематически вдыхающие табачный дым: 20 мужчин в возрасте 18–89 лет (средний возраст – 52,8±2,9 года) и 20 женщин в возрасте 21–90 лет (средний возраст – 51,7±3,2 года). При этом активному курению были подвержены 10 мужчин и 10 женщин, пассивному – также 10 мужчин и 10 женщин. Количество употребленных за 24 ч сигарет составило в среднем у мужчин 15, у женщин – 12. Во вторую группу вошли 40 добровольцев, не подвергавшихся влиянию табачного дыма: 20 мужчин в возрасте 18–88 лет (средний возраст – 52,9±2,8 года) и 20 женщин в возрасте 19–89 лет (средний возраст – 52,0±3,5 года).

Данные, зафиксированные ринофлоуметром, представлялись в виде графика флюктуаций воздушной струи при свободном дыхании. Аппарат автоматически определял объем воздуха, проходящего через полость носа, в виде показателя относительного объемного потока (ООП) в условных, относительных единицах (ОЕ). Анализируя полученные данные, определяли характер НЦ (принадлежность к той или иной разновидности), ООП, среднюю продолжительность флюктуаций. Каждому испытуемому после разъяснения цели и методики исследования предлагалось заполнить информированное добровольное согласие, затем выдавался на руки дневник, в котором надлежало подробно отражать свои действия в течение всего периода регистрации НЦ с указанием точного времени.

Для определения МЦТ использовался сахариновый тест (СТ) по методике D. F. Proctor (1976) [8]. Исследование проводилось каждому добровольцу без исключения, а в первой группе – дважды: до и после вдыхания табачного дыма, в том числе и при пассивном курении.

Полученные в ходе исследования данные статистически обрабатывались с помощью вычислительных компьютерных программ MO Exel, Data analysis software system (StatSoft, Inc. 2007, версия 8.0) и Primer of Biostatistics (Stanton A. Glantz, McGraw-Hill, Inc., версия 4.03) в среде Windows. При сравнении групп достоверными считались различия, если полученное значение *p* для исследуемого критерия было ниже критического уровня значимости $\alpha = 0{,}05$. Все изучаемые признаки были классифицированы как количественные. Учитывая данный факт, при оценке их параметров и для проверки статистических гипотез использовались: анализ соответствия вида распределения значений признака по закону нормального распределения с помощью критерия Шапиро–Уилка, метод описательной статистики, двусторонний т-тест для независимых переменных, тест Левена на однородность дисперсий, параметрический анализ вариаций. Кроме того, с использованием инструмента Maxima было получено графическое изображение зависимости ООП и времени СТ от возраста и стажа курения, что предоставило возможность выполнить прогнозирование возрастных изменений носового дыхания и МЦТ. В областях отсутствия экспериментальных данных для построения непрерывной зависимости ожидае-

мые показатели были определены в соответствии с теорией вероятности.

**Результаты исследования и их обсуждение.** В ходе исследования было установлено, что колебания воздушного потока, зарегистрированные в разное время суток, имели существенные различия. Поэтому было решено отдельно оценить НЦ и ООП для периода бодрствования и периода сна. Период бодрствования включал утренние, дневные и вечерние часы с момента пробуждения испытуемого и до ночного сна, в среднем с 7:53 до 22:04 ч. Общая продолжительность периода – 14,37±3,12 ч. Период сна длился в среднем с 22:04 до 7:53 ч следующего дня, средняя продолжительность составила 9,69±0,45 ч.

У курящих днем в большинстве случаев (45%, 10 мужчин и 8 женщин) регистрировался частично совпадающий, частично флюктуирующий НЦ (рис. 1, 2). Двусторонний флюктуирующий НЦ встречался у 42,5% обследованных (8 мужчин и 9 женщин). Односторонние флюктуирующие колебания в дневное время были зафиксированы у 5% добровольцев (1 мужчина и 1 женщина). Классический НЦ в дневное время не был зарегистрирован ни у одного из добровольцев. В 7,5% случаев наблюдались нецикличные флюктуации (1 мужчина и 2 женщины). ООП воздуха в дневное время составил в среднем 65,1±1,6 ОЕ у мужчин и 54,9±1,1 ОЕ у женщин ($p < 0,05$). Длительность одного периода колебаний была равна 175,5±

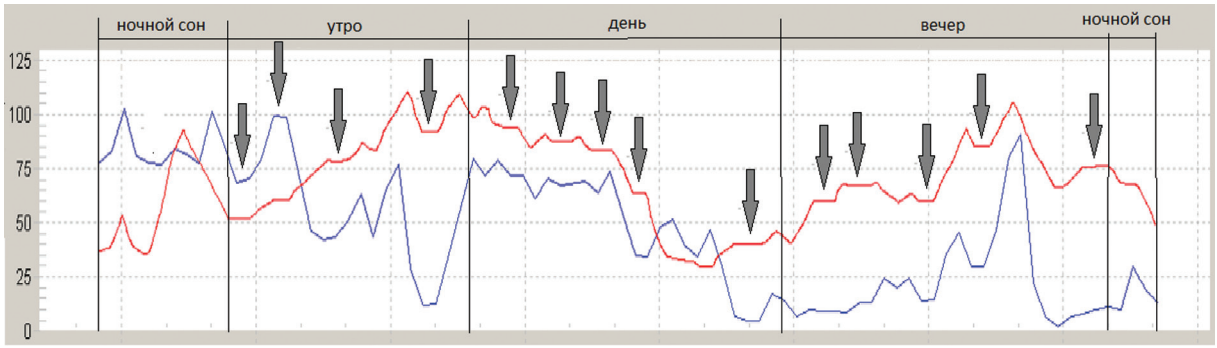


**Рис. 1.** Носовой цикл здорового мужчины 40 лет, активного курильщика: неклассический, нерегулярный, двусторонний флюктуирующий в течение суток. По горизонтали ведется отсчет времени, по вертикали – ООП. Красным цветом графически представлены флюктуации ООП воздуха для правой половины носа, синим – для левой. Стрелками обозначены ацикличные участки графика во время и после курения.

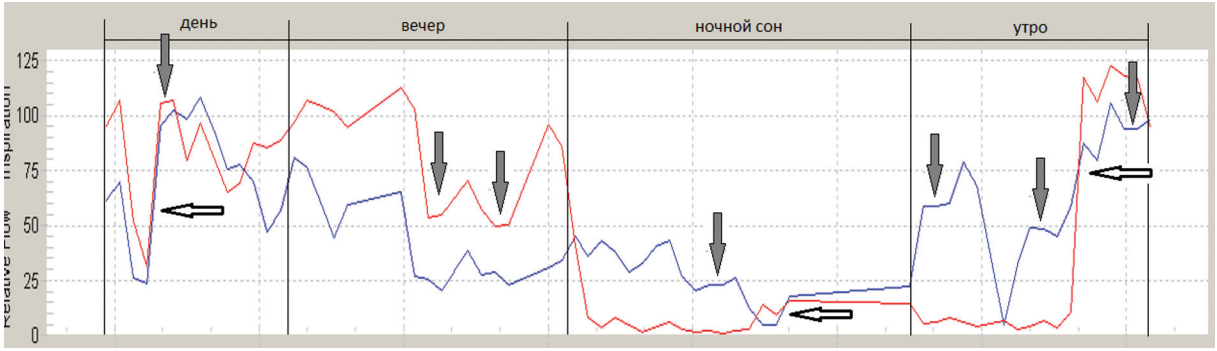


**Рис. 2.** Носовой цикл здоровой женщины 25 лет, пассивного курильщика: неклассический, нерегулярный, частично совпадающий, частично флюктуирующий в течение суток. Участки совпадения ООП обозначены прозрачными стрелками, ацикличные участки графика во время и после вдыхания табачного дыма – темными.

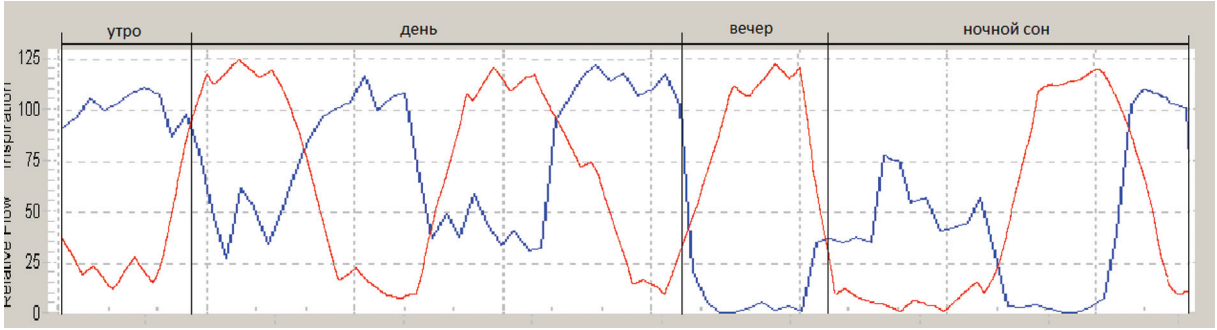


**Рис. 3.** Носовой цикл здорового некурящего мужчины 37 лет: классический, регулярный, двусторонний перемежающийся в течение суток.

10,9 мин у мужчин и 263,4±14,7 мин у женщин ($p < 0,05$).

Отмечено, что после активного и пассивного курения в равной степени отмечалось снижение показателя ООП на ведущей стороне полости носа в среднем на 14,6±0,9 ОЕ у мужчин и на 19,4±1,4 ОЕ у женщин, что продолжалось примерно 40–60 мин. Затем данный показатель начинал возрастать до исходных параметров. Однако наблюдалось резкое сокращение продолжительности одной флюктуации на 42,9±3,3 мин у мужчин и на 55,1±2,6 мин у женщин. Кроме того, у всех обследованных курящих в течение 40 мин с момента курения отмечалось от 3 до 8 эпизодов отсутствия флюктуаций ООП (нецикличные участки графика изменений ООП).

Во время ночного сна у курящих преобладал двусторонний флюктуирующий НЦ (57,5%, 12 мужчин и 11 женщин). Частично совпадающие, частично флюктуирующие колебания ООП наблюдались у 22,5% обследованных (5 мужчин и 4 женщины). Классический НЦ был зафиксирован у 12,5% добровольцев (2 мужчин и 3 женщины). Односторонний флюктуирующий НЦ во время сна наблюдался у 5% обследованных (1 мужчина и 1 женщина). Нецикличный характер флюктуаций регистрировался у 2,5% добровольцев (1 женщина).

У некурящих здоровых взрослых в дневное время в 22,5% случаев (5 мужчин и 4 женщины) был зафиксирован классический НЦ (рис. 3). Двусторонний флюктуирующий НЦ регистрировался у 42,5% добровольцев (10 мужчин и 7 женщин). Односторонние флюктуирующие колебания встречались в 5% случаев (1 мужчина и 1 женщина). Частично совпадающий, частично флюктуирующий НЦ регистрировался у 22,5% обследованных (3 мужчин и 6 женщин). У 7,5% добровольцев (1 мужчина и 2 женщины) были зафиксированы нециклические колебания носового потока.

Во время ночного сна у некурящих здоровых взрослых в 42,5% случаев регистрировался классический НЦ (9 мужчин и 8 женщин). Двусторонние колебания фиксировались у 35% обследованных (8 мужчин и 8 женщин). Частично совпадающие, частично флюктуирующие колебания ООП встречались у 12,5% обследованных (2 мужчин и 3 женщины). Односторонний флюктуирующий НЦ во время сна наблюдался у 5% добровольцев (1 мужчина и 1 женщина). Нециклические колебания носового потока в ночное время не были зафиксированы ни у одного обследованного. ООП воздуха был равен в среднем 74,4±2,6 ОЕ у мужчин и 59,7±1,5 ОЕ у женщин ($p < 0,05$). Длительность одного периода колебаний ООП в ночное время составила 198,2±12,4 мин у мужчин и 265,9±18,1 мин у женщин ($p < 0,05$).

Во время дневной активности у большинства некурящих добровольцев преобладали нерегулярные колебания носового потока (77,5% случаев). Двусторонний флюктуирующий НЦ зарегистрирован у 42,5% обследованных (10 мужчин и 7 женщин), односторонний флюктуирующий НЦ – у 5% (1 мужчина и 1 женщина), частично совпадающий, частично флюктуирующий НЦ – у 22,5% (3 мужчин и 6 женщин). Классическая форма НЦ имела место в 22,5% случаев (5 мужчин и 4 женщины). У 7,5% добровольцев (1 мужчина, 2 женщины) НЦ в период бодрствования отсутствовал, однако в ночное время у них были зарегистрированы колебания ООП.

Во время ночного сна у 42,5% некурящих добровольцев (9 мужчин и 8 женщин) НЦ носил характер классического. По-видимому, подобные изменения, а именно смена нерегулярных колебаний носового потока на регулярные, были связаны с отсутствием влияния на состояние кавернозной ткани полости носа психоэмоциональных, физических и других факторов. Чаще регистрировался двусторонний флюктуирующий НЦ (40%, 8 мужчин и 8 женщин), реже – односторонний флюктуирующий (5%, 1 мужчина и 1 женщина) ($p < 0,05$). Частично совпадающий, частично флюктуирующий НЦ ночью был зафиксирован у 12,5% обследованных взрослых (2 мужчин и 3 женщины).

Отмечено, что показатель ООП воздуха с возрастом прогрессивно снижается. Причем у курящих лиц подобные изменения наступают раньше, чем у некурящих. Обратимся к табл. 1, отражающей параметры НЦ у некурящих здоровых добровольцев. Показатель ООП у лиц молодого возраста оказался больше, чем у добровольцев среднего возраста ($p < 0,05$). В свою очередь, значение ООП в пожилом и старческом возрасте было достоверно меньше, чем в среднем возрасте ($p < 0,05$). Продолжительность одной фазы НЦ во время бодрствования у лиц молодого возраста превышало таковую в период сна ($p < 0,05$). У добровольцев среднего, пожилого и старческого возраста, напротив, длительность флюктуации в дневное время превалировала над таковой в ночное ($p < 0,05$). С возрастом у некурящих здоровых взрослых происходило постепенное удлинение фаз НЦ и в период бодрствования, и в период сна ($p < 0,05$).

Рассмотрим табл. 2, демонстрирующую параметры НЦ у курящих лиц. Показатель ООП воздуха в каждой возрастной группе достоверно снижался с возрастом, причем у курящих лиц данный параметр принимал меньшие значения по сравнению с некурящими ($p < 0,05$). Длительность одной фазы НЦ у курящих взрослых во всех трех возрастных группах в период бодрствования была короче, чем в период сна ($p < 0,05$). С возрастом

Таблица 1

**Параметры носового цикла у некурящих здоровых добровольцев**

| Показатель | Молодой возраст (от 18 до 44 лет) | | Средний возраст (от 44 до 60 лет) | | Пожилой и старческий возраст (от 60 до 90 лет) | |
|---|---|---|---|---|---|---|
| | Мужчины ($n$ = 7) | Женщины ($n$ = 7) | Мужчины ($n$ = 7) | Женщины ($n$ = 7) | Мужчины ($n$ = 6) | Женщины ($n$ = 6) |
| Относительный объемный поток, ОЕ: | | | | | | |
| бодрствование | 83,64±2,41* | 64,31±3,90 | 83,76±5,00* | 62,31±2,00 | 58,18±3,05* | 54,25±2,27 |
| сон | 78,81±2,05* | 63,36±1,74 | 69,23±1,11* | 59,84±1,00 | 56,73±2,46* | 52,67±1,29 |
| весь период исследования | 81,23±1,54* | 63,84±1,99 | 77,49±2,67* | 61,08±1,07 | 57,46±1,80* | 53,46±1,20 |
| Продолжительность одной фазы носового цикла, мин: | | | | | | |
| бодрствование | 141,87±25,49* | 155,37±13,14 | 122,86±7,68* | 168,42±10,62 | 177,02±13,46* | 186,44±19,48 |
| сон | 103,61±4,74* | 141,90±19,87 | 202,90±14,35* | 288,16±18,60 | 258,48±16,47* | 384,55±17,47 |
| весь период исследования | 122,74±12,59* | 148,64±11,14 | 162,88±10,79* | 232,98±15,33 | 221,45±13,00* | 294,50±23,96 |

* Половые различия достоверны, $p < 0,05$.

Таблица 2

**Параметры носового цикла у курящих здоровых добровольцев**

| Показатель | Молодой возраст (от 18 до 44 лет) | | Средний возраст (от 44 до 60 лет) | | Пожилой и старческий возраст (от 60 до 90 лет) | |
|---|---|---|---|---|---|---|
| | Мужчины ($n$ = 7) | Женщины ($n$ = 7) | Мужчины ($n$ = 7) | Женщины ($n$ = 7) | Мужчины ($n$ = 6) | Женщины ($n$ = 6) |
| Относительный объемный поток, ОЕ: | | | | | | |
| бодрствование | 73,09±2,16* | 59,91±1,08 | 67,33±1,35* | 56,49±1,66 | 54,45±2,11* | 47,27±1,58 |
| сон | 70,44±1,74* | 59,69±1,37 | 66,13±2,14* | 55,27±1,26 | 51,90±1,10* | 45,70±1,18 |
| весь период исследования | 71,76±1,31* | 59,80±0,81 | 66,73±1,18* | 55,89±0,97 | 53,18±1,12* | 46,48±0,92 |
| Продолжительность одной фазы носового цикла, мин: | | | | | | |
| бодрствование | 141,19±12,72* | 185,40±13,28 | 155,13±22,87* | 286,86±31,47 | 251,88±21,10* | 334,67±13,72 |
| сон | 233,57±16,26* | 297,41±19,14 | 271,86±18,58* | 394,62±29,99 | 383,23±23,94* | 473,02±26,29 |
| весь период исследования | 187,38±13,08* | 241,41±15,27 | 213,49±12,70* | 345,64±22,46 | 323,53±20,12* | 403,84±19,89 |
| Стаж курения, лет | 13,57±2,36 | 14,43±2,03 | 40,00±1,10 | 38,57±1,44 | 63,17±3,03 | 60,50±3,53 |

* Половые различия достоверны, $p < 0,05$.

у курящих, как и у некурящих лиц, происходило постепенное удлинение фаз НЦ ($p < 0,05$).

По результатам СТ курение достоверно замедляло скорость МЦТ полости носа ($p < 0,05$) (табл. 3). Отмечено, что с возрастом данный параметр прогрессивно снижался, причем достоверные различия обнаруживались лишь между показателями в подгруппах молодого и пожилого возраста, так же как и между лицами среднего и пожилого возраста ($p < 0,05$).

С использованием вычислительной компьютерной программы Maxima было выполнено прогнозирование изменений ООП воздуха при свободном дыхании и времени СТ в зависимости от стажа курения (рис. 4). Отмечено, что при активном и пассивном курении данный параметр пре-

Таблица 3

**Результаты сахаринового теста (СТ)**

| Показатель | Молодой возраст (от 18 до 44 лет) | | | | Средний возраст (от 44 до 60 лет) | | | | Пожилой и старческий возраст (от 60 до 90 лет) | | | |
|---|---|---|---|---|---|---|---|---|---|---|---|---|
| | Мужчины ($n$ = 7) | | Женщины ($n$ = 7) | | Мужчины ($n$ = 7) | | Женщины ($n$ = 7) | | Мужчины ($n$ = 6) | | Женщины ($n$ = 6) | |
| Время СТ у здоровых некурящих добровольцев, в мин: | | | | | | | | | | | | |
| | 12,76±0,23 | 17,11±0,17 | 12,97±0,17 | 16,61±0,11 | 13,33±0,20 | 17,69±0,17 | 13,14±0,22 | 17,63±0,14 | 14,85±0,29 | 20,52±0,56 | 15,75±0,24 | 22,01±0,49 |
| Время СТ у курящих обследованных, в мин: | | | | | | | | | | | | |
| до курения | 20,76±0,39 | 24,15±0,29 | 21,23±0,43 | 24,27±0,24 | 21,73±0,39 | 24,93±0,23 | 21,73±0,42 | 25,09±0,34 | 23,63±0,25 | 27,28±0,23 | 24,65±0,27 | 27,63±0,32 |
| после курения | 25,59±0,17 | 29,10±0,17 | 26,06±0,14 | 29,11±0,19 | 26,61±0,21 | 29,87±0,46 | 26,73±0,26 | 30,00±0,24 | 27,84±0,10 | 34,31±0,31 | 28,87±0,26 | 36,77±0,17 |
| Стаж курения, лет: | | | | | | | | | | | | |
| | 13,57±2,36 | | 14,43±2,03 | | 40,00±1,10 | | 38,57±1,44 | | 63,17±3,03 | | 60,50±3,53 | |

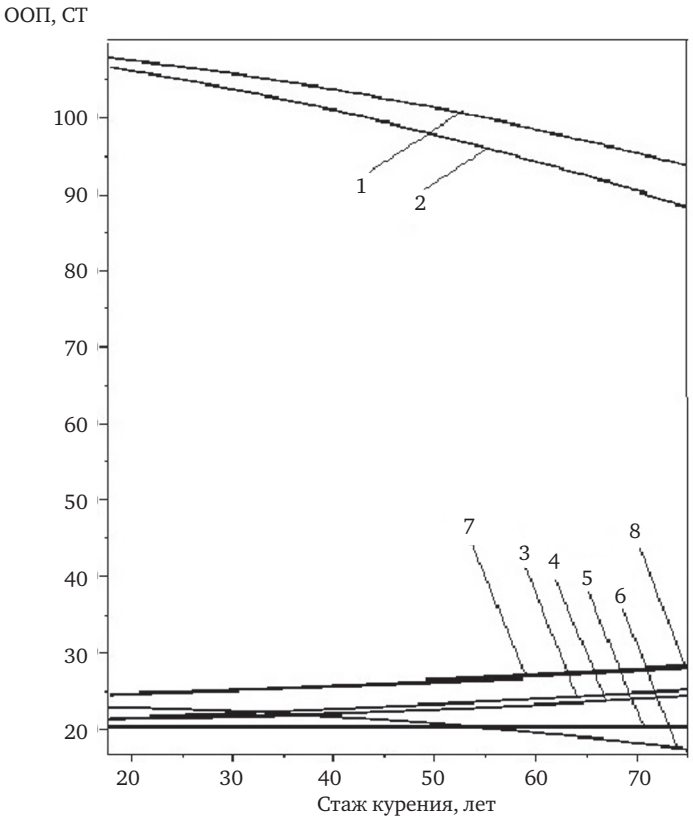


**Рис. 4.** Графики изменения показателей ООП и СТ в зависимости от стажа курения. Каждый график обозначен цифрой. Рядом приведены соответствующие формулы для прогностического расчета численных выражений; «макс ООП» и «макс СТ» показывают значение параметра на «ведущей» стороне полости носа при максимальных ООП; «мин ООП» и «мин СТ» – на противоположной стороне полости носа, т. е. при минимальных значениях ООП. Пояснения приведены в тексте:

1 – мужчины, макс ООП от стажа курения
$FNIII(v) := 109.935863098127 - 0.0911242517705217v - 0.00168283227901329v^2$;
2 – женщины, макс ООП от стажа курения
$FNN1(v) := 109.873773111927 - 0.153027158135387v - 0.00180191532090776v^2$;
3 – мужчины, макс СТ от стажа курения
$FN22(v) := 20.1070535620670 + 0.0350981421223954v + 0.000263850717251738v^2$;
4 – женщины, макс СТ от стажа курения
$FNN2(v) := 20.4753054946056 + 0.0386531457248132v + 0.000305937033379238v^2$;
5 – мужчины, мин ООП от стажа курения
$FN333(v) := 20.2272845463961 - 0.0000605980476410971$;
6 – женщины, мин ООП от стажа курения
$FNN333(v) := 22.9511222539221 + 0.0120225877463848v + 0.00117687241737868v^2$;
7 – мужчины, мин СТ от стажа курения
$FN44(v) := 24.1060682769093 + 0.0164852692031713v + 0.000446609287041285v^2$;
8 – женщины, мин СТ от стажа курения
$FNN4(v) := 23.6862212752102 + 0.0356646768718658v + 0.0003252026270213938v^2$

терпевает первые изменения в возрасте 25 лет у мужчин и в 30 лет у женщин. Из графиков видно, что снижение активности МЦТ (увеличение СТ) и показателя ООП по мере увеличения стажа курения у женщин происходит более выраженно, чем у мужчин, опережая последних в среднем на 5 лет.

**Заключение.** У большинства взрослых, систематически подвергавшихся активному и пассивному курению, регистрируется схожая картина флюктуаций носового воздушного потока. Во время бодрствования периодичность изменений ООП не имеет четкой регулярности. Классический НЦ встречается чрезвычайно редко. Тем не менее во время сна классический НЦ регистрируется чаще, чем в дневное время. Вдыхание табачного дыма достоверно снижает ООП воздуха на ведущей стороне полости носа, уменьшает длительность текущей флюктуации и

приводит к появлению ациклических участков на графике зафиксированных колебаний НЦ.

До 35 лет у здоровых взрослых продолжительность отдельных фаз НЦ в ночное время короче, чем в период бодрствования, в то время как у лиц старше 35 лет отмечается противоположная тенденция, параметр ООП значимо снижается. При активном и пассивном курении данный показатель претерпевает первые изменения в 25 лет у мужчин и в 30 лет – у женщин.

Конфликт интересов отсутствует.

ЛИТЕРАТУРА


1. Ohki M., Ogoshi T., Yuasa T., Kawano K., Kawano M. Extended observation of the nasal cycle using a portable rhinoflowmeter // Journ. of Otolaryngology. 2005. Vol. 34, N 5. P. 346–349.
2. Пискунов Г. З., Пискунов С. З. Свободу носовому дыханию // Рос. ринология. 2010. № 4. С. 34–45.
3. Eccles R. The central rhythm of the nasal cycle // Acta Oto-Laryngologica. 1978. Vol. 86. P. 464–468.
4. Ateşpare A., Üstündağ E., Dalçık H., Çelik Ö. Mucociliary transport and histopathological changes in rotation flaps of the nasal mucosa // European Archives of Oto-Rhino-Laryngology and Head & Neck. 2015. Vol. 272, N 5. P. 1143–1148. doi: 10.1007/s00405-014-3183-3.
5. Thorold H., Bende M. The effect of smoking on physiological decongestion of the nasal mucosa in human // Rhinology. 2010. Vol. 48, N 4. P. 438–440. doi: 10.4193/Rhino10.039.
6. Utiyama D. M., Yoshida C. T., Goto D. M., de Santana Carvalho T., de Paula Santos U., Koczulla A. R., Saldiva P. H., Nakagawa N. K. The effects of smoking and smoking cessation on nasal mucociliary clearance, mucus properties and inflammation. Clinics (Sao Paulo). 2016. Vol. 71, N 6. P. 344–350. doi: 10.6061/clinics/2016(06)10.
7. Державина Л. Л. Морфофизиологические особенности полости носа в норме и при ее функциональных нарушениях по данным методов передней активной риноманометрии и акустической ринометрии: автореф. дис. … канд. биол. наук. Ярославль, 2002. Доступно по: http://www.dissercat.com/content/morfo-fiziologicheskie-osobennosti-polosti-nosa-v-norme-i-pri-ee-funktsionalnykh-narusheniya. Ссылка активна на 20 октября, 2015.
8. Proctor D. F., Andersen I. Nasal mucociliary clearance in normal man // Rhinology. 1976. N 14. P. 11–17.



**Федосеева** Ольга Викторовна – очный аспирант каф. оториноларингологии Ярославского ГМУ. Россия, 150000, г. Ярославль, ул. Революционная, д. 5; тел.: +7-915-974-41-86, e-mail: o.kapr@mail.ru

**Шиленкова** Виктория Викторовна – докт. мед. наук, профессор каф. оториноларингологии Ярославского ГМУ. Россия, 150000, г. Ярославль, ул. Революционная, д. 5; тел.: +7-910-970-37-30, e-mail: vikt@rambler.ru


REFERENCES


1. Ohki M., Ogoshi T., Yuasa T., Kawano K., Kawano M. Extended observation of the nasal cycle using a portable rhinoflowmeter. *Journal of Otolaryngology*. 2005; 34(5): 346–349.
2. Piskunov G. Z., Piskunov S. Z. Svobodu nosovomu dykhaniyu [Freedom to the nasal breathing]. *Rossiiskaya rinologiya*. 2010; 4: 34–45 (in Russian).
3. Eccles R. The central rhythm of the nasal cycle. *Acta Oto-Laryngologica*. 1978; 86: 464–468.
4. Ateşpare A., Üstündağ E., Dalçık H., Çelik Ö. Mucociliary transport and histopathological changes in rotation flaps of the nasal mucosa. *European Archives of Oto-Rhino-Laryngology and Head & Neck*. 2015; 272(5): 1143–1148. doi: 10.1007/s00405-014-3183-3.
5. Thorold H., Bende M. The effect of smoking on physiological decongestion of the nasal mucosa in human. *Rhinology*. 2010; 48(4): 438–440. doi: 10.4193/Rhino10.039.
6. Utiyama D. M., Yoshida C. T., Goto D. M., de Santana Carvalho T., de Paula Santos U., Koczulla A. R., Saldiva P. H., Nakagawa N. K. The effects of smoking and smoking cessation on nasal mucociliary clearance, mucus properties and inflammation. Clinics (Sao Paulo). 2016; 71(6): 344–350. doi: 10.6061/clinics/2016(06)10.
7. Derzhavina L. L. Morfo-fiziologicheskie osobennosti polosti nosa v norme i pri ee funktsional'nykh narusheniyakh po dannym metodov perednei aktivnoi rinomanometrii i akusticheskoi rinometrii: avtoref. diss. … kand. biol. nauk [Morphological and physiological characteristics of the nasal cavity in normal condition and in its functional disorders according to the methods of the frontal active rhinomanometry and acoustic rhinometry: the extended abstracts of the Candidate of Biological Sciences]Yaroslavl'; 2002 (in Russian). Available at: http://www.dissercat.com/content/morfo-fiziologicheskie-osobennosti-polosti-nosa-v-norme-i-pri-ee-funktsionalnykh-narusheniya. Accessed October 20, 2015.
8. Proctor D. F., Andersen I. Nasal mucociliary clearance in normal man. *Rhinology*. 1976; 14: 11–17.



Ol'ga Viktorovna Fedoseeva – day-time post-graduate student of the Chair of Otorhinolaryngology of Yaroslavl State Medical University of the Ministry of Healthcare of Russian Federation. Russia, 150000, Yaroslavl, 5, Revolutsionnaia str., tel. +7-915-974-41-86, e-mail: o.kapr@mail.ru

Viktoriya Viktorovna Shilenkova – MD, Professor of the Chair of Otorhinolaryngology of Yaroslavl State Medical University of the Ministry of Healthcare of Russian Federation. Russia, 150000, Yaroslavl, 5, Revolutsionnaia str., tel. +7-910-970-37-30, e-mail: vikt@rambler.ru

УДК 616.284.253-089 doi: 10.18692/1810-4800-2017-2-98-103

# СПОСОБ ХИРУРГИЧЕСКОЙ САНАЦИИ ИНФРАЛАБИРИНТНОЙ-АПИКАЛЬНОЙ ХОЛЕСТЕАТОМЫ ПИРАМИДЫ ВИСОЧНОЙ КОСТИ

**Хамгушкеева Н. Н.[1], Аникин И. А.[1], Бокучава Т. А.[2], Ильин С. Н.[1]**

*[1] ФГБУ «Санкт-Петербургский НИИ уха, горла, носа и речи» Минздрава России, 190013, Санкт-Петербург, Россия (Директор – засл. врач РФ, акад. РАН, проф. Ю. К. Янов)*

*[2] ГОБУЗ «Мурманская областная клиническая больница им. П. А. Баяндина», 183035, г. Мурманск, Россия*

# THE METHOD OF SURGICAL SANATION OF INFRALABYRINTHINE-APICAL CHOLESTEATOMA OF THE PETROUS PART OF THE TEMPORAL BONE

**Khamgushkeeva N. N.[1], Anikin I. A.[1], Bokuchava T. A.[2], Il'in S. N.[1]**

*[1] Federal State Budgetary Institution "Saint Petersburg Research Institute of Ear, Throat, Nose and Speech", Ministry of Health of the Russian Federation, Saint Petersburg, Russia*

*[2] State-Financed Health Institution Murmansk Regional Clinical Hospital named after P. A. Bayandin, Murmansk, Russia*

Актуальность исследования определяется расположением холестеатомы в пирамиде височной кости и ее тесным контактом с жизненно важными структурами височной кости, что не позволяет полностью удалить матрикс холестеатомы, не повредив последние. В статье представлен способ хирургической санации инфралабиринтной-апикальной холестеатомы пирамиды височной кости у пациентов с хронической сенсоневральной тугоухостью IV степени и при условии распространения холестеатомы в улитку. Способ включает доступ заушным подходом, выполнение расширенной радикальной операции с удалением клеток ячеистого тракта височной кости по ходу распространения образования, скелетирование канала лицевого нерва, удаление улитки, синусов гипотимпанума и инфралабиринтного клеточного тракта до верхушки пирамиды височной кости, санацию трепанационной полости и закрытие тимпанального устья слуховой трубы аутохрящом и фасциальным лоскутом. Одновременно с выполнением скелетирования канала лицевого нерва проводят интраоперационный мониторинг лицевого нерва, используя игольчатую электромиографию посредством бормашины до появления пороговых событий при силе тока от 0,8 до 0,5 мА, а после санации сформированной трепанационной полости выполняют пластическое расширение наружного слухового прохода, при этом в послеоперационном периоде трепанационную полость ведут открыто. Способ позволяет снизить риск развития рецидива. Результаты лечения оценивались с использованием отомикроскопии, МСКТ височной кости, МРТ среднего уха. Оценены результаты лечения 3 пациентов в сроки от 6 месяцев до 2 лет.

**Ключевые слова:** холестеатома, пирамида височной кости, хронический гнойный средний отит, интраоперационный мониторинг лицевого нерва, инфралабиринтная-апикальная холестеатома.

**Библиография:** 10 источников.

The relevance of the study is determined by the location of cholesteatoma in the petrous part of the temporal bone and its close contact with the vital structures of the temporal bone, which makes impossible the complete excision of cholesteatoma matrix without its damaging. The work presents a method of surgical sanitation of infralabyrinthine-apical cholesteatoma of the petrous part of the temporal bone in the patients with stage 4 of chronic sensorineural hearing loss and subject to the spread of cholesteatoma to the cochlea. The method includes postauricular approach, the extended radical operation with the removal of cells of the cellular path of the temporal bone down the formation, skeletonization of the facial nerve canal, removing the cochlea, hypotympanum sinuses and infralabyrinthine cellular path to the top of the petrous part of the temporal bone, sanitation of the trepanation cavity and closing of the tympanic part of auditory tube by the auto-cartilage and fascial flap. Intraoperative monitoring of the facial nerve is performed simultaneously with the facial nerve canal skeletonization, using needle electromyography with the drill until the occurrence of the threshold events at the current of 0.8 mA to 0.5 mA, and after the sanitation of the generated trepanation cavity plastic extension of the external ear canal is performed, while in the postoperative period trepanation cavity is managed open. The method reduces the risk of relapse. The results of the treatment were evaluated by means of otomicroscope examination, temporal bone MLSCT, the middle ear MRI. The article provides assessment of the results of treatment of 3 patients at the period of 6 months through 2 years.

**Key words:** cholesteatoma, petrous part of the temporal bone, chronic suppurative otitis media, intraoperative facial nerve monitoring, infralabyrinthine-apical cholesteatoma.

**Bibliography:** 10 sources.

Инфралабиринтная-апикальная холестеатома встречается в инфралабиринтных и в верхушечных отделах пирамиды височной кости. Изначально поражает передние отделы пирамиды височной кости, горизонтальную часть внутренней сонной артерии, после поражает апикальный отдел пирамиды височной кости, а затем распространяется или вверх к клиновидной пазухе, или кзади и вниз в инфралабиринтный отдел пирамиды височной кости [1, 2]. По данным ряда авторов, у пациентов с инфралабиринтным-апикальным распространением холестеатомы пирамиды височной кости функция лицевого нерва, как правило, не нарушена [2].

Хирургическая тактика лечения пациентов с инфралабиринтной-апикальной холестеатомой пирамиды височной кости, согласно большинству авторов, заключается в радикальном удалении холестеатомы, что может привести к субтотальной петрозэктомии или к тотальной петрозэктомии с реиннервацией лицевого нерва [3, 4].

При выполнении субтотальной петрозэктомии удаляют все клетки ячеистого тракта височной кости (ретросигмовидные, ретрофациальные, антральные, ретролабиринтные, супралабиринтные, инфралабиринтные, супратубарные и перикаротидные), производят транспозицию лицевого нерва, облитерацию трепанационной полости абдоминальным жиром, височной мышцей и ушивание наглухо наружного слухового прохода по Rambo [1, 5, 6].

В последние годы некоторые авторы выполняют модифицированную субтотальную перозэктомию различными подходами в зависимости от локализации холестеатомы с тимпанооссикулопластикой [7].

Большинство авторов отдают предпочтение тотальной петрозэктомии с облитерацией операционной полости височной мышцей и ушиванием наглухо наружного слухового прохода [8]. Данный метод хирургического лечения пациентов позволяет максимально радикально удалить холестеатому вместе с пораженной пирамидой височной кости, но приводит к повреждению лицевого нерва с развитием паралича мимической мускулатуры, что требует немедленной реиннервации лицевого нерва или в худшем случае транспозиции мимической мускулатуры в отсроченном послеоперационном периоде [9].

Недостатком данного способа, помимо грубого косметического дефекта, нейропаралитического кератита, функциональных нарушений актов жевания, глотания, может стать некроз мягких тканей, облитерирующих трепанационную полость с развитием инфекции и образованием свищей, что требует повторных оперативных вмешательств. Все вышеперечисленное приводит к инвалидизации и социальной дезадаптации больных, наносит грубую психологическую травму, существенно снижает качество жизни таких пациентов.

Несмотря на разнообразие представленных подходов по удалению инфралабиринтной-апикальной холестеатомы пирамиды височной кости, все они заканчиваются тимпанопластикой или облитерацией трепанационной полости мягкими тканями, что приводит к развитию резидуальной холестеатомы [1, 3–8], так как полное резецирование матрикса холестеатомы с поверхности твердой мозговой оболочки средней и задней черепных ямок, сигмовидного синуса, с луковицы яремной вены, пульсирующей внутренней сонной артерии и лицевого нерва, не повредив важнейшие анатомические структуры, практически выполнить невозможно.

Кроме того, высокий риск повреждения передней стенки внутреннего слухового прохода с истечением ликвора также может привести к неполному удалению матрикса холестеатомы с пораженных структур пирамиды височной кости. Оставленный участок матрикса холестеатомы может рецидивировать, что требует повторных хирургических вмешательств, которые при условии облитерации трепанационной полости мягкими тканями и ушитого наглухо наружного слухового прохода провести гораздо труднее и опаснее.

Нами предложен способ хирургической санации инфралабиринтной-апикальной холестеатомы пирамиды височной кости. Данный способ может быть рекомендован пациентам с хронической сенсоневральной тугоухостью IV степени или при условии распространения патологического процесса в улитку.

Метод хирургической санации инфралабиринтной-апикальной холестеатомы пирамиды височной кости заключается в следующем.

Способ осуществляют в условиях многокомпонентной анестезии с интубацией трахеи при использовании однократного введения миорелаксантов короткого действия до интубации трахеи и под контролем мониторинга целостности лицевого нерва.

Интраоперационный мониторинг лицевого нерва проводится методом игольчатой стимуляционной электромиографии. Регистрирующие биполярные игольчатые электроды вводят подкожно ипсилатерально в область m. frontalis, m. mentalis, m. orbicularis oculi, m. orbicularis oris. Электрическую стимуляцию лицевого нерва осуществляют непрерывно с помощью бормашины, на которой закреплен ЭМГ-мониторирующий наконечник STIM, передающий постоянный ток на фрезы бормашины.

Выполняют заушный разрез от уровня linea temporalis до верхушки сосцевидного отростка. Отсепаровывают мягкие ткани до визуализации

площадки сосцевидного отростка и задней стенки костного отдела наружного слухового прохода.

Большим режущим бором выполняют расширенную радикальную мастоидэктомию с обнажением твердой мозговой оболочки средней черепной ямки, синодурального угла, сигмовидного синуса, если того требуют локализация и масштабы патологического процесса, с последующей ревизией трепанационной полости и удалением патологически измененных тканей, холестеатомы, вросшего эпидермиса, цепи слуховых косточек.

Режущими и алмазными борами на малых оборотах скелетируют канал лицевого нерва от пирамидального отростка до уровня выхода его из шилососцевидного отверстия до появления пороговых ЭМГ-событий (100 мВ) при установленной силе тока от 0,8 до 0,5 мА. При данных пороговых значений силы тока целостность костного канала лицевого нерва сохраняется, что значительно уменьшает риск механического повреждения лицевого нерва [10].

Выполняют ревизию труднодоступных мест среднего уха, в частности тимпанального синуса, под зрительным контролем или с использованием щупа.

Для лучшего обзора гипотимпанального пространства трепанационную полость расширяют за счет снесения костного навеса нижней и верхней стенок наружного слухового прохода вместе с барабанным кольцом до луковицы яремной вены.

Бором меньшего диаметра удаляют синусы гипотимпанума, далее клетки инфралабиринтного клеточного тракта, углубляясь по направлению к верхушке пирамиды височной кости.

Для лучшего обзора верхушки пирамиды височной кости операционное поле разворачивают по направлению к хирургу. Режущим или алмазным борами удаляют промонториум, костную ткань между улиткой и внутренней сонной артерией, перикаротидные и предкаротидные клетки.

Обнажают вертикальную часть внутренней сонной артерии. Высверливают базальный и апикальный завитки улитки до передней стенки внутреннего слухового прохода (рис. 1), соблюдая крайнюю осторожность во время сверления улитки, чтобы не вскрыть переднюю стенку внутреннего слухового прохода и не повредить структуры, проходящие в нем.

С помощью микроинструментов холестеатому удаляют по ходу операции из пораженных структур височной кости, в частности из гипотимпанума, верхушки пирамиды височной кости и улитки.

Операцию выполняют с крайней осторожностью, чтобы не повредить сверху – твердую мозговую оболочку средней черепной ямки, спереди – внутреннюю сонную артерию, снизу – луковицу яремной вены, в заднемедиальном

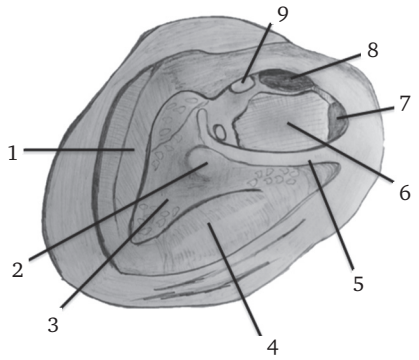


**Рис. 1.** Схематически представлен этап операции, базальный и апикальный завитки улитки удалены вместе с холестеатомой до передней стенки внутреннего слухового прохода:

1 – твердая мозговая оболочка средней черепной ямки; 2 – ампула латерального полукружного канала; 3 – синодуральный угол; 4 – сигмовидный синус; 5 – канал лицевого нерва; 6 – передняя стенка внутреннего слухового прохода; 7 – луковица яремной вены; 8 – внутренняя сонная артерия; 9 – тимпанальное устье слуховой трубы.

направлении – переднюю стенку внутреннего слухового прохода.

Выполняют пластику наружного слухового прохода, лоскут подшивают к верхним и нижним углам раны.

Трепанационную полость промывают раствором NaCL 0,9 % для удаления костных стружек, затем вводят дексаметазон.

Из заушного разреза берут и подготавливают фасциальный лоскут, из чаши ушной раковины – аутохрящ. Тимпанальное устье слуховой трубы отграничивают от трепанационной полости аутохрящом и фасциальным лоскутом (рис. 2).

Выполняют пластику наружного слухового проходов, кожный лоскут подшивают к верхним и нижним углам раны.

На стенки сформированной трепанационной полости укладывают силиконовые полоски и по-

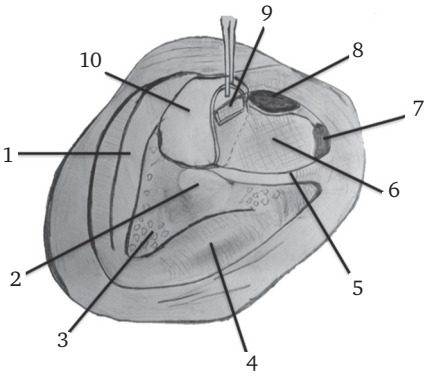


**Рис. 2.** Схематически представлен этап операции отграничения тимпанального устья слуховой трубы от трепанационной полости аутохрящом и фасциальным лоскутом:

1 – твердая мозговая оболочка средней черепной ямки; 2 – ампула латерального полукружного канала; 3 – синодуральный угол; 4 – сигмовидный синус; 5 – канал лицевого нерва; 6 – передняя стенка внутреннего слухового прохода; 7 – луковица яремной вены; 8 – внутренняя сонная артерия; 9 – аутохрящ в тимпанальном устье слуховой трубы; 10 – фасциальный лоскут.

лость заполняют гемостатическими губками с антибактериальной мазью на 1 месяц.

Заушную рану послойно ушивают. Накладывают асептическую повязку.

Особенности послеоперационного ведения пациентов:

– через 1 месяц в условиях хирургического отделения удаляют тампоны из трепанационной полости;

– 3–4 раза в неделю пациент самостоятельно выполняет туалет уха с помощью антисептических растворов;

– каждый месяц на протяжении 1 года проводится туалет уха посредством отомикроскопии;

– МСКТ височных костей и диффузионно-взвешенная МРТ среднего уха выполняются через каждые 6 месяцев.

**Пациенты и методы исследования.** В 2015–2016 гг. на базе СПб НИИ ЛОР обследованы и прооперированы по разработанному способу 3 пациента (2 женщины и 1 мужчина, средний возраст – 31±3 лет) с инфралабиринтной-апикальной холестеатомой пирамиды височной кости (рис. 3).

В обследование пациентов входило: сбор жалоб и анамнеза, общеклиническое, оториноларингологическое, аудиологическое обследования, отомикроскопия, МСКТ височных костей, диффузионно-взвешенная МРТ среднего уха, при необходимости отоневрологический осмотр, консультация сурдолога, вестибулолога, офтальмолога, нейрохирурга и невролога. Оценка состояния функции лицевого нерва осуществлялась по классификации House–Brackmann. Функцию лицевого нерва оценивали на пред- и послеоперационных этапах ведения пациентов.

Из анамнеза заболевания, одному пациенту была выполнена радикальная операция ($n$ = 1). Двум другим холестеатому из верхушки пирамиды височной кости нейрохирурги удалили из экстрадурального подвисочного доступа ($n$ = 1) и из инфралабиринтного доступа ($n$ = 1). У всех пациентов была диагностирована сенсоневральная тугоухость IV степени. При обследовании пациентов установлена I степень функции лицевого нерва по шкале House–Brackmann (норма).

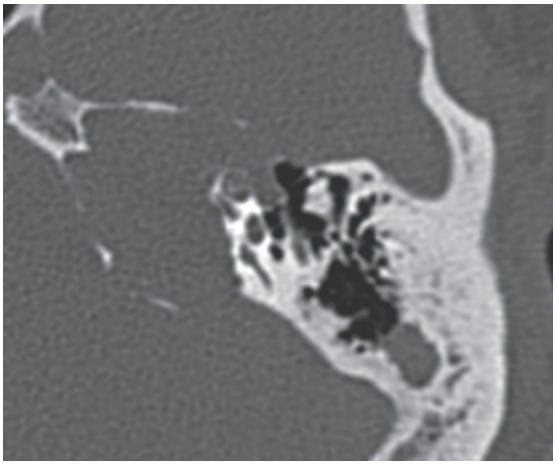

**Рис. 3.** КТ височной кости (AS) пациента с инфралабиринтной-апикальной холестеатомой пирамиды височной кости

Период наблюдения за пациентами составило от 1 года до 2 лет.

**Результаты и обсуждение.** Во всех наблюдениях полукружные каналы были не затронуты патологическим процессом. Целостность костной стенки канала лицевого нерва была сохранена. Образование распространялось по инфралабиринтному клеточному тракту в верхушку пирамиды височной кости с поражением улитки ($n$ = 3), с разрушением мышечно-трубного канала ($n$ = 2), костного канала внутренней сонной артерии ($n$ = 3), передней стенки внутреннего слухового прохода ($n$ = 2).

Послеоперационная функция лицевого нерва была сохранена во всех наблюдениях и соответствовала I степени (норма) по классификации House–Brackmann. Прооперированные пациенты отметили исчезновение чувства тяжести в области уха, головы, головных болей, чувства парестезии и гипестезии в области пораженной стороны лица.

В 2 случаях мы наблюдали ликворею, которая была купирована с помощью тампонады трепанационной полости гемостатическими губками Surgicel и Otopor с тетрациклиновой мазью на 1–3 месяца. Через 1 месяц после удаления тампонов при выполнении отомикроскопии мы визуализировали большую трепанационную полость, заполненную местами грануляционной тканью, через 1 год – полностью эпидермизированную трепанационную полость.

Рецидив холестеатомы наблюдали у 1 пациента, которому в прошлом была выполнена краниотомия. У данного пациента через 6 месяцев с момента операции появилась ликворея, которая осложнилась серозным менингитом. В связи с этим нейрохирургами была выполнена тотальная петрозэктомия с удалением холестеатомы из верхушки пирамиды височной кости, закрытием дефекта крыши задней черепной ямки и последующей облитерацией операционной полости височной мышцей и ушиванием наглухо наружного слухового прохода. В настоящее время на диффузионно-взвешенной МРТ у пациента в проекции верхушки пирамиды височной кости визуализируется образование размерами 23,8×24,6×21,2 мм с четкими, неровными контурами, преимущественно изоинтенсивное в T2 ВИ, STIR, T2 flair, умеренно гипоинтенсивное в T1 ВИ, с повышенным сигналом на DWI с коэффициентом 1000, что проявляется у пациента образованием незаживающих гнойных заушных свищей в течение 2 лет.

В остальных случаях рецидив холестеатомы на сегодняшний день не был выявлен.

Рецидив холестеатомы, который произошел у одного из пациентов, является доказательством того, что полностью удалить матрикс холестеатомы с пульсирующей внутренней сонной артерии, луковицы яремной вены и при условии развившейся ликвореи не всегда возможно. А предыдущие выполненные нейрохирургические операции при условии поражения холестеатомным процессом среднего уха могут усугубить течение развития образования, что сказывается не в лучшую сторону на качестве жизни пациента и отохирурга.

Таким образом, применение заявляемого способа хирургического лечения инфралабиринтной-апикальной холестеатомы пирамиды височной кости может быть рекомендовано пациентам с хроническим гнойным средним отитом, осложненным распространением холестеатомы в улитку и сопровождающимся хронической сенсоневральной тугоухостью IV степени. Данный способ обеспечивает визуализацию патологического образования, препятствует формированию резидуальной холестеатомы и позволяет достичь хороших анатомо-функциональных результатов за счет открытого ведения созданной трепанационной полости до полной ее эпидермизации.

Расширенную радикальную операцию на среднем ухе производят путем обнажения твердой мозговой оболочки средней черепной ямки, удаления всех клеток ячеистого тракта височной кости, скелетирования канала лицевого нерва с удалением улитки, синусов гипотимпанума и инфралабиринтного клеточного тракта до верхушки пирамиды височной кости. Все это позволяет достичь достаточной санации инфралабиринтной-апикальной холестеатомы.

Проведение игольчатой электромиографии посредством бормашины до появления безопасных пороговых событий одновременно с выполнением скелетирования канала лицевого нерва позволяет исключить непосредственное повреждение лицевого нерва с развитием в послеоперационном периоде паралича мимической мускулатуры и тем самым добиться более широкого доступа к верхушке пирамиды височной кости, что снизит риск повреждения внутренней сонной артерии, луковицы яремной вены и передней стенки внутреннего слухового прохода.

Одномоментное проведение пластического расширения наружного слухового прохода без облитерации трепанационной полости аутотрансплантатами позволяет вести созданную трепанационную полость открыто из-за сложности в техническом удалении участков матрикса холестеатомы с поверхности адвентиции внутренней сонной артерии и луковицы яремной вены, без риска повреждения последних.

Формирование открытой антромастоидальной полости позволяет контролировать рост ее эпидермизации, осуществлять туалет трепанационной полости.

Это позволяет существенно снизить риск развития рецидива инфралабиринтной-апикальной холестеатомы пирамиды височной кости и одновременно исключить риск повреждения лицевого нерва, сонной артерии, яремной вены, передней стенки внутреннего слухового прохода что, в свою очередь, предупреждает развитие паралича мимической мускулатуры, кровотечения, ликвореи и внутричерепных осложнений.

**Заключение.** Холестеатома пирамиды височной кости требует своевременной идентификации и своевременного квалифицированного лечения.

Предложенный способ хирургической санации инфралабиринтной-апикальной холестеатомы пирамиды височной кости заключается в открытом ведении сформированной трепанационной полости, что позволяет контролировать эпидермизацию ее стенок и снизить риск развития рецидива образования.

ЛИТЕРАТУРА

1. Sanna M., Zini C., Gamoletti R., Frau N., Taibah A.K., Russo A. [et al.]. Petrous bone cholesteatoma // Skull Base Surg. 1993. N 3 (4). P. 201–213.
2. Moffat D., Jones S., Smith W. Petrous temporal bone cholesteatoma: a new classification and long-term surgical outcomes // Skull base. 2008. Vol. 18, N 2. P. 107–115.
3. Profant M., Steno J. Petrous apex cholesteatoma // Acta Otolaryngol. 2000. Vol. 120. P. 164–167.
4. Magliulo G. Petrous bone cholesteatoma: clinical longitudinal study // Eur Arch Otorhinolaryngol. 2007. Vol. 264. P. 115–120.
5. Fisch U., Mattox D. Microsurgery of the Skull Base. New York: Thieme, 1988. P. 22–32.
6. Rambo J. H. T Primary closure of the radical mastoidectomy wound: A technique to eliminate postoperative care // Laryngoscope. 1958. Vol. 68. P. 1216–1227.
7. Pyle G. M., Wiet R. J. Petrous Apex Cholesteatoma: Exteriorization vs. Subtotal Petrosectomy with Obliteration // Skull Base Surgery. 1991. N 1(2). P. 97–105.
8. Борисенко О. Н., Сребняк И. А., Сушко Ю. А., Злый М. В., Злый В. В. Холестеатома пирамиды височной кости // Журн. вушн., нос. и і горл. хвороб. 2005. № 1. С. 21–23.
9. Glasscock M. E., Woods C. I., Poe D. S., Patterson A. K., Welling D. B. Petrous apex cholesteatoma // Otolaryngol. Clin. North. Am. 1989. Vol. 22. P. 981–1002.

10. Хамгушкеева Н. Н. Применение ЭМГ-мониторинга лицевого нерва в отохирургии // Рос. оториноларингология. 2014. № 1. С. 218–222.

**Хамгушкеева** Наталия Николаевна – младший научный сотрудник отдела разработки и внедрения высокотехнологичных методов лечения Санкт-Петербургского НИИ уха, горла, носа и речи. Россия, 190013, Санкт-Петербург, ул. Бронницкая, д. 9; тел.: 8(921)-779-76-22, e-mail: nataliyalor@gmail.com

**Аникин** Игорь Анатольевич – докт. мед. наук, профессор, руководитель отдела разработки и внедрения высокотехнологичных методов лечения Санкт-Петербургского НИИ уха, горла, носа и речи. Россия, 190013, Санкт-Петербург, ул. Бронницкая, д. 9; тел. 8-8112-575-94-47, e-mail: dr-anikin@mail.ru

**Ильин** Сергей Никитович – канд. мед. наук, зав. рентгеновским отделением Санкт-Петербургского НИИ уха, горла, носа и речи. Россия, 190013, Санкт-Петербург, ул. Бронницкая, д. 9; тел. 8-(812) 317-98-67, e-mail: lor.ct.spb@rambler.ru

**Бокучава** Татьяна Анатольевна – канд. мед. наук, зав. отделением оториноларингологии Мурманской областной клинической больницы им. П. А. Баяндина. Россия, 183047, г. Мурманск, ул. Академика Павлова, д. 6; тел. (815) 225-70-48, e-mail: dr-bokuchava@mail.ru

REFERENCES

1. Sanna M., Zini C., Gamoletti R., Frau N., Taibah A.K., Russo A., et al. Petrous bone cholesteatoma. *Skull Base Surg*. 1993; 3(4): 201–213.
2. Moffat D., Jones S., Smith W. Petrous temporal bone cholesteatoma: a new classification and long-term surgical outcomes. *Skull base*. 2008; 18(2): 107–115.
3. Profant M., Steno J. Petrous apex cholesteatoma. *Acta Otolaryngol*. 2000; 120: 164–167.
4. Magliulo G. Petrous bone cholesteatoma: clinical longitudinal study. *Eur Arch Otorhinolaryngol*. 2007; 264: 115–120.
5. Fisch U., Mattox D. Microsurgery of the Skull Base. New York: Thieme. 1988: 22–32.
6. Rambo J. H. T Primary closure of the radical mastoidectomy wound: A technique to eliminate postoperative care». *Laryngoscope*. 1958; 68: 1216–1227.
7. Pyle G. M., Wiet R. J. Petrous Apex Cholesteatoma: Exteriorization vs. Subtotal Petrosectomy with Obliteration. *Skull Base Surgery*. 1991; 1(2): 97–105.
8. Borisenko O. N., Srebnyak I. A., Sushko Yu. A., Zlyi M. V., Zlyi V. V. Kholesteatoma piramidy visochnoĭ kosti [Petrous temporal bone cholesteatoma]. *Zhurnal vushnih nosovich i gorlovich khvorob*. 2005; 1: 21–23 (in Russian).
9. Glasscock M. E., Woods C. I., Poe D. S., Patterson A. K., Welling D. B. Petrous apex cholesteatoma. *Otolaryngol. Clin. North. Am*. 1989; 22: 981–1002.
10. Khamgushkeeva N. N. Primenenie EMG-monitoringa litsevogo nerva v otokhirurgii [EMG-monitoring of the facial nerve in otosurgery]. *Rossiiskaya otorinolaringologiya*. 2014; 1: 218–222 (in Russian).

Nataliya Nikolaevna Khamgushkeeva – junior research associate of the Department of Development and Implementation of High-Technology Treatment Methods of Saint Petersburg Research Institute of Ear, Throat, Nose and Speech. Russia, 190013, Saint Petersburg, 9, Bronnitskaia str., tel.: 8(812) 316-25-01, 8(921) 779-76-22, e-mail: nataliyalor@gmail.com

Igor Anatol'evich Anikin – MD, Professor, Head of the Department of Development and Implementation of High-Technology Treatment Methods of Saint Petersburg Research Institute of Ear, Throat, Nose and Speech. Russia, 190013, Saint Petersburg, 9, Bronnitskaia str., tel. 8 (812) 575-94-47, e-mail: dr-anikin@mail.ru

Sergei Nikitovich Il'in – MD Candidate, Head of Radiology Department of Saint Petersburg Research Institute of Ear, Throat, Nose and Speech of the Ministry of Healthcare of Russia. Russia, 190013, Saint Petersburg, 9, Bronnitskaia str.; tel. 8-812-317-98-67, e-mail: lor.ct.spb@rambler.ru

Tat'yana Anatol'evna Bokuchava – MD Candidate, Head of Otorhinolaryngology Department of Murmansk Regional Clinical Hospital named after P. A. Bayandin. Russia, 183035, Murmansk, 6, Akademika Pavlova str., tel. 8 (815)-225-70-48, e-mail: dr-bokuchava@mail.ru

УДК 616.284-002.2-089:615.33(048.8) doi: 10.18692/1810-4800-2017-2-104-112

# ЦЕЛЕСООБРАЗНОСТЬ АНТИБАКТЕРИАЛЬНОЙ ТЕРАПИИ ПРИ ХИРУРГИЧЕСКОМ ЛЕЧЕНИИ ТУБОТИМПАНАЛЬНОЙ ФОРМЫ ХРОНИЧЕСКОГО ГНОЙНОГО СРЕДНЕГО ОТИТА (ОБЗОР ЛИТЕРАТУРЫ)

**Аллахверанов Д. А., Диаб Х. М., Корвяков В. С.**

*ФГБУ «Федеральный научно-клинический центр оториноларингологии» ФМБА России, 123182, Москва, Россия*
*(Директор – член-корр. РАН, проф. Н. А. Дайхес)*

# APPROPRIATENESS OF ANTIBACTERIAL THERAPY IN THE SURGICAL TREATMENT OF TUBOTYMPANIC FORM OF CHRONIC SUPPURATIVE OTITIS MEDIA (LITERATURE REVIEW)

**Allakhveranov D. A., Diab Kh. M., Korvyakov V. S.**

*Federal State Budgetary Institution "Clinical Research Centre for Otorhinolaryngology" to the Federal Medico-Biological Agency of the Russian Federation, Moscow, Russia*

Статья посвящена изучению микрофлоры в барабанной полости и ее чувствительности к антибиотикам после тимпанопластики, разработке и внедрению методов противовоспалительной терапии в послеоперационном периоде при туботимпанальной форме хронического гнойного среднего отита. При написании настоящей научной работы в мировой литературе мы не нашли сообщений о микробном составе среднего уха после тимпанопластики. Также указано, что для повышения эффективности реабилитации больных с туботимпанальной формой хронического гнойного среднего отита необходимо определить целесообразность и рациональность антибиотикотерапии в послеоперационном периоде.

**Ключевые слова:** отит, микрофлора, антибиотикотерапия, тимпанопластика, гнойный, антибиотик, перфорация, барабанная перепонка, осложнение, эффективность, целесообразность, хирургическое лечение.

**Библиография:** 65 источников.

The article is devoted to the study of the tympanic cavity microflora and its sensitivity to antibiotics after tympanoplasty, development and implementation of anti-inflammatory therapy methods in the postoperative period in tubotympanic form of chronic suppurative otitis media. In the process of writing this scientific work we did not find any information on microbial composition of the middle ear after tympanoplasty. It is also indicated that to improve the efficacy of rehabilitation of patients with tubotympanic form of chronic suppurative otitis media is necessary to determine the appropriateness and rationality of antibiotic therapy in the postoperative period.

**Key words:** otitis, microflora, antibiotic therapy, tympanoplasty, suppurative, antibiotics, perforation, eardrum, complications, efficacy, appropriateness, surgical treatment.

**Bibliography:** 65 sources.

Хронический гнойный средний отит (ХГСО) остается одной из ведущих проблем современной оториноларингологии, характеризующийся наличием стойкой перфорации барабанной перепонки, постоянным или периодически повторяющимся гноетечением из уха и в различной степени выраженным снижением слуха, постепенно прогрессирующим при длительном течении заболевания.

Социальное значение этого заболевания также немаловажно, поскольку при нем развивается тугоухость, приводящая к нарушению речи

у детей, ограничивающая обучение в школе, дальнейшую профессиональную деятельность. Особую значимость этому заболеванию придает возможность развития тяжелых, жизненно опасных заболеваний, в результате ухудшаются качество жизни пациентов, их социальная адаптация [1, 2].

По данным отечественных и зарубежных авторов, ХГСО страдают 0,8–1% населения планеты, что составляет 15–22% всех обращений к оториноларингологу [3–6]. На долю туботимпанальной формы ХГСО (мезотимпанита) приходится около 55% всех случаев данного заболевания [7].

К высокой заболеваемости ХГСО приводят следующие факторы:

– большая распространенность вирусных инфекций среди населения;

– разнообразная патология верхних дыхательных путей, сопровождающаяся стойким нарушением функций слуховой трубы;

– широкое бессистемное применение антибактериальной терапии, приводящее к снижению общей неспецифической резистентности организма [8].

По мнению большинства авторов, главным этиологическим фактором в развитии гнойного среднего отита является бактериальная и грибковая обсемененность полостей среднего уха [9].

Микробы, которые обнаруживаются в среднем ухе, имеют патогенные свойства [10–15].

Широко распространено мнение, что основными возбудителями при ХГСО являются *S. aureus* и *P. aeruginoza* [16, 17].

Аэробная флора сопровождает хронический воспалительный процесс в 60,3%, анаэробная – в 38,2% случаев. Среди анаэробов чаще высеиваются анаэробные грамположительные кокки: *Peptococcus* и *Peptostreptococcus* (в 17,2% случаев), реже – *Bacteroides* (в 12,4%). Анаэробы, встречающиеся изолированно, чаще приводят к развитию тяжелых осложнений ХГСО (мастоидит, внутричерепные осложнения). Также развитию осложнений ХГСО способствует грибковая микрофлора (чаще рода *Aspergillus*) – в 1,4% случаев [18].

Несмотря на значительные усилия, предпринимаемые медицинскими организациями по пропаганде здорового образа жизни, до сих пор сохраняется и даже нарастает уровень заболеваемости неспецифическими заболеваниями органов дыхания, в структуре которых значительное место принадлежит оториноларингологической патологии [19–21]. Особое анатомическое положение и биологическая защитная роль ЛОРорганов в организме предрасполагают к частому возникновению в них патологических процессов [22].

Как уже говорилось ранее, ХГСО является заболеванием, представляющим потенциальную опасность для жизни больного. По данным В. Т. Пальчуна (2001), Ш. В. Джапаридзе (2005), Е. В. Гарова (2007), ХГСО с частыми обострениями является причиной отогенных осложнений, возникающих у 3,2% больных: у 1,97% наблюдаются интракраниальные (менингит, абсцесс мозга и др.), у 1,35% – экстракраниальные (субпериостальный абсцесс, лабиринтит и др.) осложнения. Смертность от осложнений при ХГСО составляет 16,1% [23–25].

Выделяются две формы ХГСО: хронический туботимпанальный гнойный средний отит, который характеризуется как доброкачественная форма; хронический аттикоантральный гнойный средний отит (злокачественная форма), для которого типичным считают присутствие холестеатомы [26–28].

При туботимпанальной форме ХГСО в воспалительный процесс вовлекается слизистая оболочка слуховой трубы, среднего и нижнего отделов барабанной полости. Костные элементы остаются сохранными. Диагностика ХГСО основана на анализе жалоб, анамнеза, данных физикального и инструментального исследований. Пациенты обычно обращаются с жалобами на периодическое или постоянное гноетечение из уха, снижение слуха, периодически возникающие боли в ухе, головную боль, боль или ощущение тяжести в заушной области, ощущение пульсации в ухе, шум в ухе, головокружение. Общий оториноларингологический осмотр позволяет оценить состояние ЛОРорганов и выявить заболевания, приведшие к формированию ХГСО. Диагностика базируется на отоскопической картине – стойкая центральная перфорация в натянутой части барабанной перепонки. Микроотоскопия с использованием отоскопа с увеличением или микроскопа позволяет различить детали остатков барабанной перепонки, локализацию и размер перфорации, состояние слизистой оболочки барабанной полости, слуховых косточек [3].

При диагностике ХГСО используется компьютерная томография (КТ) височных костей, которая позволяет получить изображение, сравнимое с анатомическими срезами [29, 30]. Аудиологическое обследование позволяет определить состояние слуха, тимпанометрия, видеоэндоскопия уха и носоглотки дают возможность оценить проходимость слуховой трубы. Часто ХГСО сочетается с кондуктивной или смешанной тугоухостью.

Основным методом лечения туботимпанальной формы ХГСО является хирургический. Консервативное лечение как этап подготовки к операции включает антибактериальную и симптоматическую терапию.

Рациональная предоперационная подготовка и послеоперационная реабилитация пациентов,

позволяющая сохранять результаты тимпанопластики, предусматривают использование методов патогенетической коррекции воспалительных изменений слизистой оболочки среднего уха [31, 32].

Антибактериальная терапия (общая или местная) назначается в следующих случаях: обострение ХГСО, возникновение осложнений, хирургическое лечение обострения ХГСО, послеоперационное воспаление в случае плановой хирургии ХГСО и как подготовительный этап к хирургии среднего уха, а главное – в послеоперационном периоде [33].

Цель хирургического лечения туботимпанальной формы ХГСО состоит в санации очага инфекции, сохранении нормальных анатомических структур среднего уха, максимальном улучшении слуха и предотвращении развития осложнений. Все виды хирургического лечения данной патологии объединены общим термином – тимпанопластика, которая включает пять типов [34].

Основным условием выполнения тимпанопластики является наличие «сухого» уха продолжительностью не менее 6 месяцев [35–37].

В понятие «сухого» уха Х. Вульштейн включал наличие центральной перфорации барабанной перепонки без признаков раздражения, сухой, невоспаленной полости среднего уха, подтвержденной рентгенологическим контролем сосцевидного отростка, полной проходимости евстахиевой трубы и четкое улучшение слуха при временном закрытии перфорации ватой, пропитанной раствором антибиотиков, как доказательство функциональной полноценности косточек и окон [38].

Получение хороших анатомических и функциональных результатов хирургического лечения больных с ХГСО зависит от качества предоперационной подготовки, квалификации хирурга, технического оснащения операционной, локализации и размеров дефекта барабанной перепонки, а также наличия и характера содержимого барабанной полости, вовлеченности в процесс ретротимпанальных отделов, выбора тактики хирургического лечения адекватной распространенности патологического процесса, тщательности ревизии и санации труднодоступных отделов височной кости, послеоперационного ведения пациентов и т. д. [18, 39–41].

Несмотря на высокую анатомо-функциональную эффективность тимпанопластики, отмечается относительно стабильный процент неудовлетворительных результатов (10,8–28,6%) за счет образования повторных перфораций, латерализации неотимпанальной мембраны, рецидива гнойного процесса и т. д. [37, 42–46].

Основными осложнениями хирургического лечения туботимпанальной формы ХГСО являются вновь возобновляющееся гноетечение либо снижение слуха, которые больше всего беспокоят пациентов [47, 48].

Выяснению причин послеоперационной отореи посвящено много работ отечественных и зарубежных авторов [49–53]. В них анализируются результаты иммунологических, гистологических, отомикроскопических исследований у пациентов, перенесших хирургическое лечение туботимпанальной формы ХГСО. В связи с этим в работах Sattar, A. Alamgir, Z. Hussain et al. местной антибактериальной терапии в послеоперационном периоде уделяется большое внимание как основному способу консервативной профилактики и лечения послеоперационных инфекционно-воспалительных процессов в среднем ухе [54].

В. П. Шпотин считает изучение структуры микрофлоры среднего уха с учетом региональных особенностей, ее динамики в послеоперационном периоде в зависимости от применяемых схем терапии важной составляющей в оптимизации лечения больных ХГСО [55].

Как правило, у пациентов с ХГСО высеивается смешанная полиморфная (аэробно-анаэробная) флора, обычно состоящая из двух-трех штаммов микроорганизмов [55, 56].

Большой проблемой остается антибиотикорезистентность данной флоры. Одной из причин этого является не только ее полиморфность, но и способность к формированию биопленок на поверхности сквамозного эпителия. Биопленки – сообщества микроорганизмов, заключенных в собственно продуцируемый экстрацеллюлярный матрикс, плотно прилегающий к поверхности эпителиальной ткани [57].

Е. В. Гаров и Е. Е. Гарова считают, что одними из самых эффективных, соответственно часто назначаемых эмпирических антибактериальных препаратов являются фторхинолоны II поколения и респираторные фторхинолоны (ципрофлоксацин и левофлоксацин). Препаратами выбора также являются цефалоспорины и амоксициллин с клавулановой кислотой, хотя они в меньшей степени активны против анаэробной флоры [18].

K. Jahnke в своих работах показывает, что при выявлении смешанной микрофлоры назначаются комбинации двух-трех препаратов для воздействия сразу на все виды патогенных микроорганизмов, например, цефалоспорины, фторхинолоны и метронидазол [33].

В последнее время появилось много работ зарубежных авторов о применении принципиально новых антибактериальных препаратов, особенно обладающих эффективностью в отношении антибиотикорезистентных форм (*S. aureus*, *P. aeruginosa*) и грибов. Так, успешно проводятся исследования по применению ототопических антимикробных пептидов на мышах [58].

А. Е. Трофимов считает, что препаратами выбора при ХГСО является амоксициллин/клавуланат в сочетании с местным применением антисинегнойных препаратов (фторхинолоны) или системными антисинегнойными препаратами (цефтазидим, цефепим, ципрофлоксацин) [59].

В то же время тенденцией последних лет является отказ от назначения антибиотиков при плановых, относительно «чистых» отохирургических вмешательствах [18].

Объясняется это тем, что после местной и системной антибиотикотерапии в послеоперационном периоде погибает не только патогенная, но и сапрофитирующая микрофлора, вегетирующая на коже наружного слухового прохода в норме [55].

В послеоперационном периоде при отсутствии конкурирующих взаимодействий с сапрофитами и угнетении местного иммунитета на фоне хронического воспаления послеоперационная полость вновь обсеменяется агрессивными патогенами, что ведет к рецидиву ХГСО и формированию «болезни оперированного уха» [60–62]. Многими исследованиями доказано, что стойкая ремиссия ХГСО предполагает вегетирование в полостях среднего уха непатогенной сапрофитирующей микрофлоры [8, 13, 60, 63, 64].

Изучение структуры микрофлоры среднего уха с учетом региональных особенностей, ее динамика в послеоперационном периоде в зависимости от применяемых схем терапии является важной составляющей в оптимизации лечения больных ХГСО [55].

В. А. Долгов и соавт. показали, что в период длительной (6 месяцев) ремиссии хронического гнойного среднего отита (мезотимпанит) общий показатель микробной обсемененности колебался от $0,5 \cdot 10^3$ до $1,0 \cdot 10^5$ КОЕ/тампон, штаммы золотистого стафилококка в смывах из барабанной полости отсутствовали, частота высеваемости коагулазоотрицательного стафилококка составляла 39,4±1,5%. Все штаммы коагулазоотрицательного стафилококка были без гемолитической активности. Антилизоцимная активность коагулазоотрицательного стафилококка колебалась от 1,0 до 3,5 мкг/мл. Эти показатели микробного биоценоза барабанной полости в 6-месячный срок условно взяты за норму микробного «пейзажа» среднего уха при ремиссии хронического гнойного среднего отита (мезотимпанит). Это обстоятельство позволяет в период «сухого» уха рекомендовать данные показатели (общий показатель микробной обсемененности не выше $1,0 \cdot 1,0^6$ КОЕ/тампон, наличие штаммов коагулазоотрицательного стафилококка без гемолитической активности с уровнем антилизоцимной активности не выше 6,0 мкг/мл) в качестве условия для выполнения тимпанопластики [65].

Отсюда логичным является утверждение, что хирургическое лечение туботимпанальной формы ХГСО проводится в стадии ремиссии, т. е на «сухом» ухе, при отсутствии патогенной микрофлоры, поэтому нет основания назначать антибиотики в послеоперационном периоде.

На основе выявленных проблем и недостатков современного лечения туботимпанальной формы ХГСО становится очевидной необходимость изучения комплексного подхода к лечению данного заболевания на базе существующих методов.

**Заключение.** Изучение микрофлоры в барабанной полости и ее чувствительности к антибиотикам после тимпанопластики, разработка и внедрение методов противовоспалительной терапии в послеоперационном периоде при туботимпанальной форме ХГСО являются актуальными проблемами в современной отохирургии. Поэтому данные микробного состава среднего уха после тимпанопластики, которые отсутствуют в мировой литературе, являются необходимым для адекватного выбора препарата эмпирической и целенаправленной антибиотикотерапии.

Таким образом, для повышения эффективности реабилитации больных с туботимпанальной формой ХГСО необходимо определить целесообразность и рациональность антибиотикотерапии в послеоперационном периоде.

ЛИТЕРАТУРА

1. Савельева Е. Е. Улучшение эффективности электроакустической коррекции слуха у пациентов, перенесших радикальную операцию на среднем ухе // Вестн. оториноларингологии. 2006. № 4. С. 21–23.
2. Храппо Н. С., Мирошниченко А. П., Струнина Е. Ю. Применение ушных капель данцил в лечении больных с обострением хронического гнойного среднего отита // Рос. оториноларингология. 2013. № 6. С. 178–181.
3. Миронов А. А. Хронический гнойный средний отит // Вестн. оториноларингологии. 2011. № 5. С. 72–76.
4. Отвагин И. В. Эпидемиологические аспекты нарушения слуха среди детского населения ЦФО // Вестн. оториноларингологии. 2003. № 5 (приложение). С. 174–175.
5. Яковлев В. Н., Крюков А. И., Гаров Е. В. Кречетов Г. М., Захарова А. Ф. Заболеваемость хроническим гнойным средним отитом и лечение этой нозологии в Москве // Вестн. оториноларингологии. 2010. № 6. С. 31–33.
6. Bluestone C. D. Epidemiology and pathogenesis of chronic suppuraive otitis media: implications for prevention and treatment // Int. Jurn. Pediatr. Otorhinolaryngol. 1998. Vol. 42, N 3. P. 207–223.
7. Пальчун В. Т., Крюков А. И. Оториноларингология: руководство для врачей. М.: Медицина, 2001. 429 с.
8. Тарасов Д. И., Федорова О. К., Быкова В. П. Заболевания среднего уха. М.: Медицина, 1988. 285 с.

9. Белоглазова Н. Н., Васильева Л. И., Брагина Л. Е., Киселев В. В., Набока Ю. Л. Микробные биоценозы при хроническом гнойном среднем отите // Вестн. оториноларингологии. 2010. № 4. С. 17–19.
10. Гуров А. В., Гусева А. Л. Микробиологические особенности хронического гнойного среднего отита и их влияние на течение заболевания // Вестн. оториноларингологии. 2007. № 2. С. 7–10.
11. Диденко В. И. Реконструктивно-пластическая хирургия полостей после санирующих операций и ранений среднего уха, осложненных оболочечно-мозговыми грыжами и ликвореей // Нов. оториноларингологии и логопатологии. 2001. № 2. С. 23–27.
12. Долгов В. А. Роль микробного биоценоза слизистой оболочки носа, барабанной полости в патогенезе, прогнозировании среднего отита и выборе рациональной терапии мезотимпанита: автореф. дис. … докт. мед.наук. Оренбург, 2006. 46 с.
13. Еремина Н. В., Карлов С. Н., Еремин С. А., Головизнина К. С., Нижегородцева И. А. Оценка эпидемиологии и микробиологических характеристик гнойного отита у взрослых и детей Самарского региона // Рос. оториноларингология. 2008. № 2 (приложение). С. 240–243.
14. Daniel M., Imtiaz-Umer S., Fergie N., Birchall J. P., Bayston, Roger. Bacterial involvement in otitis media with effusion // Int. Jurn. Pediatr. Otorhinolaryngol. 2012. Vol. 76, N 10. P. 1416–1422.
15. Heslop A., Ovesen T. Severe acute middle ear infections: microbiology and treatment // Int. Jurn. Pediatric Otorhinolaryngology. 2006. Vol. 70, N 10. P. 111–117.
16. Loy A. H., Tan A. L., Lu P. K. Microbiology of chronic suppurative otitis media in Singapore // Singapore Med. Jurn. 2002. Jun. Vol. 43. P. 296–299.
17. Niemela M., Uhari M., Mottonen M., Polcka T. Costs arising from otitis media // ActaPaediatrica. 2003. Vol. 88, N 5. P. 553–556.
18. Гаров Е. В., Гарова Е. Е. Современные принципы диагностики и лечения пациентов с хроническим гнойным средним отитом // Рус. мед. журн. 2012. № 27. С. 1355.
19. Авдеева С. Н. Распространенность заболеваний ЛОР-органов среди городского населения на современном этапе // Рос. оториноларингология. 2006. № 3. С. 33–37.
20. Сватко Л. Г., Галиулин А. Н., Шулаев А. В. Исследование качества лечения больных с ЛОР-патологией в амбулаторно-поликлинических условиях. Проблема реабилитации в оториноларингологии. Всероссийская конференция с международным участием. Труды. Самара, 2003. С. 55–56.
21. Berzon D. B. Ear disease in a group general practice. A review of world communities // Jurn. Laryng Otol. 1983. Vol. 97. N 9. P. 817–824.
22. Загорянская М. Е., Румянцева М. Г., Дайняк Л. Б. Возможности ранней медико-социальной реабилитации взрослых с нарушением слуха. Проблема реабилитации в оториноларингологии. Всероссийская конференция с международным участием. Труды. Самара, 2003. С. 116–117.
23. Гаров Е. В. Современные принципы лечения больных с хроническим гнойным средним отитом // Здоровье столицы : тез. докл. VI Московск. ассамблеи (Москва, 13–14 дек. 2007 г.). М., 2007. С. 137–138.
24. Джапаридзе Ш. В., Вачарадзе Д. В., Ломидзе Л. С., Хечинашвили Т. Р. О хирургическом лечении хронического гнойного среднего отита // Вестн. оториноларингологии. 2005. № 3. С. 46–47.
25. Пальчун В. Т. Обоснование применения эластической тампонады послеоперационных полостей среднего уха // Вестн. оториноларингологии. 2001. № 2. С. 35–38.
26. Jain A., Knight R.J. Middle Ear, Chronic Suppurative Otitis, Surgical Treatment, of the Medical textbooks for health professionals and consumers /–2007. www.eMedicine.com (World Medical Library): topic215.
27. Roland S. P. Middle Ear, Cholesteatoma, of the Medical text-books for health professionals and consumers /- 2007. www.eMedicine.com (World Medical Library): topic 220.
28. Thrasher, D. R. Middle Ear, Otitis Media with Effusion, of the Medical text-books for health professionals and consumers/. – 2007. www.eMedicine.com (World Medical Library): topic 209.
29. Зеликович Е. И. Компьютерная томография височной кости в диагностике нарушений слуха и отборе больных на кохлеарную имплантацию: автореф. дис. ... канд. мед. наук. М., 2002. 19 с.
30. Косяков С. Я. Оптимизация технологий слухоулучшающих хирургических вмешательств на наружном и среднем ухе: автореф. дис. ... докт. мед. наук. М., 2002. 39 с.
31. Бакулина Л. С. Роль и место антиоксидантной терапии в комплексе лечения воспалительных заболеваний среднего уха // Рос. оториноларингология. 2008. № 2. С. 23–27.
32. Тос М. Руководство по хирургии среднего уха. Том 1. Подходы, мирингопластика, оссикулопластика и тимпанопластика. Пер. с англ. А. В. Давыдова. Томск: Изд-во СГМУ, 2004. С. 412.
33. Jahnke K. Middle Ear Surgery. Recent Advances and Future Directions. Georg ThiemeVerlag, 2004. Chapter 4. P. 73–93.
34. Wulshtein H. Past and future of tympanoplasty // Arch. Otolaryngol. 1963. N 78 (3). P. 371–385.
35. Грушевская О. А., Капустина Т. А., Брюзгина Г. Н. Реабилитация слуха у детей народностей Севера / Съезд оториноларингологов СССР 9-й: тезисы докл. Кишинев, 1988. С. 255–256.
36. Дунайвицер Б. И. К вопросу сохранения воздухоносности неотимпанальной полости при мирингo- и тимпанопластике // Журн. ушных, носовых и горловых болезней. 1983. № 4. С. 58–59.
37. Мишенькин Н. В. Хроническое гнойное воспаление среднего уха: руководство по оториноларингологии. М., 1994. С. 110–132.
38. Вульштейн Х. Слухоулучшающие операции. М.: Медицина, 1972. 423 с.

39. Диаб Х. М., Дайхес Н. А., Карнеева О. В. Юнусов А. С., Кондратчиков Д. С., Пащинина О. А. [и др.]. Особенности хирургического лечения пациентов с хроническим гнойным средним отитом // Мат. XIX съезда оториноларингологов России. СПб., 2016. С. 230–231.
40. Корвяков В. С. Современные аспекты хирургического лечения больных хроническим гнойным средним отитом: автореф. дис. … докт. мед. наук. М., 2007. 24 с.
41. Якшин А. А. Оптимизация послеоперационного ведения пациентов с мезотимпанитом после тимпанопластики: автореф. дис. … канд. мед. наук. М., 2013. 31 с.
42. Дайхес Н. А., Давудов Х. Ш. Актуальные вопросы клинической оториноларингологии // Вестн. оториноларинг. 1993. № 1. С. 72–74.
43. Корвяков В. С. Хирургические методы лечения больных хроническим гнойным средним отитом // Мат. XVII съезда оториноларинг. России. СПб., 2006. С. 109–110.
44. Косяков С. Я., Палихина Е. В. Отдаленные результаты после тимпанопластики // Мат. науч.-практ. конф. оториноларинг. России. 2008. С. 269–273.
45. Mashiro G., Sakagami M., Kondoh K., Kitahara T., Kakutani C. Long-terms outcomes after tympanoplasty with and without mastoidectomy for perforated chronic otitis media // Eur. Arch. Otorhinolaryngol. 2009. Jun. N 226 (6). P. 819–822.
46. Sarcar S., Roychoudhury A., Roychaudhuri B. K. Tympanoplasty in children // Eur. Arch. Otorhinolaryngol. 2009. May. N 266 (5). P. 627–633.
47. Khujadze M., Vashakidze N., Gogniashvili G. The results of surgical treatment of middle ear cholesteatoma by using open and closed techniques // Georgian Med. News. 2008. Vol. 63. P. 21–24.
48. Somers T., Verbeken G., Vanhalle S., Delaeu B., Duinslaeger L., Govaerts P. [et al.]. Treatment of chronic postoperative otorrhea with cultured keratinocyte sheets // Ann. Otol. Rhinol. Laryngol. 1997. Vol. 106, N 1. P. 15–21.
49. Волошина И. А., Миронов А. А. Послеоперационное воспаление в трепанационных полостях височной кости // Вестн. оториноларингологии. 2004. № 2. С. 56–58.
50. Никифорова Г. Н., Хон Е. М., Свистушкин В. М., Овчинников А. Ю. Комбинированное лечение больных с отсутствием эпидермизации трепанационной полости после санирующих операций на ухе // Рос. оториноларингология. 2005. № 5. С. 115–117.
51. Полякова С. Д., Попова Е. А. Отдаленные результаты восстановительной хирургии уха при хронических гнойных средних отитах // Рос. оториноларингология. 2007. № 6. С. 129–134.
52. Федосеев В. И., Косяков С. Я., Дмитриев Н. С. Реоперации уха при хроническом гнойном среднем отите // Нов. оториноларингологии и логопатологии. 1999. № 3. С. 63–65.
53. Premachandra D. J., Woodward B. M., Milton C. M. [et al.]. Treatment of postoperative otorrhoea by grafting of mastoid cavities with cultured autologous epidermal cell // Lancet. 1990. Vol. 335. P. 365–367.
54. Sattar A., Alamgir A., Hussain Z., Sarfraz S., Nasir J., E-Alam B. Bacterial spectrum and their sensitivity pattern in patients of chronic suppurative otitis media // Jurn. Coll. Physicians. Surg. Pak. 2012. Vol. 22, N 2. P. 128–129.
55. Шпотин В. П. Оптимизицая диагностики и лечения больных хроническим гнойным средним отитом: автореф. дис. … докт. мед. наук. М., 2014. 39 с.
56. Ricciardiello F., Cavaliere M., Mesolella M., Iengo M. Notes on the microbiology of cholesteatoma: clinical findings and treatment // Acta Otorhinolaryngol (Ital). 2009. Vol. 29 (4). P. 197–202.
57. Wang E. W., Jung J. Y., Pashia M. E., Nason R., Scholnick S., Chole R. A. Otopathogenic Pseudomonas aeruginosa strains as competent biofilm formers // Arch otolaryngol head neck surg. 2005. Vol. 131. P. 983–989.
58. Lee Y. S., Kim Y. J., Choi S. H., Shin K. H., Jang W. S., Lee I. H. [et al.]. Di–K19Hc, an antimicrobial peptide as new ototopical agent for treatment of otitis media // Acta Oto-Laryngologica. 2010. Vol. 130. P. 897–903.
59. Трофимов А. Е. Фармакоэпидемиология острого и хронического гнойного отита у городских и сельских жителей: дис. … канд. мед. наук. Смоленск, 2005. 128 с.
60. Аабд Н., Ситников В. П., Окулич В. К. Микробный спектр и чувствительность к антибиотикам штаммов, выделенных от больных, перенесших радикальную операцию на среднем ухе // Иммунопатология, аллергология и инфектология. 2000. № 1. С. 116–120.
61. Семенов Ф. В., Банашек-Мещерякова Т. В. Влияние обогащенной тромбоцитами плазмы на течение раневого процесса после санирующих операций «открытого» типа на среднем ухе // Рос. оториноларингология. 2010. № 3. С. 145–150.
62. Vartiainen E., Vartiainen J. Effect of aerobic bacteriology on the clinical presentation and treatment results of chronic suppurative otitis media // Jurn. Laryngol. Otol. 1996. Vol. 110, N 4. P. 315–318.
63. Шпотин В. П., Проскурин А. И., Еремина Н. В., Галимзянов Х. М. Сапрофитирующая микрофлора в период ремиссии эпитимпанита после санирующих операций // Вестн. оториноларингологии. 2007. № 5 (приложение). С. 132–133.
64. Miro N. Controlled multicentes study on chronic suppurative otitis media treated with topical applications of ciprofloxacini 0,2 % solution in sungledose containers or combination of polymyxin B, neomycin and hydrocortisone suspension // Otolaryngol. Head Neak Surg. 2000. Vol. 125, N 5. P. 617–623.
65. Пат. РФ № 2003126278/14 от 27.05.2005. Способ определения условий для мирингопластики при ремиссии хронического гнойного мезотимпанита // В. А. Долгов, И. А. Шульга, Б. Я. Усвяцов, О. В. Бухарин, Л. И. Паршута.

**Диаб** Хасан – докт. мед. наук, главный научный сотрудник и руководитель II научно-клинического отдела заболеваний уха НКЦ оториноларингологии ФМБА. Россия, 123182, Москва, Волоколамское шоссе, д. 30, стр. 2; тел. 8-919-101-33-00, e-mail: Hasandiab@mail.ru

**Корвяков** Василий Сергеевич – докт. мед. наук, главный научный сотрудник II научно-клинического отдела заболеваний уха НКЦ оториноларингологии ФМБА. Россия, 123182, Москва, Волоколамское шоссе, д. 30, стр. 2; тел. 8-910-443-69-40, e-mail: Korvyakov56@mail.ru

**Аллахверанов** Джейхун Адиль оглы – младший научный сотрудник научно-клинического отдела заболеваний уха НКЦ оториноларингологии ФМБА. Россия, 123182, Москва, Волоколамское шоссе, д. 30, стр. 2; тел. 8-915-419-01-04, e-mail: dr.ceyhun@mail.ru

REFERENCES

1. Savel'eva E. E. Uluchshenie effektivnosti elektroakusticheskoi korrektsii slukha u patsientov perenesshikh radikal'nuyu operatsiyu na srednem ukhe [The improvement of electroacoustic hearing correction efficacy in the patients after radical middle ear surgery]. *Vestnik otorinolaringologii*. 2006; 4: 21–23 (in Russian).
2. Khrappo N. S., Miroshnichenko A. P., Strunina E. Yu. Primenenie ushnykh kapel' dantsil v lechenii bol'nykh s obostreniem khronicheskogo gnoinogo srednego otita [Application of eardrops Dantsil in the treatment of the patients with the chronic suppurative otitis media aggravation]. *Rossiiskaya otorinolaringologiya*. 2013; 6: 178–181 (in Russian).
3. Mironov A. A. Khronicheskii gnoinyi srednii otit [Chronic suppurative otitis media]. *Vestnik otorinolaringologii.* 2011; 5: 72–76 (in Russian).
4. Otvagin I. V. Epidemiologicheskie aspekty narusheniya slukha sredi detskogo naseleniya TsFO [Epidemiological aspects of the hearing disorders in children of the Central Federal District]. *Vestnik otorinolaringologii*. 2003; 5 (prilozhenie): 174–175 (in Russian).
5. Yakovlev V. N., Kryukov A. I., Garov E. V. Krechetov G. M., Zakharova A. F. Zabolevaemost' khronicheskim gnoinym srednim otitom i lechenie etoi nozologii v Moskve [The incidence of chronic suppurative otitis media and treatment of this nosology in Moscow]. *Vestnik otorinolaringologii*. 2010; 6: 31–33 (in Russian).
6. Bluestone C. D. Epidemiology and pathogenesis of chronic suppuraive otitis media: implications for prevention and treatment // *Int. J. Pediatr. Otorhinolaryngol*. 1998; 42(3): 207–223.
7. Pal'chun V. T., Kryukov A. I. Otorinolaringologiya: Rukovodstvo dlya vrachei [Otorhinolaryngology: Guidelines for doctors]. M.: Meditsina, 2001. 429 p (in Russian).
8. Tarasov D. I., Fedorova O. K., Bykova V. P. Zabolevaniya srednego ukha [The middle ear diseases]. M.: Meditsina, 1988. 285 p. (in Russian).
9. Beloglazova N. N., Vasil'eva L. I., Bragina L. E., Kiselev V. V., Naboka Yu. L. Mikrobnye biotsenozy pri khronicheskom gnoinom srednem otite [Microbial biocenoses in chronic suppurative otitis media]. *Vestnik otorinolaringologii*. 2010; 4: 17–19 (in Russian).
10. Gurov A. V., Guseva A. L. Mikrobiologicheskie osobennosti khronicheskogo gnoinogo srednego otita i ikh vliyanie na techenie zabolevaniya [Microbiological peculiarities of chronic suppurative otitis media and their effect on the progress of the disease]. *Vestnik otorinolaringologii*. 2007; 2: 7–10 (in Russian).
11. Didenko V. I. Rekonstruktivno-plasticheskaya khirurgiya polostei posle saniruyushchikh operatsii i ranenii srednego ukha, oslozhnennykh obolochechno-mozgovymi gryzhami i likvoreei [Reconstructive-plastic surgery of cavities after sanitizing operations and injuries of the middle ear, complicated with meningocerebral hernia and liquorrhea]. *Novosti otorinolaringologii i logopatologii*. 2001; 2: 23–27 (in Russian).
12. Dolgov V. A. Rol' mikrobnogo biotsenoza slizistoi obolochki nosa, bara-bannoi polosti v patogeneze, prognozirovanii srednego otita i vybore ratsional'noi terapii mezotimpanita: avtoref. dis… dokt. med.nauk [The role of microbial biocenosis of the nasal mucosa, tympanic cavity in the pathogenesis, prediction of the otitis media and the choice of rational therapy of mesotympanitis: the extended abstracts of MD dissertation]. Orenburg, 2006. 46 p. (in Russian).
13. Eremina N. V., Karlov S. N., Eremin S. A., Goloviznina K. S., Nizhegorodtseva I. A. Otsenka epidemiologii i mikrobiologicheskikh kharakteristik gnoinogo otita u vzroslykh i detei Samarskogo regiona [The assessment of epidemiology and microbiological peculiarities of suppurative otitis media in adults and children of Samara region]. *Rossiiskaya otorinolaringologiya*. 2008; 2 (prilozhenie): 240–243 (in Russian).
14. Daniel M., Imtiaz-Umer S., Fergie N., Birchall J.P., Bayston, Roger. Bacterial involvement in otitis media with effusion. *Int. Jurn. Pediatr. Otorhinolaryngol*. 2012; 76; 10: 1416–1422.
15. Heslop A., Ovesen T. Severe acute middle ear infections: microbiology and treatment. *Int. Jurn. Pediatric Otorhinolaryngology*. 2006; 70(10): 111–117.
16. Loy A. H., Tan A. L., Lu P. K. Microbiology of chronic suppurative otitis media in Singapore. *Singapore Med. Jurn*. 2002; Jun. 43: 296–299.
17. Niemela M., Uhari M., Mottonen M., Polcka T. Costs arising from otitis media. *ActaPaediatrica*. 2003; 88(5): 553–556.
18. Garov E. V., Garova E. E. Covremennye printsipy diagnostiki i lecheniya patsientov s khronicheskim gnoinym srednim otitom [The present-day principles of diagnostics and treatment of patients with chronic suppurative otitis media]. *Russkii meditsinskii zhurnal*. 2012; 27: 1355 (in Russian).
19. Avdeeva S. N. Rasprostranennost' zabolevanii LOR-organov sredi gorodskogo naseleniya na sovremennom etape [The incidence of ENT diseases among the urban population at the present-day stage]. *Rossiiskaya otorinolaringologiya*. 2006; 3: 33–37 (in Russian).
20. Svatko L. G., Galiulin A. N., Shulaev A. V. Issledovanie kachestva lecheniya bol'nykh s LOR-patologiei v ambulatorno-poliklinicheskikh usloviyakh. Problema reabilitatsii v otorinolaringologii. Vserossiiskaya konferentsiya s mezhdunarodnym uchastiem. Trudy [The study of the quality of treatment of the patients with ENT-pathology in the in-patient clinical conditions. The problem of rehabilitation in otorhinolaryngology. The All-Russian Conference with International Participation. The works]. Samara, 2003: 55–56 (in Russian).
21. Berzon D. B. Ear disease in a group general practice. A review of world communities. *Jurn. Laryng Otol*. 1983; 97(9): 817–824.
22. Zagoryanskaya M. E., Rumyantseva M. G., Dainyak L. B. Vozmozhnosti rannei mediko-sotsial'noi reabilitatsii vzroslykh s narusheniem slukha. Problema reabilitatsii v otorinolaringologii. Vserossiiskaya konferentsiya s mezhdunarodnym uchastiem. Trudy [The possibilities of the early medical and social rehabilitation of adults with hearing disorders. The problem of rehabilitation in otorhinolaryngology. The All-Russian Conference with International Participation. The works]. Samara, 2003: 116–117 (in Russian).

23. Garov E. V. Sovremennye printsipy lecheniya bol'nykh s khronicheskim gnoinym srednim otitom. Zdorov'e stolitsy : tez. dokl. VI Moskovsk. assamblei (Moskva, 13–14 dek. 2007) [The contemporary principles of treatment of the patients with chronic suppurative otitis media. The health of the capital: the abstracts of the 6th Moscow Assembly (Moscow, December, 13–14,. 2007)]. M., 2007: 137–138 (in Russian).
24. Dzhaparidze Sh. V., Vacharadze D. V., Lomidze L. S., Khechinashvili T. R. O khirurgicheskom lechenii khronicheskogo gnoinogo srednego otita [On surgical treatment of the chronic suppurative otitis media]. *Vestnik otorinolaringologii.* 2005; 3: 46–47 (in Russian).
25. Pal'chun V. T. Obosnovanie primeneniya elasticheskoi tamponady posleoperatsionnykh polostei srednego ukha [Substantiation of the application of elastic tamponage of the middle ear post-operative cavities]. *Vestnik otorinolaringologii*. 2001; 2: 35–38 (in Russian).
26. Jain A., Knight R.J. Middle Ear, Chronic Suppurative Otitis, Surgical Treatment, of the Medical textbooks for health professionals and consumers /–2007. www.eMedicine.com (World Medical Library): topic215.
27. Roland S. P. Middle Ear, Cholesteatoma, of the Medical text-books for health professionals and consumers /- 2007. www.eMedicine.com (World Medical Library): topic 220.
28. Thrasher, D. R. Middle Ear, Otitis Media with Effusion, of the Medical text-books for health professionals and consumers/. – 2007. www.eMedicine.com (World Medical Library): topic 209.
29. Zelikovich E. I. Komp'yuternaya tomografiya visochnoi kosti v diagnostikegnarushenii slukha i otbore bol'nykh na kokhlearnuyu implantatsiyu: avtoref. dis. ... kand. med. nauk [Computer-aided tomography of the temporal bone in the hearing disroders diagnostics and selection of the patients for cochlear implantation: the extended abstracts of MD Candidate dissertation]. M., 2002. 19 p (in Russian).
30. Kosyakov S. Ya. Optimizatsiya tekhnologii slukhouluchshayushchikh khirurgicheskikh vmeshatel'stv na naruzhnom i srednem ukhe: avtoref. dis. ... dokt. med. nauk [Optimization of the technologies of hearing-improving surgical interventions on the external and middle ear: the extended abstracts of MD Candidate dissertation]. M., 2002. 39 p (in Russian).
31. Bakulina L. S. Rol' i mesto antioksidantnoi terapii v komplekse lecheniya vospalitel'nykh zabolevanii srednego ukha [The role and place of antioxidant therapy in the complex of the middle ear inflammatory diseases treatment]. *Rossiiskaya otorinolaringologiya*. 2008; 2: 23–27 (in Russian).
32. Tos M. Rukovodstvo po khirurgii srednego ukha. Tom 1. Podkhody, miringoplastika, ossikuloplastika i timpanoplastika. Per. s angl. A. V. Davydova [The guidance on the middle ear surgery. V. 1. The approaches, myringoplasty, occiculoplasty and tympanoplasty. Translation from English by. A. V. Davydova]. Tomsk: Izd-vo SGMU, 2004. 412 p.
33. Jahnke K. Middle Ear Surgery. Recent Advances and Future Directions. Georg ThiemeVerlag, 2004. Chapter 4: 73–93.
34. Wulshtein H. Past and future of tympanoplasty. *Arch. Otolaryngol*. 1963; 78(3): 371–385.
35. Grushevskaya O. A., Kapustina T. A., Bryuzgina G. N. Reabilitatsiya slukha u detei narodnostei severa. S"ezd otorinolaringologov SSSR 9-i. Tezisy dokladov [Hearing rehabilitation in children of the Arctic ethnic groups. The 9th Congrss of Otorhinolaryngologists of the. Abstracts]. Kishinev, 1988: 255–256 (in Russian).
36. Dunaivitser B. I. K voprosu sokhraneniya vozdukhonosnostineotimpanal'noi polosti pri miringo- i timpanoplastike [Revising the problem of restorationof air-carrying capacity of neotympanic cavity in myringo- and tympanoplasty]. *Zhurnal ushnykh, nosovykh i gorlovykh boleznei*. 1983; 4: 58–59 (in Russian).
37. Mishen'kin N. V. Khronicheskoe gnoinoe vospalenie srednego ukha: Rukovodstvo po otorinolaringologii [Chronic suppurative otitis media: Guidelines in otorhinolaryngology]. M., 1994: 110–132.
38. Vul'shtein X. Slukhouluchshayushchie operatsii [Hearing improvement operations]. M.: Meditsina, 1972. 423 p. (in Russian).
39. Diab Kh. M., Daikhes N. A., Karneeva O. V. Yunusov A. S., Kondratchikov D. S., Pashchinina O. A. et al. Osobennosti khirurgicheskogo lecheniya patsientov s khronicheskim gnoinym srednim otitom. Materialy XIX s"ezda otorinolaringologov Rossii [The specific features of surgical treatment of patients with chronic suppurative otitis media. The materials of the 19th Congress of Otorhinolaringologists of Russia]. SPb., 2016: 230–231 (in Russian).
40. Korvyakov V. S. Sovremennye aspekty khirurgicheskogo lecheniya bol'nykh khronicheskim gnoinym srednimi otitom: avtoref. diss. … dokt. med. nauk [The present-day aspects of surgical treatment of patients with chronic suppurative otitis media: the extended abstracts of MD dissertation]. M., 2007. 24 p. (in Russian).
41. Yakshin A. A. Optimizatsiya posleoperatsionnogo vedeniya patsientov s mezotimpanitom posle timpanoplastiki: avtoref. diss. … kand. med. nauk [Optimization of post-operative management of patients with mesotympanitis after tympanoplasty: the extended abstracts of MD Candidate dissertation]. M., 2013. 31 p. (in Russian).
42. Daikhes N. A., Davudov Kh. Sh. Aktual'nye voprosy klinicheskoi otorinolaringologii [The important issues of clinical otorhinolaryngology]. *Vestnik otorinolaringologii.* 1993; 1: 72–74 (in Russian).
43. Korvyakov V. S. Khirurgicheskie metody lecheniya bol'nykh khronicheskim gnoinym srednim otitom. Mat. XVII s"ezda otorinolar. Rossii [Surgical methods of treatment of the patients with chronic suppurative otitis media. The materials of the 17th Congress of Otorhinolaryngologists of Russia]. SPb., 2006: 109–110 (in Russian).
44. Kosyakov S. Ya., Palikhina E. V. Otdalennye rezul'taty posle timpanoplastiki. Mat. nauchno-prakt. konf. otorinolar. Rossii [The long-term results after tympanoplasty. The materials of Scientific and Practical Conference of Otorhinolaryngologists of Russia]. 2008: 269–273 (in Russian).
45. Mashiro G., Sakagami M., Kondoh K., Kitahara T., Kakutani C. Long-terms outcomes after tympanoplasty with and without mastoidectomy for perforated chronic otitis media. *Eur. Arch. Otorhinolaryngol*. 2009. Jun.; 226(6): 819–822.
46. Sarcar S., Roychoudhury A., Roychaudhuri B. K. Tympanoplasty in children. *Eur. Arch. Otorhinolaryngol*. 2009. May; 266(5): 627–633.
47. Khujadze M., Vashakidze N., Gogniashvili G. The results of surgical treatment of middle ear cholesteatoma by using open and closed techniques. *Georgian Med. News*. 2008; 63: 21–24.
48. Somers T., Verbeken G., Vanhalle S., Delaeu B., Duinslaeger L., Govaerts P. et al. Treatment of chronic postoperative otorrhea with cultured keratinocyte sheets. *Ann. Otol. Rhinol. Laryngol*. 1997; 106(1): 15–21.
49. Voloshina I. A., Mironov A. A. Posleoperatsionnoe vospalenie v trepanatsionnykh polostyakh visochnoi kosti [Post-operative inflammation in trepanation cavities of the temporal bone]. *Vestnik otorinolaringologii*. 2004; 2: 56–58 (in Russian).
50. Nikiforova G. N., Khon E. M., Svistushkin V. M., Ovchinnikov A. Yu. Kombinirovannoe lechenie bol'nykh s otsutstviem epidermizatsii trepanatsionnoi polosti posle saniruyushchikh operatsii na ukhe [The combined treatment of patients with the absence of trepanation cavities after ear sanitizing operations]. *Rossiiskaya otorinolaringologiya*. 2005; 5: 115–117 (in Russian).

51. Polyakova S. D., Popova E. A. Otdalennye rezul'taty vosstanovitel'noi khirurgii ukha pri khronicheskikh gnoinykh srednikh otitakh [The long-term results of restoration ear surgery in chronic suppurative otitis media]. *Rossiiskaya otorinolaringologiya*. 2007; 6: 129–134 (in Russian).
52. Fedoseev V. I., Kosyakov S. Ya., Dmitriev N. S. Reoperatsii ukha pri khronicheskom gnoinom srednem otite [Ear reoperations in chronic suppurative otitis media]. *Novosti otorinolaringologii i logopatologii*. 1999; 3: 63–65 (in Russian).
53. Premachandra D. J., Woodward B. M., Milton C. M. et al. Treatment of postoperative otorrhoea by grafting of mastoid cavities with cultured autologous epidermal cell. *Lancet*. 1990; 335: 365–367.
54. Sattar A., Alamgir A., Hussain Z., Sarfraz S., Nasir J., E-Alam B. Bacterial spectrum and their sensitivity pattern in patients of chronic suppurative otitis media. *Jurn. Coll. Physicians. Surg. Pak*. 2012; 22(2): 128–129.
55. Shpotin V. P. Optimizitsaya diagnostiki i lecheniya bol'nykh khronicheskim gnoinym srednim otitom: avtoref. dis. … dokt. med. nauk [Optimization of diagnostics and treatment of the patients with chronic suppurative otitis media: the extended abstracts of MD dissertation]. M., 2014. 39 p. (in Russian).
56. Ricciardiello F., Cavaliere M., Mesolella M., Iengo M. Notes on the microbiology of cholesteatoma: clinical findings and treatment. *Acta Otorhinolaryngol (Ital)*. 2009; 29(4): 197–202.
57. Wang E. W., Jung J. Y., Pashia M. E., Nason R., Scholnick S., Chole R.A. Otopathogenic Pseudomonas aeruginosa strains as competent biofilm formers. *Arch otolaryngol head neck surg*. 2005; 131: 983–989.
58. Lee Y. S., Kim Y. J., Choi S. H., Shin K. H., Jang W. S., Lee I. H. et al. Di–K19Hc, an antimicrobial peptide as new ototopical agent for treatment of otitis media. *Acta Oto–Laryngologica*. 2010; 130: 897–903.
59. Trofimov A. E. Farmakoepidemiologiya ostrogo i khronicheskogo gnoinogo otita u gorodskikh i sel'skikh zhitelei: dis. … kand. med. nauk [Pharmacoepidemiology of acute and chronic suppurative otitis media in urban and rural population: the extended abstracts of MD Candidate dissertation]. Smolensk, 2005. 128 p. (in Russian).
60. Aabd N., Sitnikov V. P., Okulich V. K. Mikrobnyi spektr i chuvstvitel'nost' k antibiotikam shtammov, vydelennykh ot bol'nykh, perenesshikh radikal'nuyu operatsiyu na srednem ukhe [The microbial spectrum and sensitivity to antibiotics of strains extracted from the patients after radical middle ear surgery]. *Immunopatologiya, allergologiya i infektologiya*. 2000; 1: 116–120 (in Russian).
61. Semenov F. V., Banashek-Meshcheryakova T. V. Vliyanie obogashchennoi trombotsitami plazmy na techenie ranevogo protsessa posle saniruyushchikh operatsii «otkrytogo» tipa na srednem ukhe [The effect of platelet-rich plasma on the course of the wound process after the open-type sanitizing operations on the middle ear]. *Rossiiskaya otorinolaringologiya*. 2010; 3: 145–150 (in Russian).
62. Vartiainen E., Vartiainen J. Effect of aerobic bacteriology on the clinical presentation and treatment results of chronic suppurative otitis media. *Jurn. Laryngol. Otol*. 1996; 110(4): 315–318.
63. Shpotin V. P., Proskurin A. I., Eremina N. V., Galimzyanov Kh. M. Saprofitiruyushchaya mikroflora v period remissii epitimpanita posle saniruyushchikh operatsii [Saprophitizing microflora in the period of the attic disease remission after sanitizing operations]. *Vestnik otorinolaringologii*. 2007; 5 (prilozhenie): 132–133 (in Russian).
64. Miro N. Controlled multicentes study on chronic suppurative otitis media treated with topical applications of ciprofloxacini 0,2 % solution in sungledose containers or combination of polymyxin B, neomycin and hydrocortisone suspension. *Otolaryngol. Head Neak Surg*. 2000; 125(5): 617–623.
65. Patent RF № 2003126278/14 ot 27.05.2005. Sposob opredeleniya uslovii dlya miringoplastiki pri remissii khronicheskogo gnoinogo mezotimpanita [Patent of the Russian Federation No2003126278/14 of 27.05.2005. The method of determining the conditions for myringoplasty in chronic suppurative mezotympaninits remission]. Dolgov V. A., Shul'ga I. A., Usvyatsov B. Ya., Bukharin O. V., Parshuta L. I. (in Russian).

Khasan Diab – MD, chief research associate and Head of the 2nd Scientific and Clinical Department of Ear Diseases of Clinical Research Centre for Otorhinolaryngology. Russia, 123182, Moscow, 30/2, Volokolamsk Shosse, tel.: 8-919-101-33-00, e-mail: Hasandiab@mail.ru

Vasilii Sergeevich Korvyakov – MD, chief research associate of Clinical Research Department of Ear Disease of Clinical Research Centre for Otorhinolaryngology. Russia, 123182, Moscow, 30/2, Volokolamsk Shosse, tel.: 8-910-443-69-40, e-mail: Korvyakov56@mail.ru

Dzheikhun Adil' ogly Allakhveranov – junior research associate of Scientific and Clinical Department of Ear Diseases of Clinical Research Centre for Otorhinolaryngology. Russia, 123182, Moscow, 30/2, Volokolamsk Shosse, tel.: 8-915-419-01-04, e-mail: dr.ceyhun@mail.ru

УДК 616.216+616.211:618.3(048.8) doi: 10.18692/1810-4800-2017-2-113-119

# ЗАБОЛЕВАНИЯ НОСА И ОКОЛОНОСОВЫХ ПАЗУХ У БЕРЕМЕННЫХ. ОСОБЕННОСТИ ДИАГНОСТИКИ (ОБЗОР ЛИТЕРАТУРЫ)

**Волков А. Г., Бойко Н. В., Стагниева И. В.**

*ФГБОУ ВО «Ростовский государственный медицинский университет» Минздрава России, 344022, г. Ростов-на-Дону, Россия*
*(Ректор – проф. С. В. Шлык)*

# DISEASES OF NOSE AND PARANASAL SINUSES IN PREGNANT WOMEN. SPECIFIC ASPECTS OF DIAGNOSTICS (LITERATURE REVIEW)

**Volkov A. G., Boiko N. V., Stagnieva I. V.**

*Federal State Budgetary Educational Institution of Higher Education Rostov State Medical University of the Ministry of Healthcare of Russia*

Экстрагенитальная инфекционная патология является одной из причин преждевременных родов. Заболевания ЛОРорганов, в частности риносинуситы, обнаруживают самую высокую корреляционную связь с риском развития акушерской патологии. Однако диагностика риносинуситов у беременных затруднена в связи с ограничением возможности применения лучевых методов исследования. В этой связи особую ценность приобретают такие методы, как диафаноскопия и цифровая диафанография, позволяющие поставить клинический диагноз даже при малосимптомном, латентном течении риносинусита.

**Ключевые слова:** риносинусит, диагностика, беременность.
**Библиография:** 48 источников.

Extragenital infectious pathology is one of the causes of premature delivery. ENT diseases, in particular rhinosinusitis, show the highest degree of correlation with the risk of an obstetrical pathology development. However, diagnostics of rhinosinusitis in pregnant women detection is complicated due to the limited application of radiological examination methods. In view of this fact, such methods as diaphanoscopy and digital diaphanography, which both provide clinical diagnostics even in oligosymptomatic, delitescent rhinosinusitis, acquire particular value.

**Key words:** rhinosinusitis, diagnostics, pregnancy.
**Bibliography:** 48 sourses.

Здоровье матери и ребенка является важнейшим показателем социального благополучия государства, поэтому охрана материнства и детства в Российской Федерации рассматривается как одно из приоритетных направлений в области охраны здоровья населения.

Проблема заболеваний верхних дыхательных путей у беременных приобрела особую актуальность после установления наличия их связи с неблагоприятным течением и исходами беременности [1, 2] и особенно с развитием преэклампсии [3], которая является ведущей причиной материнской смертности. Помимо этого, исследования последних лет свидетельствуют о роли заболеваний носа и околоносовых пазух (ОНП) в развитии гипертензии у беременных, замедлении роста плода и снижении показателей здоровья новорожденных по шкале Апгар [3, 4].

Беременность нередко сопровождается нарушениями физиологических функций носа. Уже с первых недель беременности многие женщины отмечают нарушения обоняния в виде повышения обонятельной чувствительности (у 67% женщин), паросмии – искаженного восприятия запахов (у 17%) – или фантосмии – обонятельных галлюцинаций (у 14%) [5]. Причинами нарушения обоняния у беременных являются изменения в эндокринной системе, в деятельности ретикулогипоталамолимбической системы, в состав которой входят структуры обонятельного мозга, и дисфункция вегетативной нервной системы [5, 6]. Нарушения вегетативной нервной системы и увеличение объема циркулирующей крови в последнем триместре беременности могут привести к возникновению спонтанных носовых кровотечений [7].

С увеличением срока беременности наблюдается пропорциональный рост частоты нарушения носового дыхания, выявляемый как субъективно – при анкетировании, так и объективно – при передней активной риноманометрии [8–10]: в первом триместре беременности этот показатель составляет 27%, во втором – 55%, в третьем – 56%.

Причинами нарушений носового дыхания у беременных считают изменения гормонального фона, которые приводят к появлению симптомов ринита беременных.

Термин «ринит беременных» обозначает затруднение носового дыхания, которое возникает во втором или третьем триместре беременности, не имеет признаков аллергической или инфекционной природы, сохраняется не менее 6 недель и полностью исчезает в течение 2 недель после родов [3, 11, 12].

Помимо этого, существует понятие «ринит во время беременности», которое включает широкий круг заболеваний (аллергический, неаллергический, вазомоторный, инфекционный ринит), которые могут как возникать во время беременности, так и предшествовать ей [13–15].

Сведения о частоте ринита беременных весьма противоречивы и колеблются, по сведениям разных авторов, от 9 до 30% [16, 17]. Такой разброс данных объясняется немногочисленностью выборок популяционных исследований и отсутствием в них четкой дифференциации различных форм ринита [14]. Самое крупное популяционное исследование было произведено в Швеции, оно включало 599 беременных, симптомы ринита беременных были отмечены у 22% обследованных [18].

Патогенетические механизмы ринита беременных до конца не выяснены [12, 17]. Установлено, что к его возникновению причастно несколько факторов:

– повышение уровня ацетилхолина в крови в результате ингибирования ацетилхолинэстеразы эстрогенами;

– повышение экспрессии гистаминовых рецепторов в клетках эпителия слизистой оболочки носа;

– увеличение объема циркулирующей крови;

– индуцированная прогестероном дилатация гладкомышечных волокон сосудов слизистой оболочки носа [19].

Развитию отека слизистой оболочки носа может способствовать плацентарный трофобластический гормон [17]. Все эти факторы приводят к дилатации венозных сосудов кавернозной ткани носовых раковин, отеку и гиперсекреции слизистой оболочки, что клинически проявляется ринитом беременных.

Диагностика ринита беременных производится на основании клинических признаков. Нередко она сопряжена со значительными трудностями дифференцирования ринита беременных от других заболеваний носа и околоносовых пазух инфекционной, аллергической и неаллергической природы.

Симптомы ринита беременных могут накладываться на проявления аллергического ринита и астмы, которыми больная страдала до беременности. Связи между возникновением ринита беременных и астмой, с одной стороны, и полом плода, временем зачатия, возрастом матери и количеством предшествующих родов, с другой, не установлено [3, 12, 20].

Течение аллергического ринита во время беременности имеет ряд особенностей. Известно, что в первом триместре беременности плацента вырабатывает большое количество гистаминазы, в результате чего снижается содержание сывороточного гистамина. В связи с этим симптомы аллергического ринита в этот период беременности зачастую ослабевают. Во втором триместре экспрессия гистаминовых рецепторов в клетках эпителия полости носа существенно повышается под влиянием β-эстрадиола и прогестерона. Результатом этого могут быть назальная гиперреактивность, приводящая к быстрому развитию тахифилаксии, даже при кратковременном использовании сосудосуживающих капель, и усиление симптомов уже имеющегося аллергического ринита [19].

Длительное течение ринита беременных на фоне иммуносупрессии, свойственной данному физиологическому состоянию, часто осложняется развитием гнойного риносинусита. В период беременности женщины болеют риносинуситом в 6 раз чаще, чем в остальные периоды жизни [19].

Следует отметить особое значение своевременной диагностики гнойных риносинуситов у беременных, поскольку эта группа заболеваний резко повышает риск преждевременных родов [21–23].

Как показано в исследовании N. H. Morken et al. [24], бактериальные риносинуситы чаще других инфекционных экстрагенитальных заболеваний становятся причиной акушерской патологии. Изучив более 100 случаев беременности на протяжении 10 лет, авторы проанализировали влияние различных инфекционных процессов (пневмонии, бронхита, банальной «простуды», инфекций мочевыводящих путей и ЛОРорганов, эпизодов гипертермии неустановленного генеза) на вероятность наступления преждевременных родов в период между 22-й и 36-й неделями гестации. Статистически достоверное увеличение риска преждевременных родов обнаружено только для заболеваний ЛОРорганов, причем отмечено, что наиболее опасной является первая половина беременности, а преждевременные роды в этих случаях наступают через несколько недель после перенесенного заболевания ЛОРорганов.

Механизмы влияния риносинуситов на увеличение риска преждевременных родов до конца не выяснены. Наиболее распространенной является точка зрения, что преждевременные роды стано-

вятся результатом хронического воспалительного процесса в амниотической жидкости, который патогенетически связан с экстрагенитальной инфекционной патологией [25].

Риносинусит у беременных всегда представляет трудности как для диагностики, так и для лечения [26, 27]. Клиническая картина синуситов у беременных нередко изменяется в сторону появления стертых и латентных форм течения заболевания [28]. Локальный болевой симптомом не всегда имеет ведущее клиническое значение, а данные дополнительных методов исследования дают ошибку в 20–30% случаев по разным причинам. Ведущий клинический признак синусита – локальная головная боль – нередко слабо выражен или вовсе отсутствует [29–32].

Ограничения по применению лучевых методов исследования ОНП вынуждают клиницистов ориентироваться в основном на клинические признаки при диагностике риносинусита. Но при таком подходе возможна как гипер-, так и гиподиагностика. С одной стороны, затруднение носового дыхания и наличие выделений из носа могут быть симптомами аллергического, вазомоторного ринита или NARES, с другой – риносинусит может протекать со стертой клинической картиной, когда ведущие клинические признаки заболевания выражены неотчетливо.

В этих условиях особое значение приобретает разработка неинвазивных диагностических приемов, таких как диафаноскопия, термография, реофронтография и др., позволяющих не только оценить состояние ОНП, но и поставить полноценный клинический диагноз без использования лучевых методов исследования [33, 34]. Большинство этих методов доступны в поликлинических условиях и не требуют специальной подготовки врача для интерпретации результата. Использование таких методов у беременных позволяет решить следующие клинические задачи: 1) скрининг-диагностика: время исследования составляет несколько минут; 2) уточненная диагностика клинических синдромов, степени активности процесса, наличие экссудата в пазухе и показания к хирургическому лечению; 3) контроль динамики патологического процесса, эффективности проводимого лечения. Эти методы неинвазивны, не приносят беременной дискомфорта и не имеют противопоказаний.

Диафаноскопия – метод исследования околоносовых пазух в проходящем свете. Этот метод был усовершенствован сотрудниками нашей кафедры [35, 36]. Для улучшения освещенности исследуемых околоносовых пазух в качестве источника света были использованы сверхяркие светодиоды и монохроматический красный свет, сводящий к минимуму его поглощение мягкими тканями, что позволило произвести фоторегистрацию полученных результатов [37, 38]. Полученные таким образом диафанограммы обрабатывались с помощью денситометрии, что давало возможность не только объективизировать диагностику воспалительных заболеваний лобных пазух, но и провести дифференциальную диагностику отечно-инфильтративной и экссудативной форм риносинуситов.

Надежным неинвазивным диагностическим методом для исследования состояния околоносовых пазух у беременных является ультразвуковое исследование околоносовых пазух.

В практическом здравоохранении применяются два метода ультразвукового исследования: одномерная и двухмерная ультрасонография.

Одномерная ультрасонография выполняется с помощью различных эхосинускопов, например Sinuskan, и является обязательной составляющей оснащения ЛОР-кабинета, что закреплено в приложении № 3 к «Порядку оказания медицинской помощи населению по профилю „оториноларингология“, утвержденному Приказом Министерства здравоохранения РФ от 28 февраля 2011 г. № 155н [39]. Двухмерное сканирование производится в аксиальной и сагиттальной плоскостях, что обеспечивает визуализацию не только околоносовых пазух, но и мягких тканей, окружающих пневматизированные полости лицевого скелета, т. е., лучшую топографическую ориентацию и интерпретацию, чем одномерное ультразвуковое исследование. Этот метод позволяет с высокой достоверностью установить наличие острого или хронического синусита, выявить кисты, полипы внутри пазух, дифференцировать их от мукоцеле и опухолей [40]. Синусультрасонография может быть произведена повторно для контроля эффективности проводимой терапии. Относительным недостатком метода является то, что он может быть использован только для исследования состояния лобных и верхнечелюстных пазух. Однако высокая точность диагностики, доступность и безопасность дают возможность широко использовать ультрасонографию в амбулаторных условиях у беременных и часто болеющих детей.

Регионарная реография лобных пазух является вспомогательным методом диагностики, позволяющим оценить гемодинамику в области лобных пазух [41]. Она позволяет адекватно оценить роль сосудистого механизма возникновения боли. Больной с сомнительными признаками одностороннего неосложненного экссудативного фронтита и локальным болевым симптомом различной степени выраженности можно проводить реографию во фронто-фронтальных отведениях. По данным наших наблюдений [42, 43], если коэффициент асимметрии кровенаполнения равен 24% и выше, то это говорит о наличии блока лоб-

но-носового канала и в большом числе случаев – о наличии патологического отделяемого в просвете пазухи.

Предрасполагающими к развитию риносинусита факторами являются сдвиг в системе иммунитета в сторону повышения активности Th2-лимфоцитов, активация гуморального и угнетение клеточного звена иммунитета, что делает беременных чрезвычайно восприимчивыми к вирусным и бактериальным инфекциям [44]. Дисбаланс между провоспалительными и противовоспалительными цитокинами может привести к нарушению иммунного ответа на инфекционный фактор, что приводит к латентному течению риносинусита и частым осложнениям.

Дополнительные исследования иммунного статуса беременных могут своевременно помочь в определении тяжести течения риносинусита и прогнозе заболевания. Показатели иммунограммы выявляют иммунодефицит по всем направлениям: страдают клеточное звено, гуморальное или фагоцитоз. Отсутствие эффективного Т-клеточного ответа может быть обусловлено дисбалансом продукции цитокинов из-за иммуносупрессии при беременности. Низкие концентрации INFγ и высокие концентрации IL-4 и IL-10 свидетельствуют о смещении направленности дифференцировки Th-1/Th-2 в сторону Th-2-пути, смещении цитокинового баланса в сторону противовоспалительных цитокинов, снижении концентрации провоспалительных цитокинов [45, 46]. Высокие концентрации IL-10, активируя супрессорные клетки, «останавливают» воспалительный процесс. Результатом этого становится тяжелое течение гнойного воспалительного процесса на фоне функциональной несостоятельности иммунной системы. Низкие концентрации провоспалительных цитокинов IL-1β и INFγ не индуцируют воспаление, а высокие концентрации IL-10 блокируют. Следовательно, смещение цитокинового баланса в сторону противовоспалительных цитокинов является маркером нарушения иммунных взаимодействий, приводящих к иммунной недостаточности, а следовательно, к тяжелому или затяжному течению риносинусита у беременных.

В диагностике воспалительных заболеваний околоносовых пазух у беременных может быть использован предложенный в ЛОР-клинике РостГМУ неинвазивный способ кристаллографической диагностики [47]. Способ может быть использован в дифференциальной диагностике различных форм риносинусита и при контроле за динамикой послеоперационного воспаления после вскрытия околоносовых пазух [48].

Таким образом, заболевания носа и околоносовых пазух во время беременности представляют серьезную проблему. Вызванные постоянным нарушением носового дыхания нарушения сна, концентрации внимания, дневная усталость, головная боль существенно снижают качество жизни женщины, а присоединение гнойных воспалительных заболеваний околоносовых пазух создают угрозу осложненного течения беременности и преждевременных родов.

ЛИТЕРАТУРА

1. Моргуль Е. В., Колмакова Т. С. Динамика младенческой смертности за период 2000–2011 годов в Ростовской области // Известия Самарского научного центра Российской академии наук. Социальные гуманитарные, медико-биологические науки. 2014. Т. 16, № 5–2. С. 728–731.
2. Егоров В. И., Логутова Л. С., Зайдиева Я. З., Кочнева А. О. Влияние патологии ЛОР органов на репродуктивное здоровье женщин / Мат. IV Петербург. форума оториноларингологов России. СПб., 2015. С. 6–7.
3. Ellegard E. Pregnancy rhinitis // Immunol Allergy Clin. N. Am. 2006. Vol. 26. P. 119–135.
4. Franklin K. A., Holmgren P. A., Jönsson F., Poromaa N., Sten-lund H., Svanborg E. Snoring, pregnancy-induced hypertension,and growth retardation of the fetus // Chest. 2000. Vol. 117. P. 137–141.
5. Черных Н. М., Носуля Е. В., Ким И. А. Состояние обоняния при эндокринных нарушениях (обзор литературы) // Рос. ринология. 2015. Т. 23, № 2. С. 57–61.
6. Носуля Е. В., Ким И. А., Борисенко Г. М., Черных Н. М., Шпакова Е. А. Обонятельная дисфункция в практике оториноларинголога: анализ симптомов при различных патологических состояниях и у беременных // Вестн. оториноларингологии. 2013. № 4. С. 72–77.
7. Бойко Н. В., Колмакова Т. С. Исследование биогенных аминов у больных с носовыми кровотечениями на фоне вегетативной дисфункции // Folia Otorhinolar. et Pathol Res. 2015. Т. 2, № 21. С. 27–29.
8. Муратова Н. М. Состояние носового дыхания у беременных по данным анкетирования // Рос. оториноларингология. 2006. № 1. С. 134–135.
9. Бойко Н. В., Колесников В. Н. Клиническая ценность передней активной риноманометрии // Рос. ринология. 2006. № 3. С. 4–7.
10. Бойко Н. В., Колесников В. Н., Левченко Е. В. Статистика причин затруднения носового дыхания // Рос. ринология. 2007. № 2. С. 24–25.
11. Лопатин А. С. Диагностика и лечение ринита и риносинусита у беременных // Рос. аллергологический журн. 2006. № 1. С. 6–10.
12. Orban N., Maughan E., Bleach N. Pregnancy-induced rhinitis // Rhinology. 2013. Vol. 51. P. 111–119.
13. Костинов М. П., Мещерякова А. К., Фошина Е. П., Тарбаева Д. А., Сависько А. А., Зайцева Е. В. Клиническое течение острой респираторной инфекции и состояние микробиоценоза верхних дыхательных путей у беременных // Журн. микробиологии, эпидемиологии и иммунобиологии. 2012. № 5. С. 12–16.
14. Piette V., Daures J.P., Demoly P. Treating allergic rhinitis in preg-nancy // Curr Allergy Asthma Rep. 2006. Vol. 6. P. 232–238.

15. Caparroza F. A., Gregorioa L. L., Bongiovannia G., Izua S. C., Kosugib E. M. Rhinitis and pregnancy: literature review // Brazilian Journ. of Otorhinolaryngology. 2016. Vol. 82, N 1. P. 105–111.
16. Shushan S., Sadan O., Lurie S., Evron S., Golan A., Roth Y. Pregnancy-associated rhinitis // Am. Jurn. Perinatol. 2006. Vol. 23. P. 431–433.
17. Namazy J. A., Schatz M. Diagnosing rhinitis during pregnancy // CurrAllergy Asthma Rep. 2014. Vol. 14. P. 458.
18. Ellegard E., Hellgren M., Toren K., Karlsoon T. The incidence ofpregnancy rhinitis // Gynecol. Obstet Invest. 2000. Vol. 49. P. 98–101.
19. Лопатин А. С. Ринит. Руководство для врачей. М.: Литтерра, 2010. 417 с.
20. Ellegard E. K. Clinical and pathogenetic characteristics of pregnancy rhinitis // Clin. Rev. Allergy Immunol. 2004. Vol. 26. P. 149–159.
21. Джаббаров К. К. Особенности течения и лечения воспалительных заболеваний носа и околоносовых пазух у беременных // Вестн. оториноларингологии. 1993. № 5–6. С. 42–45.
22. Милованов А. П., Лебеденко Е. Ю., Михельсон А. Ф. Пути снижения акушерских потерь // Акушерство и гинекология. 2012. № 4–1. С. 74–78.
23. Кеда Л. Н., Гутикова Л. В., Пашенко Е. Н., Демина О. В. Роль инфекции в возникновении преждевременных родов // Репродуктивное здоровье. Восточная Европа. 2012. № 5. С. 307–311.
24. Morken N. H., Gunnes N., Magnus P., Jacobsson B. Risk of spontaneous preterm delivery in a low-risk population: the impact of maternal febrile episodes, urinary tract infection, pneumonia and ear-nose-throat infections // Eur. Jurn. of Obstetrics & Gynec and Reprod. Biol. 2011. Vol. 159. P. 310–314.
25. Vrachnis N., Vitoratos N., Iliodromiti Z., Sifakis S, Deligeoroglou E, Creatsas G. Intrauterine inflammation and preterm delivery // Ann N. Y. Acad. Sci. 2010. Vol. 1205. P. 118–122.
26. Волков А. Г. Диагностика и лечение сочетанных воспалительных заболеваний околоносовых пазух у беременных // Областная научно-практическая конференция оториноларингологов Ростовской области: матер. конф. Ростов н/Д, 1991. С. 20–23.
27. Волков А. Г., Бойко Н. В. Диагностика риносинуситов у беременных. В сб: Современные проблемы развития фундаментальных и прикладных наук. 2016. С. 26–31.
28. Волков А. Г., Стагниева И. В. Головная боль в области лба с точки зрения оториноларинголога // Рос. ринология. 2007. № 4. С. 29–34.
29. Волков А. Г. Стагниева И. В., Ерошенко А. Ю. Значимость локального болевого симптома при фронтите // Вестн. оториноларингологии. 2010. № 4. С. 38–40.
30. Бойко Н. В., Стагниева И. В. Дифференциальная диагностика лицевых болей // Рос. ринология. 2012. Т. 20, № 4. С. 39–41.
31. Стагниева И. В., Бойко Н. В. Головная и лицевая боль при риносинусите // Мед. вестн. Юга России. 2014. № 3. С. 55–59.
32. Стагниева И. В. Роль субстанции Р в патогенезе лицевой боли при риносинусите // Рос. ринология. 2015. Т. 23, № 1. С. 33–35.
33. Волков А. Г., Грошков К. К. Возможности диафаноскопии в диагностике фронтитов с использованием волоконной оптики // II науч.-практ. конф. оторинолар. ЮФО: мат. конф. Майкоп, 2006. С. 19–20.
34. Заболотный Д. И., Розенфельд Л. Г., Заболотная Д. Д., Дунаевский В. И., Котовский В. И., Тимофеев В. И., Назарчук С. С. Термографическая диагностика заболеваний околоносовых пазух // Укр. Мед. часопис. 2016. Т. 111, № 1. С. 104–107.
35. Волков А. Г. Диафанография в диагностике неосложненного фронтита // Акт. вопр. оториноларингологии. 9-я Краснодар. краев. ЛОР-конф. с уч. оторинолар. др. регионов РСФСР: тез. докл. Краснодар, 1989. С. 98–99.
36. Волков А. Г., Грошков К. К. Цифровые технологии для улучшения диагностики фронтитов // Актуальные вопросы современной оториноларингологии: мат. Всеармейск. науч.-практ. конф., посв. 130-летию со дня рожд. В. И. Воячека. СПб., 2006. С. 10–11.
37. Грошков К. К. Цифровые технологии в диагностике фронтитов: автореф. дис. … канд. мед. наук: Ростов н/Д, 2008. 24 с.
38. Волков А. Г., Добытко И. В. Цифровая диафанография верхнечелюстных пазух у детей / V научная сессия РостГМУ, посвященная 95-летию высшего медицинского образования на Дону и 80-летию РостГМУ: мат. конф. Ростов н/Д. 2010. Т. 2. С. 576–579.
39. Порядок оказания медицинской помощи населению по профилю «Оториноларингология» и «Сурдология-оториноларингология» // Рос. ринология. 2012. № 3. С. 40–55.
40. Шиленкова В. В., Козлов В. С., Бырихина В. В. Двухмерная ультразвуковая диагностика околоносовых пазух. учеб. пособие. Ярославль, 2006. 54 с.
41. Помухина А. Н., Волков А. Г., Филимонов Н. Н. Реография лобных пазух. Метод. указ. по внедр. в практику здравоохр. достиж. д-ки уха и дыхат. путей. Ростов н/Д, 1981. С. 87–89.
42. Стагниева И. В. Особенности клинического течения фронтитов в современных условиях: автореф. дис. … канд. мед. наук. СПб., 2008. 24 с.
43. Волков А. Г., Стагниева И. В. Клинико-патофизиологические параллели лицевой боли // Рос. оториноларингология. 2011. № 6. С. 21–27.
44. Пестрикова Т. Ю., Горовенко Н. А., Витько Н. Ю. Особенности функционирования иммунной системы у женщин при преждевременных родах // Дальневост. мед. журнал. 2000. № 3. С. 55–58.
45. Стагниева И. В., Симбирцев А. С. Значение цитокинового профиля в проявлении болевого симптома при риносинусите // Цитокины и воспаление. 2015. Т. 14. № 4. С. 29–34.
46. Стагниева И. В., Симбирцев А. С. Роль цитокинов в патогенезе лицевой боли при риносинусите // Медицинская иммунология. 2015. Т. 17. № S (Спец. выпуск). С. 319.

47. Волков А. Г., Агабабов В. А. Кристаллография как метод диагностики воспалительных заболеваний околоносовых пазух // Тез. докл. обл. науч.-практ. конф. оториноларингол. Рост. обл. Ростов н/Д, 1985. С. 62–64.
48. Пат. РФ на изобретение № 2317542. Способ прогнозирования возможных осложнений после вскрытия верхнечелюстной пазухи / А. Г. Волков, А. Р. Боджоков. Опубл. 20.02.2008 г., БИ № 5.

**Волков** Александр Григорьевич – доктор медицинских наук, профессор, зав. каф. болезней уха, горла, носа РостГМУ. Россия, 344022, г. Ростов-на-Дону, Ворошиловский, д. 105; тел. 8(863)232-37-54 e-mail: vag@aaanet.ru

**Бойко** Наталья Владимировна – докт. мед. наук, профессор каф. болезней уха, горла, носа РостГМУ. Россия, 344022, г. Ростов-на-Дону, Ворошиловский, д. 105; e-mail: nvboiko@gmail.com

**Стагниева** Ирина Вениаминовна – канд. мед. наук, доцент каф. болезней уха, горла, носа РостГМУ. Россия, 344022, г. Ростов-на-Дону, Ворошиловский, д. 105; e-mail: irinastagnieva@yandex.ru

REFERENCES

1. Morgul' E. V., Kolmakova T. S. Dinamika mladencheskoi smertnosti za period 2000–2011 godov v Rostovskoi oblasti [The trends in infant mortality over the years 2000–2011 in Rostov region]. Izvestiya Samarskogo nauchnogo tsentra Rossiiskoi akademii nauk. Sotsial'nye gumanitarnye, mediko-biologicheskie nauki. 2014; 16(5–2): 728–731 (in Russian).
2. Egorov V. I., Logutova L. S., Zaidieva Ya. Z., Kochneva A. O. Vliyanie patologii LOR organov na reproduktivnoe zdorov'e zhenshchin: Materials IV Petersburg. Forum otorinolar. Russia [The effect of ENT-organs pathology on reproductive health of women: The materials of the 4th Forum of Otorhinolaringologists of Russia]. St. Petersburg, 2015: 6–7 (in Russian).
3. Ellegard E. Pregnancy rhinitis. *Immunol Allergy Clin N Am*. 2006; 26: 119–135.
4. Franklin K. A., Holmgren P. A., Jönsson F., Poromaa N., Sten-lund H., Svanborg E. Snoring, pregnancy-induced hypertension, and growth retardation of the fetus. *Chest*. 2000; 117: 137–141.
5. Chernykh N. M., Nosulia E. V., Kim I. A. Sostoyanie obonyaniya pri endokrinnykh narusheniyakh (obzor literatury) [The condition of olfaction in endocrine disorders (a literature review)]. *Rossiiskaya rinologiya*; 2015; 23(2): 57–61 (in Russian).
6. Nosulya E. V., Kim I. A., Borisenko G. M., Chernykh N. M., Shpakova E. A. Obonyatel'naya disfunktsiya v praktike otorinolaringologa: analiz simptomov pri razlichnykh patologicheskikh sostoyaniyakh i u beremennykh [Olfactory dysfunction in ENT practice: the analysis of symptoms in various pathological conditions and in pregnant women]. *Vestnik otorynolaringologii.* 2013; 4: 72–77 (in Russian).
7. Boiko N. V., Kolmakova T. S. Issledovanie biogennykh aminov u bol'nykh s nosovymi krovotecheniyami na fone vegetativnoi disfunktsii [The study of biogenic amines in the patients with epistaxis against the background of autonomic dysfunction]. *Folia Otorhinolar. et Pathol Res*. 2015; 21(2): 27–29 (in Russian).
8. Muratova N. M. Sostoyanie nosovogo dykhaniya u beremennykh po dannym anketirovaniya [The state of nasal breathing in pregnant women according to survey data]. *Rossiiskaya otorinolaringologiya*. 2006; 1: 134–135 (in Russian).
9. Boiko N. V., Kolesnikov V. N. Klinicheskaya tsennost' perednei aktivnoi rinomanometrii [Clinical efficacy of the anterior active rhinomanometry]. *Rossiyskaya rinologya*. 2006; 3: 4–7 (in Russian).
10. Boiko N. V., Kolesnikov V. N., Levchenko E. V. Statistika prichin zatrudneniya nosovogo dykhaniya [Statistics of causes of nasal breathing complications]. *Rossiiskaya rinologiya*. 2007; 2: 24–25 (in Russian).
11. Lopatin A. S. Diagnostika i lechenie rinita i rinosinusita u beremennykh [Diagnostics and treatment of rhinitises and rhinosinusitises in pregnant women]. *Rossiiskii allergologicheskii zhurnal.* 2006; 1: 6–10 (in Russian).
12. Orban N., Maughan E., Bleach N. Pregnancy-induced rhinitis. *Rhinology*. 2013; 51: 111–119.
13. Kostinov M. P., Meshcheryakova A. K., Foshina E. P., Tarbaeva D. A., Savis'ko A. A., Zaitseva E. V. Klinicheskoe techenie ostroi respiratornoi infektsii i sostoyanie mikrobiotsenoza verkhnikh dykhatel'nykh putei u beremennykh [The clinical course of acute respiratory infections and microbiocenosis of upper respiratory tract in pregnant women]. *Zhurnal mikrobiologii, epidemiologii i immunobiologii.* 2012; 5: 12–16(in Russian).
14. Piette V., Daures J. P., Demoly P. Treating allergic rhinitis in pregnancy. *Curr Allergy Asthma Rep*. 2006; 6: 232–238.
15. Caparroza F. A., Gregorioa L. L., Bongiovannia G., Izua S. C., Kosugib E. M. Rhinitis and pregnancy: literature review. *Brazilian Journal of Otorhinolaryngology*. 2016; 82 (1): 105–111.
16. Shushan S., Sadan O., Lurie S., Evron S., Golan A., Roth Y.. Pregnancy-associated rhinitis. *Am Jurn. Perinatol*. 2006; 23: 431–433.
17. Namazy J. A., Schatz M. Diagnosing rhinitis during pregnancy. *Curr Allergy Asthma Rep*. 2014; 14: 458.
18. Ellegard E., Hellgren M., Toren K., Karlsoon T. The incidence ofpregnancy rhinitis. *Gynecol Obstet Invest*. 2000; 49: 98–101.
19. Lopatin A. S. Rinit. Rukovodstvo dlya vrachei [Rhinitis. Guidelines for doctors]. M.: Litterra. 2010 (in Russian).
20. Ellegard E. K. Clinical and pathogenetic characteristics of pregnancy rhinitis. *Clin Rev Allergy Immunol*. 2004; 26: 149–159.
21. Jabbarov K.K. Osobennosti tesheniya i leshenya zabolevanyi nosa I okolonosovyh pazuh u beremennyh [Specific features of progress and treatment of inflammatory diseases of nose and paranasal sinuses in pregnant women]. *Vestnik otorinolaringologii*. 1993; 5–6: 42–45 (in Russian).
22. Milovanov A. P., Lebedenco E. Y., Michelson A. F. Puti snizheniya akusherskikh poter' [The ways of obstetric loss reduction]. *Akusherstvo i gynecologya*. 2012; 4(1): 74–78 (in Russian).
23. Keda L. N., Gutikova L. V., Pashenko E. N., Demin O. V. Rol' infektsii v vozniknovenii prezhdevremennykh rodov [The role of infection in premature delivery]. *Reproductivnoe zdorovie Eastern Europe*. 2012; 5 (23): 307–311 (in Russian).
24. Morken N. H., Gunnes N., Magnus P., Jacobsson B. Risk of spontaneous preterm delivery in a low-risk population: the impact of maternal febrile episodes, urinary tract infection, pneumonia and ear-nose-throat infections. *Eur Jurn. of Obstetrics & Gynec and Reprod Biol*. 2011; 159: 310–314.
25. Vrachnis N., Vitoratos N., Iliodromiti Z., Sifakis S, Deligeoroglou E, Creatsas G. Intrauterine inflammation and preterm delivery. *Ann N Y Acad Sci*. 2010; 1205: 118–122.
26. Volkov A. G. Diagnostika i leshenie soshetannih vospalitelinih zabolevanyi okolonosovih pazuh u beremennih. Regional Scientific Conference of otolaryngologists Rostov: mater. conf. [Diagnostics and treatment of concomitant inflammatory diseases of paranasal sinuses in pregnant women. The Regional Scientific and Practical Conference of Otolaryngologists of Rostov oblast: the materials of the conference] Rostov Don, 1991: 20–23 (in Russian).
27. Volkov A. G., Boyko N. V. Diagnostika rinosinusitov u beremennykh. In: Sovremennie probemi razvitiya fundamentalinih I prikladnih nauk [Diagnostics of rhinosinusitises in pregnant women. In: The present-day problems of development of fundamental and applied sciences]. 2016; 26–31 (in Russian).

28. Volkov A. G., Stagnieva I. V. Golovnaya bol' v oblasti lba s tochki zreniya otorinolaringologa [Forehead headache from otorhinolaryngologist's viewpoint]. *Rossiiskaya rinologiya* 2007; 4: 29–34. (in Russian).
29. Volkov A. G., Stagnieva I. V., Eroshenko A. Iu. Znachimost' lokal'nogo bolevogo simptoma pri frontite [Significance of local pain syndrome in patients with frontitis]. *Vestnik otorinolaryngologii*. 2010; (4): 38–40 (in Russian).
30. Boyko N. V., Stagnieva I. V. Differentsial'naya diagnostika litsevykh bolei [Differential diagnosis of facial pain]. *Rossiyskaya rinologiya*. 2012; 20(4): 39–41 (in Russian).
31. Stagnieva I. V., Boyko N. V. Golovnaya i litsevaya bol' pri rinosinusite [Headache and facial pain in rhinosinusitis]. *Meditsinskii vestnik Yuga Rossii.* 2014; 3: 55–59 (in Russian).
32. Stagnieva I. V. Rol' substantsii R v patogeneze litsevoi boli pri rinosinusite [The role of R-substance in the facial pain pathogenesis in rhinosinusitis]. *Rossiyskaya rinologiya.* 2015; 23 (1): 33–35(in Russian).
33. Volkov A. G., Groshkov K. K. Vozmojnosti diaphanoscopii v diagnostike frontitov s ispol'zovaniem volokonnoy optiki II Scient. Conf. otorinolar. UFO: mater. conf. [The possibilities of diaphanoscopy in diagnostics of frontitises using fiber optics. The 2nd Scientific and Practical Conference of Otorhinolaryngologists of South Federal District: the materials of the conference]. Maikop, 2006; 19–20 (in Russian).
34. Zabolotnyi D. I., Rosenfeld L. G., Zabolotnaya D. D., Dunaevsky V. I., Kotovsky V. I., Timofeev V. I., Nazarchuk S. S. Thermographic diagnosis of diseases of the paranasal sinuses. Ukrain. Med chasopis. 2016; 111(1): 104–107 (in Ukraina).
35. Volkov A. G. Diaphanoscopia v diagnostike neoslojn'ionnogo frontita [Diaphanoscopy in diagnostics of uncomplicated frontitis]. *Aktual'nye voprosy otorinolaringologii*. Krasnodar 1989; 98–99 (in Russian).
36. Volkov A. G., Groshkov K. K. Cifrovye tehnologyi dlya ulushchenia diagnistiki frontitov. Actual problems of modern otorhinolaryngology: mater. Vsearmeysk. Scient. Conf., posv. 130 th anniversary of Voyacheka [Digital technologies for improvement of sinusitises diagnostics. The important problems of the present-day otorhinolaryngology: the materials of All-Army Scientific Conference Devoted to the 130th Anniversary of V.I. Vojachek]. SPb, 2006; 10–11 (in Russian).
37. Groshkov K. K. Cifrovye tehnologii v dagnostike frontitov: avtoref. diss. … cand. med. nauk. [Digital technologies in diagnostics of frontitises: the extended abstracts of MD Candidate dissertation]. Moscow; 2008. 24 (in Russian).
38. Volkov A. G., Dobytko I. V. Cifrovaya diaphanographia verhneshliustnih pazuh u detei V RostGMU scientific session devoted to the 95th anniversary of higher medical education in the Don and the 80th anniversary of RostGMU: mater. conf. [Digital diaphanoscopy of maxillary sinuses in children. The 5th Scientific Session of RosSMU devoted to the 95th Anniversary of Higher Medical Education on the Don and the 80th Anniversary of RostGMU: the materials of the conference]. Rostov. 2010; 2: 576–579 (in Russian).
39. Poryadok okazaniya meditsinskoi pomoshchi naseleniyu po profilyu «Otorinolaringologiya» i «Surdologiya-otorinolaringologiya» [The procedure of provision of medical care in otorhinolaryngology and audio-otolaryngology]. *Rossiiskaya rinologiya*. 2012; 3: 40–55 (in Russian).
40. Shilenkova V. V., Kozlov V. S., Byrihina V. V. Dvuhmernaya ul'trozvukovaya diagnostika okolonosovih pazuh. Ushebnoe posobie [Two-dimensional ultrasound diagnostics of paranasal sinuses. Manual]. Yaroslavl, 2006. 54 p. (in Russian).
41. Pomuhina A. N., Volkov A. G., Filimonov N. N. Rheographyia lobnih pazuh. Metod. ukazania [Rheography of frontal sinuses. Recommended practices]. Rostov. 1981; 87–89 (in Russian).
42. Stagnieva I.V. Osobennosti klinisheskogo teshenia frontitov v sovremennih usloviyah: avtoref. diss. … cand. med. nauk [Clinical features of sinusitis in the present-day conditions: MD Candidate dissertation]. St. Petersburg, 2008. 24 p. (in Russian).
43. Volkov A. G., Stagnieva I. V. Kliniko-patofiziologicheskie paralleli litsevoi boli [Clinico-pathophysiological parallels of facial pain]. *Rossiyskaya otorinolaryngologya.* 2011; 6: 21–27 (in Russian).
44. Pestrikova T. Y., Horovenko N. A., Vitko N. Y. Osobennosti funktsionirovaniya immunnoi sistemy u zhenshchin pri prezhdevremennykh rodakh [The specific features of the immune system functioning in women with premature delivery]. *Dal'nevostochnyi meditsinskii zhurnal*. 2000; 3: 55–58 (in Russian).
45. Stagnieva I. V., Simbirtsev A. S. Znachenie tsitokinovogo profilya v proyavlenii bolevogo simptoma pri rinosinusite [Cytokine profile in the manifestation of pain symptom in rhinosinusitis]. *Tsitokiny i vospalenie*. 2015; 14(4): 29–34 (in Russian).
46. Stagnieva I. V., Simbirtsev A. S. Rol' tsitokinov v patogeneze litsevoi boli pri rinosinusite [The role of cytokines in the pathogenesis of facial pain in rhinosinusitis]. *Medicinskaya immunologya.* 2015; 17(S): 319 (in Russian).
47. Volkov A. G., Agababov V. A. Crystallographia kak metod diagnostiki vospalitel'ni zabolevanii okolonosovih pazuh. Tez. dokl. obl. nauch.-pract. conf. otorinolar. [Crystallography as a method of diagnostics of the paranasal sinuses inflammatory diseases. The abstracts of Regional Scientific and Practical Conference of Otorhinolaryngologists of Rostov oblast]. Rostov, 1985; 62–64 (in Russian).
48. Volkov A. G., Bodzhokov A. R. Sposob prognozirovania vozmojnih oslojnenyi posle vsryitia verhnesheliustnih pazuh Patent RUN№2317542 [A method of predicting possible complications after opening of the maxillary sinus. Patent RUN№2317542], 2008 (in Russian).

Aleksandr Grigor'evich Volkov – MD, Professor, Head of the Chair of ENT Diseases of Rostov State Medical University. Russia, 344000, Rostov-on-Don, 105, Voroshilovskii, Chair of ENT Diseases, tel.: +8 (863)232-37-54, e-mail: vag@aaanet.ru

Natal'ya Vladimirovna Boiko – MD, Professor of the Chair of ENT Diseases of Rostov State Medical University. Russia, 344000, Rostov-on-Don, 105, Voroshilovskii, Chair of ENT Diseases, tel.: +7-903-433-41-13, e-mail: nvboiko@gmail.com

Irina Veniaminovna Stagnieva – MD Candidate, Associate Professor of the Chair of ENT Diseases of Rostov State Medical University. Russia, 344000, Rostov-on-Don, 105, Voroshilovskii, Chair of ENT Diseases, e-mail: irinastagnieva@yandex.ru

УДК 616.212.5-089.844 doi: 10.18692/1810-4800-2017-2-120-127

# ПОСЛЕОПЕРАЦИОННАЯ РЕАБИЛИТАЦИЯ СТРУКТУР СЛИЗИСТОЙ ОБОЛОЧКИ НОСА И ОКОЛОНОСОВЫХ ПАЗУХ В РИНОХИРУРГИИ

**Пустовит О. М.**

*ГБУЗ МО «Московский областной научно-исследовательский клинический институт им. М. Ф. Владимирского», 129110, Москва, Россия*

# POSTOPERATIVE REHABILITATION OF NASAL MUCOSA STRUCTURES AND PARANASAL SINUSES IN RHINOSURGERY

**Pustovit O. M.**

*State-Financed Health Institution of Moscow Region Moscow Regional Scientific and Research Clinical Institute named after M. F. Vladimirskiy, Moscow, Russia*

Представлен обзор публикаций по теме «Послеоперационная реабилитация структур слизистой оболочки носа и околоносовых пазух в ринохирургии». Показана высокая распространенность заболеваний носа и околоносовых пазух, лидирующее место среди которых занимает искривление перегородки носа. Описаны разные способы хирургического лечения данной патологии и варианты послеоперационной тампонады. В обзоре рассмотрены современные фармако- и физиотерапевтические методы реабилитации структур слизистой оболочки полости носа и околоносовых пазух после эндоназальных хирургических вмешательств. Отмечены их преимущества и недостатки.

**Ключевые слова:** слизистая оболочка носа, искривление перегородки носа, репарация, септопластика.

**Библиография:** 45 источников.

The article presents a review of publications on postoperative rehabilitation of nasal mucosa structures and paranasal sinuses in rhino-surgery. The author presents a high prevalence of diseases of nose and paranasal sinuses where deviated septum tends to take the leading position. The article describes different methods of surgical treatment of the pathology in question and postoperative tamponade. The review covers the present-day postoperative pharmacotherapeutic and physiotherapeutic methods of rehabilitation of nasal mucous membrane structures and paranasal sinuses after endonasal surgical treatment, pointing out their advantages and disadvantages.

**Key words:** nasal mucosa, nasal septal defect, repair, septoplasty.

**Bibliography:** 45 sources.

Болезни носа и околоносовых пазух (ОНП) занимают ведущее место в общей структуре заболеваемости ЛОРорганов и составляют, по данным разных авторов, от 20,55 до 56,0% [1–4]. Тенденции к их снижению не наблюдается [5, 6]. По данным В. П. Козаковцева [7], у взрослого населения РФ в структуре первичной заболеваемости болезней органов дыхания ЛОР-патология занимает первое место и составляет 35,38%, а ее темп прироста с 2001 по 2011 г. составил 43,1% у лиц обоего пола.

Из всех заболеваний носа и ОНП чаще других встречается искривление перегородки носа [8–10]. Распространенность данной патологии среди взрослого населения составляет 90–95% [11]. От 13 до 31% плановых операций в оториноларингологическом отделении выполняются по поводу искривления перегородки носа. Кроме того, данная нозологическая форма преимущественно встречается у лиц трудового возраста, что имеет важное медико-социальное значение [12–14].

Искривление перегородки носа – естественное (связанное с особенностями роста) либо приобретенное (травматическое) стойкое смещение костных и (или) хрящевых структур перегородки носа от средней линии [15]. Легкие формы данной патологии не нарушают нормального прохождения воздушной струи в полости носа и аэрации ОНП, поэтому клинического значения не имеют. Более выраженное искривление перегородки носа может затруднять носовое дыхание, приводить к расстройству обоняния, а также к формированию патологических процессов в ОНП [16]. Методом выбора лечения является хирургическое выпрямление искривленной перегородки носа. Среди разновидностей операций на перегородке носа можно выделить несколько. Наиболее радикальной является подслизистая ре-

зекция перегородки носа по Киллиану. Суть операции заключается в поднахрящнично-поднадкостничном удалении искривленных участков хрящевого и костного остова перегородки носа. Круговая резекция по Воячеку, в ходе которой удаляются только те участки перегородки носа, которые нельзя посредством смещения поставить в срединное положение, считается более щадящей [15]. Большое распространение получила септопластика, включающая удаление искривленных хрящевых и костных отделов перегородки с дальнейшим их ремоделированием и реимплантированием. Этот вид хирургической техники позволяет создать лучшую опору спинки носа после операции [16]. Благодаря развитию эндоскопической и микроскопической техники, используемой в том числе в ринохирургии, в последнее время стало возможным выполнение септопластики под контролем эндоскопа, что позволило минимизировать травматизм структур оперируемого органа [17–19].

Для устойчивого сохранения срединного положения оперированной перегородки носа, а также для предупреждения кровотечения в послеоперационном периоде выполняют переднюю тампонаду носа. С этой целью используют различные виды тампонов: марлево-петлевые, баллонные, двухкамерные гидротампоны, пропитанные различными антисептиками и антибиотиками, а также латексный тканевой клей, гемостатическую коллагеновую губку [20]. Чаще отдается предпочтение более щадящим методам передней тампонады носа. Так, по данным А. Д. Морозова [21], применение латексного тканевого клея, введенного во вновь сформированные общие носовые ходы полости носа после септоплатики, позволяет легче перенести ранний послеоперационный период и восстановить носовое дыхание уже к 5-м суткам после операции в сравнении с марлевой тампонадой, при которой носовое дыхание больных восстанавливается лишь к 10-м суткам после операции. Е. В. Болознева [22] в своем исследовании также доказала, что передняя тампонада полости носа после септумопераций гемостатической коллагеновой губкой является менее травматичной для слизистой оболочки в сравнении с марлевой тампонадой. Реактивные послеоперационные явления выражены значительно меньше, что клинически проявляется в виде уменьшения отека и гиперемии, снижения продукции слизистого отделяемого, субъективными ощущениями пациента, а также данными риноманометрии. При использовании марлевых тампонов сроки восстановления носового дыхания значительно увеличивались в связи с более длительным периодом реконвалесценции слизистой оболочки полости носа. Прирост носовой проходимости при использовании гемостатической коллагеновой губки отмечается уже на 3-и сутки в отличие от марлевой тампонады, где положительная динамика отмечалась только к 7-м суткам [22]. Альтернативой к проведению передней тампонады носа после септопластики является установка внутриносовых шин (сплинтов). Последние удерживают носовую перегородку в срединном положении и экранируют слизистую оболочку от механического и химического воздействия, что способствует более быстрому ее восстановлению [23].

Послеоперационная терапия является не менее важным компонентом в достижении максимально высоких результатов в лечении искривления перегородки носа. Репарация слизистой оболочки полости носа и ОНП начинается после нанесения хирургической травмы [24]. Ее длительность и интенсивность зависят как от общего состояния организма, так и от местных факторов: размеров раны, уровня ее кровоснабжения и обеспечения кислородом, степени повреждения окружающих тканей, количества некротизированных элементов, вида и вирулентности попавших в рану микроорганизмов [25]. Учитывая выше сказанное, для ускорения процессов восстановления слизистой оболочки после эндоназальных хирургических вмешательств используют разнообразные медикаментозные и физиотерапевтические методы лечения.

Широкое применение в послеоперационной фармакотерапии нашли антибактериальные препараты [26–28]. Несмотря на то что роль антибиотиков переоценить трудно, с каждым годом отношение к их использованию становится все более сдержанным. Причин тому несколько:

– во-первых, постоянно изменяется микробный пейзаж полости носа и ОНП, появляются антибиотикорезистентные штаммы;

– во-вторых, всем антибактериальным препаратам свойствен целый ряд побочных действий и все эти лекарственные средства имеют ограничения по применению у детей, беременных, пожилых людей, пациентов с тяжелыми сопутствующими соматическими заболеваниями;

– в-третьих, при местном применении антибактериальные препараты часто вызывают неблагоприятные изменения со стороны мерцательного эпителия, функция которого и так находится в состоянии угнетения [29].

В послеоперационной терапии для орошения полости носа используют препараты на основе морской воды. Микроэлементы, входящие в состав морской воды, способствуют восстановлению функций мерцательного эпителия слизистой оболочки полости носа и ОНП. При этом использование растворов морской воды в качестве монотерапии недостаточно для достижения хороших результатов [30].

В целях симптоматической терапии после септопластики назначаются деконгестанты, которые на некоторое время вызывают спазм микрососудистого русла, что способствует уменьшению отека и восстановлению аэродинамики полости носа и ОНП. Глюкокортикостероиды, обладающие выраженным противовоспалительным и иммуносупрессивным действиями, также нашли свое применение после эндоназальных хирургических вмешательств. По данным клинического исследования Г. Н. Никифоровой [31], у пациентов, получавших в первые дни после септопластики и подслизистой вазотомии нижних носовых раковин комбинированный препарат, содержащий ксилометазолин и декспантенол, к 6-м суткам удавалось значительно снизить затруднение носового дыхания. По данным объективной оценки носового дыхания на 6-е сутки после операции суммарный объемный поток (СОП) на цифрах давления 150 Па у пациентов основной группы, где применялся данный препарат, составил 266±104 см$^3$/с, в то время как в группе сравнения со стандартной послеоперационной терапией он был равен 203±140 см$^3$/с. При цитологическом исследовании на 6-е сутки у 100% пациентов основной и у 94% контрольной групп выявлены признаки регенеративного процесса. Признаки снижения местного иммунитета встретились у 10% пациентов контрольной группы и 3,4% основной группы. Вместе с тем есть данные, что местное назначение глюкокортикостероидов в раннем послеоперационном периоде может вызвать развитие кровотечений, перфораций перегородки носа, местных аллергических реакций, обильное образование корочек [32–34], а применение деконгестантов может отрицательно сказаться на скорости репаративного процесса из-за неблагоприятного действия на мукоцилиарный клиренс слизистой оболочки полости носа [35].

Антицитокиновая терапия – одно из современных направлений лечения посттравматического воспаления слизистой оболочки носа. В раннем послеоперационном периоде используют гидрогелевое покрытие хитоксин-гель с рецепторным антагонистом интерлейкина-1. Так, по данным клинического исследования О. О. Машинец [36], на 5-е сутки после септопластики у 30% пациентов из основной группы, получавших аппликации раневого гидрогелевого покрытия хитоксин-гель в сочетании с традиционной терапией, отсутствовали жалобы на затруднение носового дыхания, а в контрольной группе с традиционной послеоперационной терапией эта цифра составила 12%. К 7-м суткам после операции затруднение носового дыхания сохранилось у 24% пациентов в основной и у 48% в контрольной группах. При эндоскопическом осмотре на 3-и сутки были получены следующие результаты. В группе, где местно применялись раневые покрытия, отек слизистой оболочки был минимальным у 27 пациентов, умеренным – у 19, сильным – у 3. В группе контроля сильный отек наблюдался у 5 пациентов, умеренный – у 33, минимальный – у 12. Таким образом, применение гидрогелевого покрытия хитоксин-гель с рецепторным антагонистом интерлейкина-1 позволяет добиться более быстрого регресса субъективной симптоматики, снизить выраженность реактивных проявлений в полости носа и сократить сроки госпитализации.

В зарубежной практике в целях стимуляции регенеративного процесса в первые дни после внутриносовой хирургии применяют метод орошения слизистой оболочки носа и ОНП высококонцентрированным гиалуронатом натрия. Этот метод позволяет восстановить целостность и функции слизистой оболочки носа уже спустя 2 недели после операции, что в два раза быстрее по сравнению со стандартной медикаментозной терапией [37].

В послеоперационной терапии раневых процессов слизистой оболочки носа и ОНП значительная роль отводится разнообразным физиотерапевтическим методам лечения. Давно применяют длинноволновое и коротковолновое ультрафиолетовое облучение (УФО, КУФ), сверхвысокочастотную и ультравысокую терапии (СВЧ, УВЧ), тепловлажные ингаляции с ромашкой, шалфеем, танином, ингаляции с соляно-щелочными растворами, минеральной водой, масляные ингаляции, парафиновые аппликации, дарсонвализацию и др. Несмотря на разнообразие этих методов, они не нашли широкого применения в клинической практике из-за большого количества противопоказаний, таких как сердечно-сосудистая и легочная недостаточность, гипертоническая болезнь, артериальная гипотония, системные заболевания крови, эпилепсия, черепно-мозговые травмы в анамнезе, наличие новообразований, тиреотоксикоз, беременность, сахарный диабет и др. [38]. Более безопасными являются современные физиотерапевтические методы. Так, для стимуляции репаративных процессов слизистой оболочки полости носа после эндоназальных операций применяется озонотерапия. Этот метод имеет хорошие результаты у пациентов старших возрастных групп с низкой регенераторной способностью слизистой оболочки верхних дыхательных путей [39].

Новым методом лечения послеоперационного воспаления слизистой оболочки носа является использование стента с интегрированным активным электродом, который осуществляет физиотерапевтическое воздействие в виде эндоназального электрофореза с 2% хлоридом кальция (константно) на ткани нижней носовой раковины. Его применение после внутриносовых

хирургических вмешательств в сравнении с общепринятой терапией позволяет укоротить время восстановления мукоцилиарного транспорта на 12,4% (17,21 мин), уменьшить болевой синдром на 52,2%, снизить воспаление в тканях на 60%, сократить сроки реабилитации пациентов и восстанавливает носовое дыхание на 10 дней [40].

Низкоинтенсивная лазерная терапия также применяется для стимуляции репарации слизистой оболочки носа после эндоназальных хирургических вмешательств. По данным исследования М. В. Батрака [41], на 5-й день после септопластики в основной группе, где наряду с традиционным лечением проводилась лазеротерапия, 75,5% больных отметили восстановление носового дыхания, 79,2% – улучшение обоняния, 71,7% – уменьшение отека слизистой оболочки полости носа. В контрольной группе с традиционной послеоперационной терапией эти цифры составили соответственно 46,9; 51,6 и 32,9%. На 8-й день после операции в основной группе восстановление носового дыхания наблюдалось у 94,3% больных, восстановление обоняния – у 96,2%, уменьшение отека слизистой оболочки носа – 96,2%. В контрольной группе восстановление носового дыхание имело место у 78,1% больных, улучшение обоняния – 76,6%, уменьшение отека слизистой оболочки – у 75%. Использование после ринохирургических вмешательств низкоинтенсивного лазерного излучения способствует более быстрой реабилитации пациентов.

Хорошие результаты показало применение эндоназальных аппликаций с серебросодержащим гелем (Silsos гель) после хирургических вмешательств в полости носа и ОНП. Его использование позволило уменьшить бактериальную обсемененность слизистой оболочки носа и ОНП, что способствовало быстрому заживлению раневой поверхности и сокращению сроков реабилитации [42].

Еще одним методом, заслуживающим внимания, является использование наночастиц ферригидрита, производимых бактериями *Klebsiella oxytoca*. Наночастицы выступают в качестве носителей лекарственных веществ, а внешнее магнитное поле позволяет осуществлять их направленный транспорт в ткани носа и ОНП. По данным клинического исследования К. Г. Добрецова [43], пациенты из основной группы, пролеченные после эндоназальных хирургических вмешательств с помощью магнитных наночастиц, ассоциированных с антибиотиком амоксиклав реже, чем в группе сравнения со стандартной медикаментозной терапией, отмечали жалобы на выделения из носа, заложенность носа, ухудшение обоняния, слабость. На 8-й день послеоперационного лечения цитологическая картина у больных группы сравнения сохраняла признаки воспаления, а цитограмма больных основной группы соответствовала регенеративному варианту ($p < 0,05$). Кроме того, адресная доставка антибиотика в очаг поражения с помощью магнитных наночастиц приводила к выраженному обеднению микробного пейзажа на 5-е сутки лечения у больных основной группы исследования ($p < 0,001$).

В иностранной литературе описан опыт применения метода послеоперационного орошения слизистой оболочки носа и ОНП электролизованной окисленной водой (Electrolyzed acid water, EAW). EAW обладает выраженным бактерицидным действием и не оказывает агрессивного воздействия на слизистую оболочку носа. Однако результаты исследования показали, что использование этого метода не имеет достоверно значимых преимуществ в восстановлении слизистой оболочки после эндоназальных хирургических вмешательств в сравнении со стандартным послеоперационным орошением полости носа физиологическим раствором натрия хлорида [44].

Низкочастотная ультразвуковая терапия является еще одним современным методом, действие которого направлено на стимуляцию репаративного процесса слизистой оболочки носа после хирургического вмешательства. По данным А. С. Петрова [45], применение низкочастотного ультразвука после эндоназальных хирургических вмешательств позволило уменьшить отек слизистой оболочки носа к 6,4±0,6 дня после операции и восстановить носовое дыхание к 4,7±0,6 дня. В то время как у пациентов со стандартной послеоперационной терапией эти показатели равнялись 7,5±0,8 дня ($p < 0,05$) и 7,5±0,7 дня ($p < 0,01$) соответственно. Кроме того, анализ результатов измерения микроциркуляции крови в слизистой оболочке полости носа показал, что у пациентов, которым в послеоперационном периоде не применялся низкочастотный ультразвук, показатели перфузии ткани кровью были повышены до 25,0±0,5 пф. ед. (норма 15,4±0,4 пф. ед.), а показатели кислородной сатурации крови снижены $SO_2$ – 21,6±0,4 пф. ед. (норма 72,9±0,5 пф. ед.). В то же время отмечалась достоверная тенденция к нормализации вышеуказанных показателей у пациентов, которым в раннем послеоперационном периоде была применена низкочастотная ультразвуковая терапия.

**Заключение.** Таким образом, успех хирургической коррекции искривленной перегородки носа зависит от нескольких составляющих: объема хирургического вмешательства, способа и длительности тампонады носа, а также от послеоперационной реабилитации. Современная хирургическая тактика направлена на минимизацию травматизма структур оперируемого органа, а при выборе способа передней тампонады носа все чаще отдается предпочтение более щадящим методам.

Для ускорения процессов восстановления слизистой оболочки носа и ОНП в послеоперационном периоде применяются как фармакологические, так и физиотерапевтические методы лечения. Последние практически не имеют побочных действий и ограничений в применении, чего нельзя сказать о медикаментозных методах лечения. Кроме того, применение физиотерапевтических способов лечения в сочетании со стандартной медикаментозной терапией ведет к сокращению сроков выздоровления.

Тем не менее остается актуальным поиск новых методов послеоперационной реабилитации слизистой оболочки носа и ОНП, которые позволят улучшить результаты лечения.

ЛИТЕРАТУРА


1. Аникеева З. И., Авдеева С. Н., Бондарева А. В. Клинико-функциональные особенности заболеваний верхних дыхательных путей и гортани у различных групп населения мегаполиса по данным медицинского осмотра и обращаемости в поликлинику // Рос. оториноларингология. 2009. № 6. С. 3–11.
2. Merkulov O. A. The quality of life in patients with ENT pathology // Вестн. оториноларингологии. 2009. № 4. С. 54–56.
3. Авдеева С. Н. Распространенность заболеваний ЛОР-органов среди городского населения на современном этапе // Рос. оториноларингология. 2006. № 3. С. 33–37.
4. Попадюк В. И., Фомина А. В., Коршунова И. А., Бицаева А. В. Анализ результатов опроса пациентов с заболеваниями полости носа и околоносовых пазух об организации и качестве специализированной медицинской помощи // Вестн. оториноларингологии. 2016. № 3. С. 23–25.
5. Аксенова А. В., Брико Н. И., Клейменов Д. А. Хронические фарингиты, назофарингиты, синуситы и риниты – эпидемиологические показатели распространенности и заболеваемости в Москве и Российской Федерации с 1996 по 2009 г. // Рос. оториноларингология. 2012. № 2. С. 11–19.
6. Anand V. K. Epidemiology and economic impact of rhinosinusitis // Ann of Otol. Rhinol. Laryngol. Suppl. 2004. Vol. 193. P. 3–5.
7. Козаковцев В. П. Оценка показателей хронической заболеваемости болезнями органов дыхания трудоспособного населения Российской Федерации // Рос. оториноларингология. 2013. № 3. С. 46–52.
8. Пискунов С. З., Харченко В. В. Новое в морфологии носа и околоносовых пазух // Вестн. оториноларингологии. 2011. № 1. С. 8–12.
9. Huizing E. H., de Groot J. A. M. Functional reconstruction nasal surgery. Stuttgart, Germany: Thieme, 2003. 402 p.
10. Chung B. J., Batra P. S., Citardi M. J., Lanza D. C. Endoscopic septoplasty: revisitation of the technique, indications, and outcomes // Am. Jurn. Rhinol. 2007. May-Jun. Vol. 21, N 3. P. 307–311.
11. Mladina R., Cujić E., Subarić M, Vuković K. Nasal septal deformities in ear, nose, and throat patients: an international study. Am Jurn. Otolaryngol. 2008. Mar-Apr. Vol. 29, N 2. P. 75–82. doi:10.1016/j.amjoto.2007.02.002.
12. Гюсан А. О. Ошибки и осложнения хирургической коррекции перегородки // Рос. ринология. 2009. № 3. Р. 40–45.
13. Бойко Н. В., Колесников В. Н., Левченко Е. В. Статистика причин затруднения носового дыхания // Рос. ринология. 2007. № 2. С. 24–25.
14. Попадюк В. И., Фомина А. В., Коршунова И. А., Бицаева А. В. Анализ результатов опроса пациентов с заболеваниями полости носа и околоносовых пазух об организации и качестве специализированной медицинской помощи // Вестн. оториноларингологии. 2016. № 3. С. 23–25.
15. Пальчун В. Т., Магомедов М. М., Лучихин Л. А. Оториноларингология. М., 2007. 572 с.
16. Пробст Р., Греверс Г., Иро Г. Оториноларингология в клинической практике / Пер. с англ. А. С. Лопатина. М., 2012. 381с.
17. Kulkarni S. V., Kulkarni V. P., Burse K., Bharath M., Bharadwaj C., Sancheti V. Endoscopic Septoplasty: A Retrospective Analysis of 415 Cases // Indian Jurn. Otolaryngol Head Neck Surg. 2015. Vol. 67, N 3. P. 248–254. doi: 10.1007/s12070-015-0880-1.
18. Neri G., Cazzato F., Mastronard V., Pugliese M., Centurione M. A., Pietro R. D., Centurione L. Ultrastructural regenerating features of nasal mucosa following microdebrider – assisted turbinoplasty are related to clinical recovery. Jurn. Transl Med. 2016. Jun 8. Vol. 14, N 1. P. 164. doi: 10.1186/s12967-016-0931-8.
19. Sirinoglu H., Yesiloglu N., Ersoy B. A New Perspective for Spreader Graft Use in Severely Deviated Septum: Is Septal Continuity an Obligation for a Stable and Straight Nasal Septum? Facial Plast Surg. 2016 Aug. Vol. 32, N 4. P. 460–468.
20. Erkan A. N., Cakmak O. Attitudes among ENT surgeons towards the use of nasal tamponade after nasal septal surgery // Kulak Burun Bogaz Ihtis Derg. 2007. N 17(6). P. 301–306.
21. Морозов А. Д. Кумышева М. М. Определение тактики периоперационного лечения заболеваний полости носа // Рос. оториноларингология. 2014. № 1. С. 153–157.
22. Болознева Е. В. Динамика носовой проходимости при различных видах тампонады носа после септумоперации // Рос. оториноларингология. 2012. № 1. С. 32–36.
23. Крюков А. И., Царапкин Г. Ю., Туровский А. Б. Оригинальный способ определения формы и фиксации септальных стентов // Вестн. оториноларингологии. 2008. № 3. С. 42–44.
24. Ramankant S., Narendranath S., Vijay K. Pathophysiology of wound healing 2013. LAP Lambert Academic Publishing. P. 288.

25. Robbins S. L., Kumor V., Abbas A. K. Robbins and Cotran pathological basis of disease. Saunders. Elsevier. 2010. P. 1464.
26. Панякина М. А., Овчинников А. Ю., Митюк А. Ю., Коростелев С. А. Местная антибактериальная терапия больных острым бактериальным риносинуситом. От клинических рекомендаций к реальной практике // Рос. оториноларингология. 2015. № 5. С. 114–118.
27 Добрецов К. Г., Лопатин А. С., Сторял С. В., Сипкин А. В., Ладыгина В. П. Наночастицы в лечении послеоперационных процессов носа и околоносовых пазух. Рос. оториноларингология. 2010. № 4. С. 13–19.
28. Szmeja Z., Golusiński W., Kruk-Zagajewska A., Szyfter W., Wierzbicka M., Leszczyńska M., Kopeć T., Obrebowska Z. The evaluation of ceftibuten (Cedax) effectiveness in the prevention of perioperative infections // Otolaryngol. Pol. 1997. Vol. 51, N 4. P. 390–395.
29. Единак Е. Н., Яшан И. А., Сморщок С. А., Сытник И. А. О влиянии пенициллина в различных концентрациях на ультраструктуру слизистой оболочки верхнечелюстной пазухи при экспериментальном гайморите // Журн. ушных, носовых и горловых болезней. 1985. № 3. С. 20–24.
30. Рязанцев С. В. Средства на основе морской воды – первое десятилетие в России // Рос. оториноларингология. 2015. № 5. С. 119–126.
31. Никифорова Г. Н., Свистушкин В. М., Захарова Н. М., Шевчик Е. А., Золотова А. В., Дедова М. Г. Возможности использования комплексных интраназальных препаратов после хирургической коррекции носового дыхания // Вестн. оториноларингологии. 2016. № 1. С. 51–56.
32. Liu C. M., Kohanski M. A., Mendiola M., Soldanova K., Dwan M. G., Lester R., Nordstrom L., Price L. B., Lane A. P. Impact of saline irrigation and topical corticosteroids on the postsurgical sinonasal microbiota // Int Forum Allergy Rhinol. 2015. Mar. N 5(3). P. 185–190. doi: 10.1002/alr.21467. Epub 2014 Dec 29.
33. Мушникова Ю. В., Арустамян И. Г. Возможности терапии интраназальными глюкокортикостероидами в ринологии // Рос. оториноларингология. 2015. № 1. С. 84–87.
34. Cen R., Xu Y., Wan L., Ou J., Liu D. Application of nasopore and budesonide suspension on tamping after endoscopic sinus surgery // Lin Chung Er Bi Yan Hou Tou Jing Wai Ke Za Zhi. 2014. Dec. N 28 (23). P. 1835–1838.
35. Deitmer T., Scheffler R. The effect of different preparations of nasal decongestants on ciliary beat frequency in vitro // Rhinology. 1993. Vol. 31, N 4. P. 151–153.
36. Машинец О. О. Применение местной антицитокиновой терапии в лечении послеоперационного ринита // Рос. оториноларингология. 2015. № 1. С. 73–75.
37. Cassano M., Russo G. M., Granieri C., Cassano P. Cytofunctional changes in nasal ciliated cells in patients treated with hyaluronate after nasalsurgery // Am Jurn. Rhinol. Allergy. 2016. Mar-Apr. Vol. 30, N 2. P. 83–88.
38. Абрамович С. Г., Ларионова Е. М. Клиническая физиотерапия в оториноларингологии: монография. Иркутск: РИО ИГИУВа, 2010. 136 с.
39. Хрусталева Е. В., Педдер В. В., Песковацкова Е. В., Шилкин Н. А. Эффективность озон/NO-терапии у больных старших возрастных групп после симультантных эндоназальных операций на основании показателей цитограммы // Folia Otorhinolaryngologiae et Pathologiae Respiratoriae. 2016. № 1. С. 95–100.
40. Поляева М. Ю., Кунельская Н. Л., Герасименко М. Ю., Царапкин Г. Ю. Применение эндоназального электрофореза при внутриносовых хирургических вмешательствах // Физиотерапия, бальнеология и реабилитация. 2012. № 4. С. 26–29.
41. Батрак М. В., Борзов Е. В. Реабилитация больных после ринохирургических вмешательств // Медико-социальная экспертиза и реабилитация. 2012. № 1. С. 6–7.
42. Ottaviano G., Blandamura S., Fasanaro E., Favaretto N., Andrea L., Giacomelli L., Bartolini A., Staffieri C., Marchese-Ragona R., Marioni G., Staffieri A. Silver sucrose octasulfate nasal applications and wound healing after endoscopic sinus surgery: a prospective, randomized, double-blind, placebo-controlled study // Am Jurn. Otolaryngol. 2015. Sep-Oct. Vol. 36, N 5. P. 625–631. doi: 10.1016/j.amjoto.2015.02.014. Epub 2015 Mar 3.
43. Афонькин В. Ю., Добрецов К. Г., Кириченко А. К., Ладыгина В. П., Сипкин А. В. Стимуляция проникновения магнитных наночастиц в хрящевую и костную ткань с помощью градиента магнитного поля // Сибирское медицинское обозрение. 2008. № 2. С. 37–39.
44. Jiang R. S., Liang K. L., Wu S. H., Su M. C., Chen W. K., Lu F. J. Electrolyzed acid water nasal irrigation after functional endoscopic sinus surgery // Am Jurn. Rhinol. Allergy. 2014. Mar-Apr. Vol. 28, N 2. P. 176–181.
45. Петров А. С. Послеоперационное ведение больных перенесших ринохирургические вмешательства низкочастотным ультразвуком // Рос. оториноларингология. 2012. № 6. С. 122–125.

**Пустовит** Ольга Михайловна – аспирант каф. оториноларингологии факультета усовершенствования врачей МОНИКИ им. М. Ф. Владимирского. Россия. 129110, Москва, ул. Щепкина, д. 61/2-15; тел.: 8 (495) 631-08-01, 8 (926) 266-45-85, e-mail: olga_pustovit@bk.ru

REFERENCES

1. Anikeeva Z. I., Avdeeva S. N., Bondareva A. V. Kliniko-funktsional'nye osobennosti zabolevanii verkhnikh dykhatel'nykh putei i gortani u razlichnykh grupp naseleniya megapolisa po dannym meditsinskogo osmotra i obrashchaemosti v polikliniku [Clinical and functional features of diseases of the upper respiratory tract and larynx in different groups of the population of the metropolis according to the data of medical examinations and incidence of visits to the polyclinic]. *Rossiiskaya otorinolaringologiya* [Russian Otorhinolaryngology]. 2009; 6: 3–11 (in Russian).
2. Merkulov O. A. [The quality of life in patients with ENT pathology]. *Vestnik otorinolaringologii*. 2009; 4: 54–56 (in Russian).

3. Avdeeva S. N. Rasprostranennost' zabolevanii LOR-organov sredi gorodskogo naseleniya na sovremennom etape. [The incidence of upper respiratory tract diseases in urban population at the present-day stage]. *Rossiiskaya otorinolaringologiya* [Russian Otorhinolaryngology]. 2006; 3: 33–37 (in Russian).
4. Popadyuk V. I., Fomina A. V., Korshunova I. A., Bitsaeva A. V. Analiz rezul'tatov oprosa patsientov s zabolevaniyami polosti nosa i okolonosovykh pazukh ob organizatsii i kachestve spetsializirovannoi meditsinskoi pomoshchi [The analysis of the results of survey of patients with the diseases of the nasal cavity and paranasal sinuses on the organization and quality of specialized medical care]. *Vestnik otorinolaringologii*. 2016;(3):23–25. (in Russian)
5. Aksenova A. V., Briko N. I., Klejmenov D. A. Khronicheskie faringity, nazofaringity, sinusity i rinity – epidemiologicheskie pokazateli rasprostranennosti i zabolevaemosti v Moskve i Rossiiskoi Federatsii s 1996 po 2009 g. [Chronic pharyngitis, nasopharyngitis, sinusitis and rhinitis – epidemiological prevalence and incidence rates in Moscow and the Russian Federation at the period of 1996 through 2009]. *Rossiiskaya otorinolaringologiya* [Russian Otorhinolaryngology]. 2012; 2: 11–19 (in Russian).
6. Anand V. K. Epidemiology and economic impact of rhinosinusitis. *Ann of Otol Rhinol Laryngol. Suppl*. 2004; 193: 3–5.
7. Kozakovtsev V. P. Otsenka pokazatelei khronicheskoi zabolevaemosti boleznyami organov dykhaniya trudosposobnogo naseleniya Rossiiskoi Federatsii [Assessment of the incidence of chronic respiratory organs diseases of the able-bodied population of the Russian Federation]. *Rossiiskaya otorinolaringologiya* [Russian Otorhinolaryngology]. 2012; 2: 11–19 (in Russian).
8. Piskunov S. Z., Kharchenko V. V. Novoe v morfologii nosa i okolonosovykh pazukh [The novelties in the morphology of nose and paranasal sinuses]. *Vestnik otorinolaringologii*. 2011; 1: 8–12 (in Russian).
9. Huizing E. H., de Groot JAM. Functional reconstruction nasal surgery. Stuttgart, Germany: Thieme, 2003. 402 p.
10. Chung B. J., Batra P. S., Citardi M. J., Lanza D. C. Endoscopic septoplasty: revisitation of the technique, indications, and outcomes. *Am Jurn. Rhinol*. 2007 May-Jun; 21(3): 307–311.
11. Mladina R., Cujić E., Subarić M., Vuković K. Nasal septal deformities in ear, nose, and throat patients: an international study. Am J Otolaryngol. 2008. Mar-Apr; 29(2): 75–82. doi:10.1016/j.amjoto.2007.02.002.
12. Gyusan A. O. Oshibki i oslozhneniya khirurgicheskoi korrektsii peregorodki [Mistakes and complications of surgical correction of septum]. *Rossiiskaya rinologiya* [Russian Rhinology]. 2009; 3: 40–45 (in Russian).
13. Boiko N. V., Kolesnikov V. N., Levchenko E. V. Statistika prichin zatrudneniya nosovogo dykhaniya [Statistics of nasal breathing complication causes]. *Rossiiskaya rinologiya* [Russian Rhinology]. 2007; 2: 24–25 (in Russian)
14. Popadyuk V. I., Fomina A. V., Korshunova I. A., Bitsaeva A. V. Analiz rezul'tatov oprosa patsientov s zabolevaniyami polosti nosa i okolonosovykh pazukh ob organizatsii i kachestve spetsializirovannoi meditsinskoi pomoshchi [The analysis of the results of survey of patients with the diseases of the nasal cavity and paranasal sinuses on the organization and quality of specialized medical care] *Vestnik otorinolaringologii*. 2016; 3: 23–25 (in Russian).
15. Pal'chun V. T., Magomedov M. M., Luchikhin L. A. Otorinolaringologiya [Otorhinolaryngology]. M. 2007. 572 p.
16. Probst R., Grevers G., Iro G. Otorinolaringologiya v klinicheskoi praktike; per. s angl. A. S. Lopatina [Otorhinolaryngology in clinical practice; translation form English by A. S. Lopatin]. M., 2012. 381 p. (in Russian).
17. Kulkarni S. V., Kulkarni V. P., Burse K., Bharath M., Bharadwaj C., Sancheti V. Endoscopic Septoplasty: A Retrospective Analysis of 415 Cases. *Indian Jurn. Otolaryngol Head Neck Surg*. 2015; 67(3): 248–254. doi: 10.1007/s12070-015-0880-1.
18. Neri G., Cazzato F., Mastronard V., Pugliese M., Centurione M. A., Pietro R. D., Centurione L. Ultrastructural regenerating features of nasal mucosa following microdebrider – assisted turbinoplasty are related to clinical recovery. *Jurn. Transl Med*. 2016 Jun 8; 14(1): 164. doi: 10.1186/s12967-016-0931-8
19. Sirinoglu H., Yesiloglu N., Ersoy B. A New Perspective for Spreader Graft Use in Severely Deviated Septum: Is Septal Continuity an Obligation for a Stable and Straight Nasal Septum? *Facial Plast Surg*. 2016 Aug; 32(4): 460–468.
20. Erkan A. N., Cakmak O. Attitudes among ENT surgeons towards the use of nasal tamponade after nasal septal surgery. *Kulak Burun Bogaz Ihtis Derg*. 2007. 17(6): 301–306.
21. Morozov A. D. Kumysheva M. M. Opredelenie taktiki pereoperatsionnogo lecheniya zabolevanii polosti nosa [Defining the approach to perioperative treatment of the nasal cavity diseases]. *Rossiiskaya otorinolaringologiya* [Russian Otorhinolaryngology]. 2014; 1: 153–157 (in Russian).
22. Bolozneva E. V. Dinamika nosovoj prohodimosti pri razlichnyh vidah tamponady nosa posle septumoperacii [The dynamics of nasal patency in different types of post-surgery nasal septum tamponage]. *Rossiiskaya otorinolaringologiya* [Russian Otorhinolaryngology]. 2012; 1: 32–36 (in Russian).
23. Kryukov A. I., Tsarapkin G. Yu., Turovskii A. B. Original'nyi sposob opredeleniya formy i fiksatsii septal'nykh stentov [The original method of determining the shape and fixation of the septal stents]. *Vestnik otorinolaringologii*. 2016; 3: 23–25 (in Russian)
24. Ramankant S., Narendranath S. und Vijay K. Pathophysiology of wound healing 2013. LAP Lambert Academic Publishing. p. 288.
25. Robbins S. L., Kumor V., Abbas A. K. Robbins and Cotran pathological basis of disease. Saunders. Elsevier. 2010. 1464 p.
26. Panyakina M. A., Ovchinnikov A. Yu., Mityuk A. Yu., Korostelev S. A. Mestnaya antibakterial'naya terapiya bol'nykh ostrym bakterial'nym rinosinusitom. Ot klinicheskikh rekomendatsii k real'noi praktike [Local antimicrobial therapy in patients with acute bacterial rhinosinusitis. From clinical guidelines to real practice]. *Rossiiskaya otorinolaringologiya* [Russian Otorhinolaryngology]. 2015; 5: 114–118 (in Russian).
27. Dobretsov K. G., Lopatin A. S., Storyal S. V., Sipkin A. V., Ladygina V. P. Nanochastitsy v lechenii posleoperatsionnykh protsessov nosa i okolonosovykh pazukh [Nano-particles in the treatment of postoperative processes of nose and paranasal sinuses] *Rossiiskaya otorinolaringologiya* [Russian Otorhinolaryngology]. 2010; 4: 13–19 (in Russian).
28. Szmeja Z., Golusiński W., Kruk-Zagajewska A., Szyfter W., Wierzbicka M., Leszczyńska M., Kopeć T., Obrebowska Z. The evaluation of ceftibuten (Cedax) effectiveness in the prevention of perioperative infections. *Otolaryngol Pol*. 1997; 51(4): 390–395 (Polish).
29. Edinak E. N., Yashan I. A., Smorshchok S. A., Sytnik I. A. O vliyanii penitsillina v razlichnykh kontsentratsiyakh na ul'trastrukturu slizistoi obolochki verkhnechelyustnoi pazukhi pri eksperimental'nom gaimorite [The effect of penicillin in various concentrations on the ultrastructure of the maxillary sinus mucosa in experimental maxillary sinusitis]. *Zhurnal ushnykh, nosovykh i gorlovykh bolezney*. 1985; 3: 20–4 (in Russian).
30. Ryazantsev S. V. Sredstva na osnove morskoi vody – pervoe desyatiletie v Rossii [Seawater-based preparations – the first decade in Russia. Preliminary results]. *Rossiiskaya otorinolaringologiya* [Russian Otorhinolaryngology]. 2015; 5: 119–126 (in Russian).
31. Nikiforova G. N., Svistushkin V. M., Zakharova N. M., Shevchik E. A., Zolotova A. V., Dedova M. G. Vozmozhnosti ispol'zovaniya kompleksnykh intranazal'nykh preparatov posle khirurgicheskoi korrektsii nosovogo dykhaniya [The opportunities of using complex intranasal preparations after surgical correction of nasal breathing]. *Vestnik otorinolaringologii*. 2016; 1: 51–56 (in Russian).
32. Liu C. M., Kohanski M. A., Mendiola M., Soldanova K., Dwan M. G., Lester R., Nordstrom L., Price L. B., Lane A. P. Impact of saline irrigation and topical corticosteroids on the postsurgical sinonasal microbiota. *Int Forum Allergy Rhinol*. 2015. Mar; 5(3): 185–190. doi: 10.1002/alr.21467. Epub 2014 Dec 29.

33. Mushnikova Yu. V., Arustamyan I. G. Vozmozhnosti terapii intranazal'nymi glyukokortikosteroidami v rinologii [The opportunities of internasal glucocorticosteroid therapy in rhynology]. *Rossiiskaya otorinolaringologiya* [Russian Otorhinolaryngology]. 2015; 1: 84–7 (in Russian).
34. Cen R., Xu Y., Wan L., Ou J., Liu D. Application of nasopore and budesonide suspension on tamping after endoscopic sinus surgery. *Lin Chung Er Bi Yan Hou Tou Jing Wai Ke Za Zhi*. 2014. Dec; 28(23): 1835–1838.
35. Deitmer T., Scheffler R. The effect of different preparations of nasal decongestants on ciliary beat frequency in vitro. *Rhinology*. 1993; 31(4): 151–153.
36. Mashinets O. O. Primenenie mestnoi antitsitokinovoi terapii v lechenii posleoperatsionnogo rinita [Local anticytokine therapy in the treatment of postoperative rhinitis]. 2015;(1):73–5 (in Russian).
37. Cassano M., Russo G. M., Granieri C., Cassano P. Cytofunctional changes in nasal ciliated cells in patients treated with hyaluronate after nasalsurgery. *Am Jurn. Rhinol Allergy*. 2016. Mar-Apr; 30(2): 83–88.
38. Abramovich S. G., Larionova E. M. Klinicheskaya fizioterapiya v otorinolaringologii: monografiya [Clinical physiotherapy in otorhinolaryngology: the monograph]. Irkutsk: RIO IGIUVa, 2010. 136 p. (in Russian).
39. Khrustaleva E. V., Pedder V. V., Peskovatskova E. V., Shilkin N. A. Effektivnost' ozon/NO-terapii u bol'nykh starshikh vozrastnykh grupp posle simul'tantnykh endonazal'nykh operatsii na osnovanii pokazatelei tsitogrammy [The efficacy of ozone/NO-therapy in elderly patients after simultaneous endonasal surgery based on cytogram data]. *Folia Otorhinolaryngologiae et Pathologiae Respiratoriae*. 2016; 1: 95–100 (in Russian).
40. Polyaeva M. Yu., Kunel'skaya N. L., Gerasimenko M. Yu., Tsarapkin G. Yu. Primenenie endonazal'nogo elektroforeza pri vnutrinosovykh khirurgicheskikh vmeshatel'stvakh [The application of endonasal electrophoresis during intranasal surgical interventions]. *Fizioterapiya, bal'neologiya i reabilitatsiya.* 2012; 4: 26–29 (in Russian).
41. Batrak M. V., Borzov E. V. Reabilitatsiya bol'nykh posle rinokhirurgicheskikh vmeshatel'stv [Rehabilitation of patients after rhino-surgical interventions]. *Mediko-sotsial'naya ekspertiza i reabilitatsiya* [Medico-Social Expert Evaluation and Rehabilitation]. 2012; 1: 6–7 (in Russian).
42. Ottaviano G., Blandamura S., Fasanaro E., Favaretto N., Andrea L., Giacomelli L., Bartolini A., Staffieri C. Marchese-Ragona R., Marioni G., Staffieri A. Silver sucrose octasulfate nasal applications and wound healing after endoscopic sinus surgery: a prospective, randomized, double-blind, placebo-controlled study. *Am Jurn. Otolaryngol*. 2015 Sep-Oct; 36(5): 625–631. doi: 10.1016/j.amjoto.2015.02.014. Epub 2015 Mar 3.
43. Afon'kin V. Yu., Dobretsov K. G., Kirichenko A. K., Ladygina V. P., Sipkin A. V. Stimulyatsiya proniknoveniya magnitnykh nanochastits v khryashchevuyu i kostnuyu tkan' s pomoshch'yu gradienta magnitnogo polya [Stimulation of magnetic nano-particvles penetration into cartilaginous and bone tissue using magnetic field gradient]. *Sibirskoe meditsinskoe obozrenie* [Siberian Medical Review]. 2008; 2: 37–39 (in Russian).
44. Jiang R. S., Liang K. L., Wu S. H., Su M. C., Chen W. K., Lu F. J. Electrolyzed acid water nasal irrigation after functional endoscopic sinus surgery. *Am Jurn. Rhinol Allergy.* 2014. Mar-Apr; 28(2): 176–181.
45. Petrov A. S. Posleoperatsionnoe vedenie bol'nykh perenesshikh rinokhirurgicheskie vmeshatel'stva nizkochastotnym ul'trazvukom [Postoperative management of patients after low-frequency ultrasound rhinosurgical interventions]. *Rossiiskaya otorinolaringologiya* [Russian Otorhinolaryngology]. 2012; 6: 122–125 (in Russian).

Olga Mikhailovna Pustovit – post-graduate student of the Chair of Otorhinolaryngology of the Faculty of Continuing Medical Education of State-Financed Health Institution of Moscow Region Moscow Regional Scientific and Research Clinical Institute named after M. F. Vladimirskiy. Russia, 129110, Moscow, 61/2-15, Schepkina str., tel.: 8(495) 631-08-01, 8(926)2664585, e-mail: olga_pustovit@bk.ru

УДК 616.31/.321-008.17-006.385-089 doi: 10.18692/1810-4800-2017-2-128-130

# КЛИНИЧЕСКИЙ СЛУЧАЙ ДОБРОКАЧЕСТВЕННОЙ НЕВРИЛЕММОМЫ РОТОГЛОТКИ

**Клочихин А. Л., Шиленкова В. В., Шмарова М. Ю.**

*ФГБОУ ВО «Ярославский государственный медицинский университет» Минздрава России, 150000, г. Ярославль, Россия*
*(Зав. каф. оториноларингологии – проф. А. Л. Клочихин)*

# A CASE OF OROPHARYNX BENIGN NEURILEMMOMA

**Klochikhin A. L., Shilenkova V. V., Shmarova M. Yu.**

*Federal State Budgetary Educational Institution of Higher Education Yaroslavl State Medical University of the Ministry of Healthcare of the Russian Federation, Yaroslavl, Russia*

В статье представлен клинический случай наблюдения доброкачественной неврилеммомы ротоглотки. Подробно описаны анамнез, объективные данные. Хирургический метод оптимален при лечении данной патологии. Больной была выполнена операция. При динамическом наблюдении в течение полугода – без рецидива. Больная жалоб не предъявляет.

**Ключевые слова:** неврилеммома, ротоглотка, дисфагия, доброкачественные опухоли.
**Библиография:** 6 источников.

The article describes a clinical case of oropharynx benign neurilemmoma. The authors provide detailed medical history and objective data. The surgical method is optimal in the treatment of this pathology. The patient has been operated on. No recurrence is observed during the six months case follow-up. The patient has no complaints.

**Key words:** neurilemmoma, oropharynx, dysphagia, benign tumors.
**Bibliography:** 6 sources.

Неврилеммома (невринома, шваннома) – доброкачественная опухоль, возникающая из шванновских клеток оболочки нерва [1, 2]. Шванновские клетки, или леммоциты, впервые описанные немецким физиологом Теодором Шванном в 1838 г., представляют собой вспомогательные клетки нервной ткани, которые формируются вдоль аксонов периферических нервных волокон, они создают, а иногда и разрушают электроизолирующую миелиновую оболочку нейронов. Данные клетки выполняют опорную и трофическую функцию [1].

Опухоли, развивающиеся из шванновских клеток, составляют около 8% среди первичных интракраниальных опухолей и 20% среди первичных спинальных. Иногда неврилеммомы наблюдаются как системное заболевание [3]. Это так называемый нейрофиброматоз (в литературе это заболевание известно также под названием болезни Реклингаузена) [3, 4]. Также существует редкое наследственное заболевание шванноматоз, проявляющееся множественными подкожными шванномами [1].

Различают невролеммому внутричерепную, спинальную, неврилеммому собственно периферических нервов, мягких тканей (внутрикожную) и органную, которая встречается в желудке, легких, носу, носоглотке, языке, небной миндалине, гортани, коже, средостении и забрюшинном пространстве [1]. Чаще всего встречается неврилеммома преддверно-улиткового нерва. На втором месте по частоте стоит опухоль тройничного нерва. Неврилеммомы могут расти из корешка любого черепного и спинномозгового нерва, за исключением зрительного и обонятельного, миелинизация которых обеспечивается олигодендроглией, а не шванновскими клетками [1, 2].

Неврилеммома наблюдается в весьма широком возрастном диапазоне, в основном в наиболее трудоспособном возрасте или у детей первых лет жизни [5]. Растет медленно и диагностируется через несколько месяцев или лет после появления первых признаков [1]. Малигнизация данной опухоли встречается крайне редко [5, 6].

Неврилеммома представлена плотными (реже мягкими) узлами округлой или овальной формы диаметром от 2 до 5 см. Обычно опухоль окружена капсулой и поэтому сдавливает, но не инфильтрирует прилегающую нервную ткань [1, 2, 3, 6]. Распространенность опухоли, ее размеры, локализация и исходный нерв обусловливают клиническую симптоматику неврилеммомы. Иногда новообразования болезненны, особенно крупные, боль иррадиирует по ходу нервного ствола, из которого происходит опухоль [1].

Приводим наше клиническое наблюдение.

*Проанализирована история болезни больной Н., 39 лет, которая обратилась в Ярославскую областную клиническую онкологическую больницу 15.02.2016 с жалобами на наличие новообразования в полости рта и затруднение при глотании. Пациентка стала отмечать дискомфортные ощущения в горле, начиная с 2014 г. Первоначально за медицинской помощью не обращалась. Со временем дискомфортные ощущения в горле усиливались, и пациентка обратилась в поликлинику по месту жительства, где было выявлено образование левой половины ротоглотки. 05.06.2015 г. выполнена биопсия образования с цитологическим анализом. По результатам обследования атипии не обнаружено. После этого пациентке было предложено хирургическое лечение. Во время нахождения в стационаре проведен тщательный осмотр полости рта и ротоглотки, а также выполнена магнитно-резонансная томография шеи. При орофарингоскопии выявлено увеличение левой небной миндалины, но не вследствие гипертрофии, а за счет расположенного за миндалиной образования. Согласно описанию МРТ шеи в области левой небной миндалины и левой небно-глоточной мышцы имело место объемное образование округло-овальной формы солидно-кистозного строения, деформирующее левую небную миндалину и небно-глоточную мышцу без явления инвазии в них. Регионарные лимфатические узлы патологически увеличены не были. При эндоскопическом исследовании других ЛОРорганов патологических изменений не выявлено (рис.).*

**Рис.** МР-томограмма шеи больной Н., 39 лет. В области левой небной миндалины и левой небно-глоточной мышцы объемное образование округло-овальной формы солидно-кистозного строения, деформирующее левую небную миндалину и небно-глоточную мышцу без явления инвазии в них.

*16.02.2016 выполнена операция – электрохирургическое удаление опухоли ротоглотки с левосторонней тонзиллэктомией. Во время операции, которая осуществлялась под эндотрахеальным наркозом, электроножом выполнен разрез по краю пальпируемой опухоли на заднебоковой стенке ротоглотки слева, окаймляя небную миндалину. При выделении капсула новообразования была сохранена. На слизистую оболочку были наложены швы, установлен назогастральный зонд. На разрезе опухоль макроскопически представляла собой аденому. Полученный материал был направлен на гистологическое исследование, которое показало, что под слизистой оболочкой миндалины и пучками мышц шеи имел место инкапсулированный узел, представленный невролеммомой с участками склероза и гиалиноза без признаков озлокачествления. Послеоперационный период протекал без осложнений. Пациентка выписана в удовлетворительном состоянии.*

*При плановом осмотре пациентки через 6 месяцев после операции орофарингоскопическая картина не имела особенностей, признаков рецидива патологического процесса не было выявлено.*

Особенностью данного наблюдения является редко встречающаяся локализация невролеммомы – ротоглотка. Подобные случаи в литературе можно считать единичными.

ЛИТЕРАТУРА

1. Мустафаев Д. М., Свистушкин В. М., Цагадаева С. Б. Доброкачественная шваннома мягких тканей лицевой области // Вестн. оториноларингологии. 2011. № 3. С. 73.
2. Wanga H. K., Gongc Y. L., Wanga R. X., Zhenga X. T., Huangb S.Y., Zhang D.S. A rare occurrence of intramasseteric schwannoma – case report and literature review // Rev. Stomatol. Chir. Maxillofac. Chir. Orale. 2016. Vol. 117. P. 1–3.
3. Попадюк В. И., Аксенов В. М., Пушкарь И. С. Наблюдение неврилеммомы глотки // Рос. оториноларингология. 2009. № 3. С. 174–175.
4. Оловянников И. А. Два наблюдения нейрофиброматоза парафарингеальной области // Вестн. оториноларингологии. 1968. № 3. С. 98–99.
5. Клочихин А. Л., Бырихина В. В., Поляшова Е. Н. Редкое наблюдение злокачественной шванномы гортани // Вестн. оториноларингологии. 2012. № 3. С. 95.
6. Bharti J. N., Gautam P., Arora P. Neurilemmoma of lateral nasal wall // Biomed Jurn. 2015. N 38. P. 269–270.

**Клочихин** Аркадий Львович – докт. мед. наук, профессор, зав. каф. оториноларингологии Ярославского ГМУ Минздрава России. Россия, 150000, г. Ярославль, ул. Революционная, д. 5; зав. Ярославским центром хирургии «Голова-шея». 150054, г. Ярославль, ул. Чкалова, д. 4 «А»; тел. (4852) 251-563, e-mail: Klochikhin@yandex.ru

**Шиленкова** Виктория Викторовна – докт. мед. наук, профессор каф. оториноларингологии Ярославского ГМУ. Россия, 150000, г. Ярославль, ул. Революционная, д. 5; тел. 8-902-330-41-98, e-mail: vikt@rambler.ru

**Шмарова** Марина Юрьевна – клинический ординатор каф. оториноларингологии Ярославского ГМУ. Россия, 150000, г. Ярославль, ул. Революционная, д. 5; тел. 8-910-997-70-36, e-mail: Marphywka@yandex.ru

REFERENCES

1. Mustafaev D. M., Svistushkin V. M., Tsagadaeva S. B. Dobrokachestvennaya shvannoma myagkikh tkanei litsevoi oblasti [The benign neurilemmoma of facial soft tissues]. *Vestnik otorinolaringologii*. 2011; 3: 73 (in Russian).
2. Wanga H. K., Gongc Y. L., Wanga R. X., Zhenga X. T., Huangb S.Y., Zhang D.S. A rare occurrence of intramasseteric schwannoma – case report and literature review. *Rev Stomatol Chir Maxillofac Chir Orale*. 2016; 117: 1–3.
3. Popadyuk V. I., Aksenov V. M., Pushkar' I. S. Nablyudenie nevrilemmomy glotki [The case of the throat nevrilemmoma]. *Rossiyskaya otorinolaringologiya*. 2009; 3: 174–175 (in Russian).
4. Olovyannikov I. A. Dva nablyudeniya neirofibromatoza parafaringeal'noi oblasti [Two cases of neurofibromatosis of parapharyngeal region]. *Vestnik otorinolaringologii*. 1968; 3: 98–99 (in Russian).
5. Klochikhin A. L., Byrikhina V. V., Polyashova E. N. Redkoe nablyudenie zlokachestvennoi shvannomy gortani [A rare case of malignant neurilemmoma of the larynx]. *Vestnik otorinolaringologii*. 2012; 3: 95 (in Russian).
6. Bharti J. N, Gautam P., Arora P. Neurilemmoma of lateral nasal wall. *Biomed Jurn*. 2015; 38: 269–270.

Arkadii L'vovich Klochikhin – MD, Professor, Head of the Chair of Otorhinolaryngology of Federal State Budgetary Educational Institution of Higher Education Yaroslavl State Medical University of the Ministry of Healthcare of the Russian Federation. Russia, 150000, Yaroslavl, 5, Revolutsionnaia str., Head of Yaroslavl Surgery Center "Head-Neck", 150054, Yaroslavl, 4A Chkalova str., tel.: (4852) 251-563, e-mail: Klochikhin@yandex.ru

Viktoriya Viktorovna Shilenkova – MD, Professor of the Chair of Otorhinolaryngology of Yaroslavl State Medical University of the Ministry of Healthcare of Russian Federation. Russia, 150000, Yaroslavl, 5, Revolutsionnaia str., tel.: +8-902-330-41-98, e-mail: vikt@rambler.ru

Marina Yur'evna Shmarova – resident medical practitioner of the Chair of Otorhinolaryngology of Yaroslavl State Medical University of the Ministry of Healthcare of Russian Federation. Russia, 150000, Yaroslavl, 5, Revolutsionnaia str., tel.: 8-910-997-70-36, e-mail: Marphywka@yandex.ru

УДК 616.211.153+616.211-002.193-056.3]-007.271-08-039.73 doi: 10.18692/1810-4800-2017-2-131-136

# НОВЫЙ ПОДХОД К ЛИКВИДАЦИИ НАЗАЛЬНОЙ ОБСТРУКЦИИ ПРИ ИНТЕРМИТТИРУЮЩЕМ АЛЛЕРГИЧЕСКОМ И ОСТРОМ ИНФЕКЦИОННОМ РИНИТАХ

**Киселев А. Б.[1], Овчинников А. Ю.[2], Толстикова Т. Г.[3], Чаукина В. А.[1], Мирошниченко Н. А.[2], Жукова Н. А.[3]**

*[1] ФГБОУ ВО «Новосибирский государственный медицинский университет» Минздрава России, 630091, г. Новосибирск, Россия (Ректор – проф. И. О. Маринкин)*

*[2] ФГБОУ ВО «Московский государственный медико-стоматологический университет им. А. И. Евдокимова» Минздрава России, 127473, Москва, Россия (Ректор – проф. О. О. Янушевич)*

*[3] ФГБУН «Новосибирский институт органической химии им. Н. Н. Ворожцова» Сибирского отделения РАН, 630090, г. Новосибирск, Россия (Директор – докт. физ.-мат. наук Е. Г. Багрянская)*

# A NEW APPROACH TO ELIMINATION OF NASAL OBSTRUCTION IN INTERMITTENT ALLERGIC AND ACUTE INFECTIOUS RHINITIS

**Kiselev A. B.[1], Ovchinnikov A. Yu.[2], Tolstikova T. G.[3], Chaukina V. A.[1], Miroshnichenko N. A.[2], Zhukova N. A.[3]**

*[1] State Budgetary Educational Institution of Higher Vocational Education Novosibirsk State Medical University of the Ministry of Healthcare of the Russian Federation, Novosibirsk, Russia*

*[2] State Budgetary Educational Institution of Higher Vocational Education A. I. Yevdokimov Moscow State University of Medicine and Dentistry, Moscow, Russia*

*[3] Federal State Budgetary Institution of Science N. N. Vorozhtsov Novosibirsk Institute of Organic Chemistry of Siberian Branch of Russian Academy of Sciences, Novosibirsk, Russia*

Авторы представляют результаты исследования противоотечного эффекта косметического геля как способа транскутанного влияния на назальную обструкцию при интермиттирующем аллергическом и остром инфекционном ринитах. Доклиническое исследование с использованием крыс породы Wistar на модели острого формалинового риносинусита подтвердило морфологически наличие противоотечного и противовоспалительного эффекта со стороны слизистой оболочки полости носа при наружном нанесении геля в кожу наружного носа. Клиническое исследование методом передней активной риноманометрии подтвердило улучшение носового дыхания через 20 мин после нанесения геля на кожу спинки носа при остром инфекционном и интермиттирующем аллергическом рините. Впервые доказана возможность влиять на назальную обструкцию посредством нанесения действующего средства на кожный покров лица.

**Ключевые слова:** назальная обструкция, острый инфекционный ринит, аллергический ринит, косметический гель.

**Библиография:** 3 источника.

The authors present the results of the study of decongestant effect of a cosmetic gel as a method of transcutaneous impact on nasal obstruction in intermittent allergic and acute infectious rhinitis. Preclinical study using Wistar rats on the acute formalin rhinosinusitis confirmed morphologically the presence of decongestant

and anti-inflammatory effect on the mucous membrane of the nasal cavity at external gel application on the face skin. Clinical study by the method of active anterior rhinomanometry confirmed the improvement of nasal breathing in 20 minutes after the gel application on the skin of the nasal dorsum in acute infectious and allergic intermittent rhinitis. For the first time the authors proved the possibility of effecting the nasal obstruction by applying the active ingredient on the face skin.

**Key words:** nasal obstruction, acute infectious rhinitis, allergic rhinitis, cosmetic gel.

**Bibliography:** 3 sources.

Сосудосуживающие препараты относятся к одним из самых назначаемых лекарственных средств в оториноларингологии. Короткого или продолжительного действия, интраназальные или для приема внутрь – они широко используются в комплексном лечении острых и хронических воспалительных заболеваний полости носа и околоносовых пазух [1]. Поскольку деконгестанты для внутреннего применения часто сопровождаются достаточно серьезными системными нежелательными явлениями, то наиболее часто пациентам рекомендуют деконгестанты интраназального применения. Быстрый и достаточно продолжительный противоотечный эффект востребован в рамках патогенетического и симптоматического направлений лечения как при гнойном, так и при аллергическом воспалении [2]. Интраназальные деконгестанты – это безрецептурные формы лекарственных средств, поэтому повсеместно распространено бесконтрольное использование сосудосуживающих капель и спреев «для носа». Неограниченное использование этих препаратов привело к повсеместному распространению «нафтизиновой» зависимости, которая является прямым следствием синдрома отмены интраназальных деконгестантов [3].

Избежать пагубного влияния противоотечной терапии на состояние реснитчатого эпителия, предотвратить развитие «нафтизиновой» зависимости можно, если исключить прямой контакт препарата со слизистой оболочкой полости носа с одной стороны и устранить паретическое расширение венозной подслизистой сети без нарушения артериального кровоснабжения слизистой оболочки полости носа. Решить эти задачи оказалось возможным, используя комплекс низкомолекулярного гликозаминогликанового полимера и гиалуроновой кислоты, который назван «R-комплекс» (R-гель для всей семьи «Антинасморк», Инновационные технологии здоровья, Россия).

Гель предназначен для ухода за кожей лица в целях поддержания кожи в нормальном функциональном состоянии. Состав: R-комплекс, вода дистиллированная, декстран, гиалуроновая кислота, катон.

Входящий в состав геля «R-комплекс» содержит активные реструктурированные низкомолекулярные соединения, способные преодолевать эпидермальный барьер и насыщать питательными и увлажняющими веществами внутренние слои кожи, что вызывает эффект на клеточном уровне для сохранения естественной здоровой кожи и цвета лица, препятствует покраснению, оказывает противоотечное действие, снижает воспалительную реакцию, что подтверждено испытаниями.

При уходе за кожей в области носа и центральной части лба, активно действуя на глубокие слои кожи, комплекс обеспечивает свободное носовое дыхание при заложенности носа.

Противоотечный эффект со стороны слизистой оболочки полости носа происходит в ответ на нанесение геля на кожный покров наружного носа и кожный покров лица в зоне проекции параназальных синусов. В состав комплекса не входят фармацевтические субстанции. В полном составе этот комплекс был выделен из косметической маски по уходу за кожей лица. Помимо выраженного косметического влияния на кожу лица, у выделенного комплекса найдены эффекты, имеющие клиническое значение в оториноларингологии.

**Цель исследования.** Доказать наличие клинически значимых эффектов со стороны слизистой оболочки полости носа, носового дыхания при нанесении многокомпонентного состава «R-комплекс» на кожный покров в области наружного носа и в проекции параназальных синусов.

**Этапы исследования.** I этап – доклиническое исследование безопасности, эффективности многокомпонентного состава «R-комплекс» при нанесении на кожный покров в области наружного носа крыс с острым экспериментальным риносинуситом. II этап – клиническое исследование эффективности, переносимости многокомпонентного состава «R-комплекс» на кожный покров в области наружного носа при остром инфекционном рините, интермиттирующем аллергическом рините.

*I этап исследований.* Эксперименты на животных проведены в соответствии с правилами лабораторной практики (GLP), со статьей 11 Федерального закона от 12 апреля 2010 г. № 61-ФЗ «Об обращении лекарственных средств» (Собрание законодательства Российской Федерации, 2010, № 16, ст. 1815; № 31, ст. 4161), «Руководством по проведению доклинических исследований лекарственных средств» (М., 2012). Морфологическое исследование проведено методом световой микроскопии в проходящем све-

те на микроскопе Axioskop 40 (Карл Цейс) при окраске парафиновых срезов гематоксилином и эозином. В эксперименте задействовано 40 самцов крыс линии Wistar, полученных из вивария Федерального исследовательского центра Института цитологии и генетики СО РАН. Экспериментальные животные содержались при постоянном доступе к корму и воде – использовались полный рацион экструдированного брикетированного корма («Чара», Россия, ГОСТ на корм Р 50258-92) и питьевая вода. Животные содержались в виварии при температурном режиме 20–22 °С, при световом режиме – 12 ч свет/12 ч темнота, в отдельных пластмассовых клетках с решетчатыми крышками из нержавеющей стали, с обеспыленной подстилкой из деревянной стружки, по 5 крыс в каждой клетке.

Животных рандомизировали по 10 особей в каждой группе:

1-я группа – интактные животные;

2-я группа – с острым риносинуситом;

3-я группа – острый риносинусит + нанесение препарата R-гель для всей семьи «Антинасморк» по 0,3 мл 1 раз;

4-я группа – только нанесение по 0,3 мл препарата R-гель «Антинасморк» на поверхность носа (без риносинусита).

Гистологический материал забирали через 15 и 30 мин после нанесения.

Нанесение осуществляли путем втирания в наружный нос и по поверхности обеих пазух носа и носового хряща.

Каждой крысе, за исключением животных интактной и 4-й групп, однократно интраназально вводили 7,5% формалин в объеме 20 мкл в каждый носовой ход 1 раз для воспроизведения острого риносинусита. Животные подвергались эвтаназии через 15 и 30 мин после индукции ОРС путем декапитации. Для морфологического исследования были взяты носы крыс с перегородкой и боковыми стенками полости носа, которые фиксировали в 10% растворе формалина, подвергали стандартной обработке на гистологическом комплексе Microm с последующей заливкой в парафиновые блоки.

Результаты гистологического исследования противовоспалительной активности R-геля на модели острого риносинусита показали, что изначальный отек, полнокровие и воспалительная полиморфно-клеточная инфильтрация слизистой и подслизистой оболочки (рис. 1) полости носа уменьшаются через 15 мин после нанесения геля, а через 30 мин – практически купируются. Изначально в этой группе в инфильтрате подслизистого слоя преобладающими элементами являются сегментоядерные лейкоциты, эозинофилы и тучные клетки. В носовых ходах определяется гнойное содержимое, состоящее из слущенных клеток и лейкоцитов (рис. 2). В эпителиоцитах выявляется гидропическая дистрофия. После нанесения геля наблюдается уменьшение отека слизистой оболочки, воспалительно-клеточной инфильтрации, очищается полость носа от гнойного содержимого. Через 30 мин после втирания препарата R-геля наблюдается незначительная инфильтрация подслизистой лимфоцитами. Скопления сегментоядерных лейкоцитов, отека подслизистого слоя, выраженных признаков воспалительного процесса не обнаружено. Морфологические изменения на 30-й минуте нанесения геля максимально близки по морфологической картине с препаратами интактных животных (рис. 3).

При гистологическом изучении влияния самого препарата R-геля (4-я группа) при втирании в наружный нос и в проекции челюстных пазух в слизистой оболочке полости носа не выявлено патологических изменений. Строение слизистой оболочки, состоящей из многорядного призматического эпителия и собственной пластинки, которая представлена рыхлой волокнистой соединительной тканью, аналогично таковой у интактных животных. Тучные клетки в незначительном количестве локализуются, так же как и в группе интактного контроля, в собственной пластинке эпидермиса. Остатки препарата R-геля для всей семьи «Антинасморк» выявляются на поверхности эпидермиса.

*II этап исследования*. Простое открытое, рандомизированное, сравнительное исследование. Формирование основной и контрольной групп по 50 больных в каждой группе:

1-я группа (основная) – острый инфекционный ринит, легкая и средняя степень тяжести;

2-я группа (контрольная) – острый инфекционный ринит, легкая и средняя степень тяжести;

3-я группа (основная) – аллергический интермиттирующий ринит, легкая и средняя степень тяжести;

4-я группа (контрольная) – аллергический ринит, легкая и средняя степень тяжести;

В основную и контрольную группы включены больные в возрасте от 18 лет с установленным диагнозами: острый инфекционный ринит, $37{,}0 \leq t < 38$ °С, СОЭ < 25 мм/ч; аллергический ринит, средняя степень тяжести.

**График исследования.** Первичное обследование. Сбор жалоб и анамнеза, осмотр, физикальные и инструментальные методы исследования ЛОРорганов. Анализ результатов обследования и оценка их соответствия критериям включения в наблюдение и исключения из исследования. Принятие решения о включении в исследование. Получение информированного согласия пациента. Проведение объективной оценки клинической эффективности R-геля «Антинасморк» с помощью передней активной риноманометрии через 30 мин

*а)* *б)*

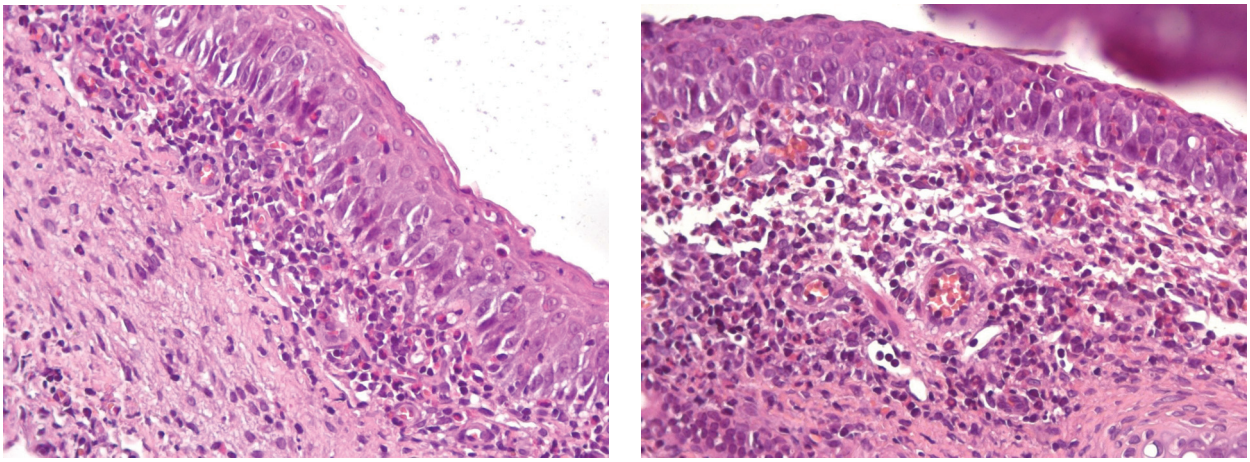

**Рис. 1.** Слизистая оболочка носа после введения формалина. Выраженная полиморфно-клеточная инфильтрация и отек подслизистой. Гидропическая дистрофия эпителиоцитов. Окраска гематоксилином и эозином. Ув.: *а* – 100; *б* – 400.

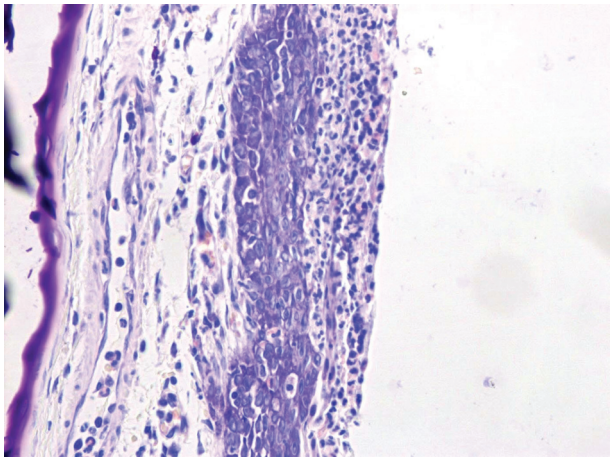

**Рис. 2.** Слизистая оболочка носа после введения формалина. Выраженная инфильтрация нейтрофилами поверхностных слоев эпителия, отек подслизистого слоя. Окраска толуидиновым синим. Ув. 400.

после нанесения геля. В контрольных группах аналогичная оценка носового дыхания проведена через 30 мин после нанесения сосудосуживающего средства интраназально. Выдача анкеты по субъективной оценке носового дыхания.

**Результаты исследования.** В группах пациентов с острым инфекционным ринитом (1-я и 2-я группы) при проведении передней активной риноманометрии выявлено: высокая степень назальной обструкции у 24 (48%) в основной группе и у 25 (50%) в контрольной; умеренная степень назальной обструкции у 26 (52%) в основной и у 25 (50%) в контрольной за счет отека слизистой оболочки полости носа. После нанесения R-геля в основной группе и введения сосудосуживающих препаратов в контрольной группе отмечалось уменьшение затруднения носового дыхания и улучшение основных показателей носового дыхания (рис. 4).

*а)* *б)*

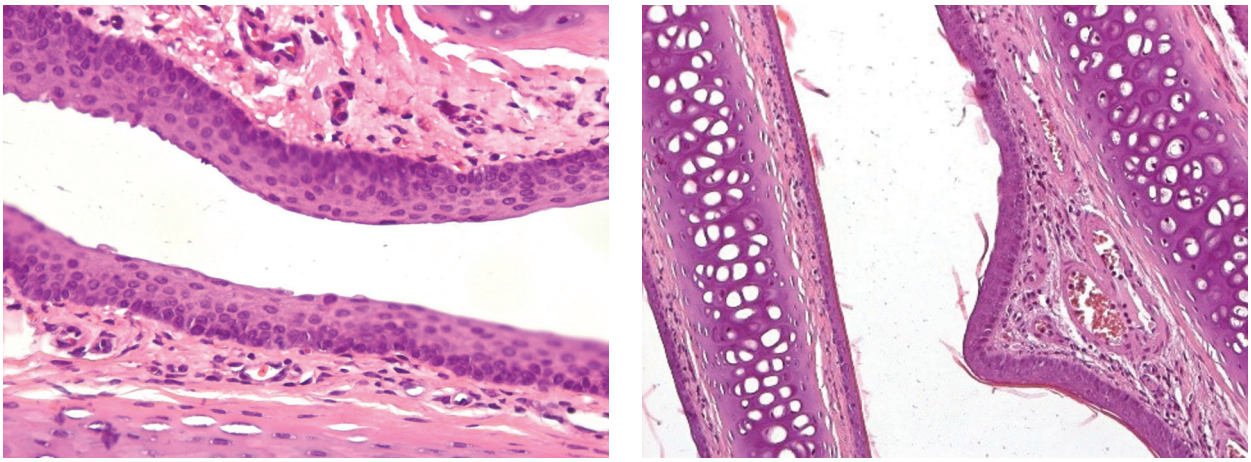

**Рис. 3.** Слизистая оболочка крысы с острым риносинуситом через 30 мин после нанесения R-геля (*а*); слизистая оболочка носа интактной крысы, типичное строение, окраска гематоксилином и эозином (*б*). Ув. 100.

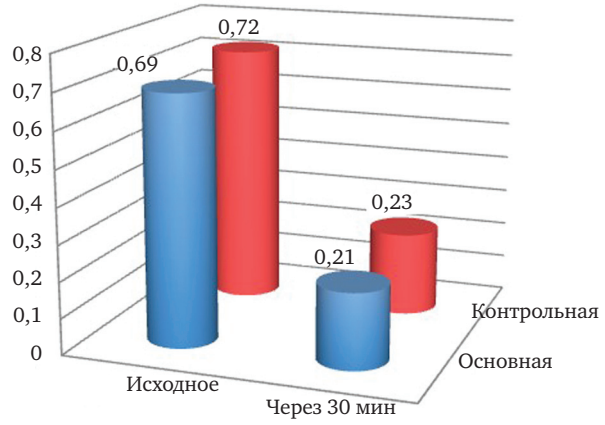


**Рис. 4.** Суммарное носовое сопротивление при давлении 150 Па, сПа/мл, у больных 1-й и 2-й групп.

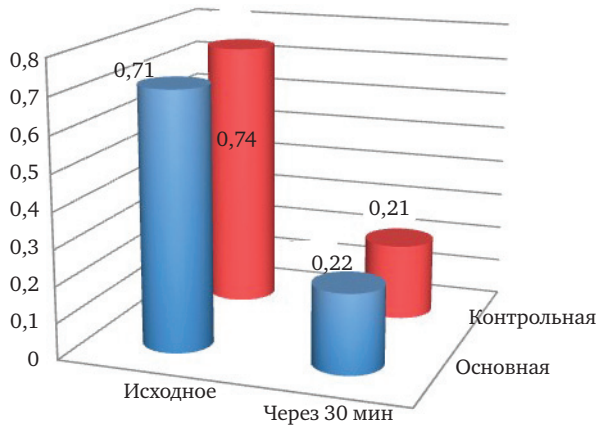


**Рис. 5.** Суммарное носовое сопротивление при давлении 150 Па у пациентов 3-й и 4-й групп, сПа/мл.

Таблица

**Суммарный носовой поток через 30 мин после нанесения R-геля, сПа/мл**

| Группа | Исходное | Через 30 минут |
|---|---|---|
| Основная (1) | 352±0,14 | 785±0,12 |
| Контрольная (2) | 371±0,18 | 767±0,2 |

Применение R-геля для всей семьи «Антинасморк» и введение сосудосуживающих капель у пациентов с острым инфекционным ринитом сопоставимы по положительному результату и восстановлению носового дыхания в обеих группах (табл.).

В группах пациентов с аллергическим интермиттирующим ринитом (3-я основная и 4-я контрольная группы) при проведении передней активной риноманометрии выявлено: высокая степень назальной обструкции у 26 (52%) в основной группе и у 27 (54%) в контрольной; умеренная степень назальной обструкции у 24 (48%) в основной и у 23 (46%) в контрольной за счет отека слизистой оболочки полости носа. После нанесения R-гель для всей семьи «Антинасморк» в основной группе и введения сосудосуживающих препаратов в контрольной группе отмечались уменьшение затруднения носового дыхания и улучшение основных показателей носового дыхания (рис. 5).

Применение R-гель для всей семьи «Антинасморк» и введение сосудосуживающих капель у пациентов с аллергическим интермиттирующим ринитом сопоставимы по положительному результату и восстановлению носового дыхания в обеих группах. Результат использования тестируемого геля и деконгестантов через 30 минут практически идентичен по данным объективного исследования носового дыхания.

## Выводы

Косметический гель R-гель для всей семьи «Антинасморк» при втирании в наружный нос и нанесении на кожу интактным животным является индифферентным, не вызывает побочных реакций.

В экспериментальной модели острого риносинусита косметический R-гель для всей семьи «Антинасморк» при втирании в наружный нос и проекцию челюстных пазух обладает противовоспалительным действием на слизистую оболочку полости носа, что проявляется выраженным противоотечным действием и купированием инфильтрации слизистой оболочки сегментоядерными лейкоцитами.

Применение R-геля «Антинасморк» приводит к улучшению состояния пациентов с острым инфекционным ринитом и интермиттирующим аллергическим ринитом за счет уменьшения отека слизистой оболочки полости носа, вследствие чего уменьшается интенсивность головной боли.

R-гель для всей семьи «Антинасморк» может быть рекомендован для улучшения носового дыхания больным с острым инфекционным ринитом и аллергическим интермиттирующим ринитом в схемах комплексного лечения.

За время клинического исследования нежелательных побочных реакций на R-гель для всей семьи «Антинасморк» у пациентов не выявлено.

ЛИТЕРАТУРА

1. Консервативные и хирургические методы в ринологии / Под ред. М. С. Плужникова. СПб.: Диалог, 2005. 440 с.
2. Пискунов Г. З., Пискунов С. З. Клиническая ринология. М.: Миклош, 2002.
3. Болезни уха, горла, носа в детском возрасте: национальное руководство / Под ред. М. Р. Богомильского, В. Р. Чистяковой. М.: ГЭОТАР-Медиа, 2008. 736 с.

**Киселев** Алексей Борисович – доктор медицинских наук, профессор, зав. каф. оториноларингологии Новосибирского ГМУ, главный внештатный оториноларинголог Департамента здравоохранения мэрии г. Новосибирска. Россия, 630091, г. Новосибирск, Красный пр., д. 52; тел. 8(383)226-63-52, e-mail: kislor@list.ru

**Чаукина** Виктория Александровна – кандидат медицинских наук, доцент каф. оториноларингологии Новосибирского ГМУ. Россия, 630091, г. Новосибирск, Красный пр., д. 52; тел. +7-923-231-70-81, e-mail: vict.chau@mail.ru

**Овчинников** Андрей Юрьевич – доктор медицинских наук, профессор, зав. каф. оториноларингологии Московского государственного медико-стоматологического университета им. А. И. Евдокимова. Россия, 127473, Москва, Делегатская ул., д. 20, стр. 1; тел. 8(903)120-28-01, e-mail: lorent1@mail.ru

**Мирошниченко** Нина Александровна – доктор медицинских наук, профессор каф. оториноларингологии Московского государственного медико-стоматологического университета им. А. И. Евдокимова. Россия, 127473, Москва, Делегатская ул., д. 20, стр. 1; тел. 8-903-291-05-93.

**Толстикова** Татьяна Генриховна – доктор биологических наук, профессор, зав. лабораторией фармакологических исследований Новосибирского института органической химии им. Н. Н. Ворожцова СО РАН. Россия, 630090, г. Новосибирск, пр. Академика Лаврентьева, д. 9; тел. 8(383) 330-07-31, e-mail: tg_tolstikova@mail.ru

**Жукова** Наталья Анатольевна – доктор медицинских наук, старший научный сотрудник лаборатории фармакологических исследований Новосибирского института органической химии им. Н. Н. Ворожцова СО РАН. Россия, 630090, г. Новосибирск, пр. Академика Лаврентьева, д. 9; тел. 8(383) 330-07-31, e-mail: gna2004@ngs.ru

REFERENCES

1. Konservativnye i khirurgicheskie metody v rinologii. Ed. M. S. Pluzhnikov [Conservative and surgical techniques in rhinology. Under the editorship of M. S. Pluzhnikov]. Saint Petersburg: Dialog, 2005. 440 p. (in Russian).
2. Piskunov G. Z., Piskunov S. Z. Klinicheskaya rinologiya [Clinical rhinology]. Moscow: Miklosh, 2002 (in Russian).
3. Bolezni ukha, gorla, nosa v detskom vozraste: natsional'noe rukovodstvo. Eds. M. R. Bogomilskiy, V. R. Chistyakova [Ear, throat, nose diseases in children: the national guidance. Under the editorship of. M. R. Bogomilskiy, V. R. Chistyakova]. M.: GEOTAR-Media, 2008. 736 p. (in Russian).

Aleksei Borisovich Kiselev – MD, Professor, Head of the Chair of Otorhinolaryngology of Novosibirsk State Medical University. Russia, 630091, Novosibirsk, 52, Krasnyi ave., tel. 8-913-949-63-22, e-mail: kislor@list.ru

Viktoriya Aleksandrovna Chaukina – MD Candidate, Associate Professor of the Chair of Otorhinolaryngology of Novosibirsk State Medical University. Russia, 630091, Novosibirsk, 52, Krasnyi ave., tel. 7-923-231-70-81, e-mail: vict.chau@mail.ru

Andrei Yur'evich Ovchinnikov – MD, Professor, Head of the Chair of Otorhinolaryngology of A. I. Yevdokimov Moscow State University of Medicine and Dentistry. Russia, 127473, Moscow, 20/1, Delegatskaya str., tel. 8(903)120-28-01, e-mail: lorent1@mail.ru

Nina Aleksandrovna Miroshnichenko – MD, Professor of the Chair of Otorhinolaryngology of A. I. Yevdokimov Moscow State University of Medicine and Dentistry. Russia, 127473, Moscow, 20/1, Delegatskaya str., tel. 8-903-291-05-93.

Tat'yana Genrikhovna Tolstikova – Doctor of Biological Sciences, Professor, Head of the Laboratory of Pharmacological Studies of N. N. Vorozhtsov Novosibirsk Institute of Organic Chemistry of Siberian Branch of Russian Academy of Sciences. Russia, 630090, Novosibirsk, 9, Akademika Lavrentieva ave., tel. 8(383) 3300731, e-mail: tg_tolstikova@mail.ru

Natal'ya Anatol'evna Zhukova – MD, senior research associate of the Laboratory of Pharmacological Studies of N. N. Vorozhtsov Novosibirsk Institute of Organic Chemistry of Siberian Branch of Russian Academy of Sciences. Russia, 630090, Novosibirsk, 9, Akademika Lavrentieva ave., tel. 8(383) 330-07-31, e-mail: gna2004@ngs.ru

УДК 616.321-008.87 doi: 10.18692/1810-4800-2017-2-137-141

# ФОРМИРОВАНИЕ МИКРОБИОЦЕНОЗА СЛИЗИСТОЙ ОБОЛОЧКИ ВЕРХНИХ ДЫХАТЕЛЬНЫХ ПУТЕЙ С ДОМИНИРОВАНИЕМ НЕПАТОГЕННОЙ ИЛИ МАЛОПАТОГЕННОЙ МИКРОФЛОРЫ

**Киселев А. Б., Чаукина В. А., Андамова О. В., Шугакова Е. В., Вертакова О. В.**

*ФГБОУ ВО «Новосибирский государственный медицинский университет» Минздрава России, 630091, г. Новосибирск, Россия*
*(Ректор – проф. И. О. Маринкин)*

# GENERATION OF THE MUCOUS MEMBRANE MICROBIOCENOSIS IN THE UPPER RESPIRATORY TRACT WITH THE PREVALENCE OF LOW- OR NON-PATHOGENIC MICROORGANISMS

**Kiselev A. B., Chaukina V. A., Andamova O. V., Shugakova E. V., Vertakova O. V.**

*State Budgetary Educational Institution of Higher Vocational Education Novosibirsk State Medical University of the Ministry of Healthcare of the Russian Federation, Novosibirsk, Russia*

Эффективность консервативного и хирургического лечения хронических заболеваний глотки и гортани во многом зависит от микробиоценоза слизистой оболочки верхних дыхательных путей. Авторы разработали и апробировали метод создания стойкого микробиоценоза слизистой оболочки верхних дыхательных путей с доминированием непатогенной или малопатогенной микрофлоры. Для достижения цели использован концентрат живых бифидо- и лактобактерий, которым с помощью ультразвукового душа тотально покрывают слизистую оболочку ротовой полости, полости носа и глотки. Результатом лечения является формирование микробиоценоза, в составе которого определяются бифидо- и лактобактерии, доминирует малопатогенная или непатогенная микрофлора, что улучшает течение хронических воспалительных заболеваний глотки, способствует гладкому течению послеоперационного периода при хирургическом лечении.

**Ключевые слова:** микробиоценоз, хронические воспалительные заболевания глотки, непатогенная микрофлора.
**Библиография:** 7 источников.

The efficacy of conservative and surgical treatment of pharynx and larynx chronic diseases in many respects depends on the microbiocenosis of the mucous membrane of the upper respiratory tract. The authors developed and tested a method of creating persistent microbiocenosis in mucous membrane of the upper respiratory tract with the prevalence of low- or non-pathogenic microflora. To achieve the objective, a concentrate of living Bifidobacterium and lactobacilli was used. The concentrate is totally pulverized by means of ultrasound shower onto the mucous membrane of the oral cavity, nasal cavity and pharynx. The result of the treatment is the generation of microbiocenosis, containing Bifidobacterium and lactobacilli, with the prevalence of low- or non-pathogenic microflora, which improves the course of chronic inflammatory diseases of pharynx, contributes to the smooth course of the postoperative period of surgical treatment.

**Key words:** microbiocenosis, pharynx chronic inflammatory diseases, non-pathogenic microflora.
**Bibliography:** 7 sources.

Микробные сообщества заселяют все открытые слизистые оболочки человека. В составе биопленок и отдельными клетками или колониями они формируют микробный пейзаж слизистых оболочек, который мало изменяется, если речь идет об острых инфекциях [1]. У здоровых лиц на слизистых оболочках глотки и полости носа к типичной микрофлоре относятся более 30 видов микроорганизмов, при этом преобладают малопатогенные или непатогенные штаммы. Около 30% видов типичной микрофлоры дыхательных путей достаточно часто относят к возбудителям острых воспалительных заболеваний [2]. В целом микробиоценоз слизистых оболочек верхних дыхательных путей здоровых людей отличает широкое видовое разнообразие (в среднем 6–10 видов у одного индивида) с преобладанием непатогенных и малопатогенных штаммов [3]. Хронические очаги инфекции (ХОИ) ЛОРорганов развиваются на фоне микробиоценоза слизистых оболочек верхних дыхательных путей, где преобладают облигатные патогены. Степень роста доминирующего вида превышает $10^5$ КОЕ/мл, наблюдается уменьшение видового разно-

образия [4]. Дисбиоз глотки считается одним из ключевых факторов, предрасполагающих с осложненному течению послеоперационного периода после экстирпации гортани по поводу онкологического заболевания [5]. По этой причине санация ХОИ должна быть дополнена созданием условий для восстановления микробиоценоза слизистых оболочек верхних дыхательных путей.

Традиционно, когда планируется консервативное лечение ХОИ ЛОРорганов, используют термин «санация» и планируют обработку слизистой оболочки, миндалин средствами с противомикробной активностью. Достаточно часто терапию дополняют бактериальными лизатами с иммуногенной активностью в отношении облигатных патогенов. Успешным результатом лечения считается элиминация или уменьшение степени роста доминирующей микрофлоры при микробиологической оценке сразу после курса лечения или на фоне локальной терапии. По истечении 2–3 недель разрушенные биопленки восстанавливаются, но при отсутствии источника поступления микрофлоры, относящейся к естественным антагонистам патогенов (в первую очередь стафилококка), радикального изменения микробиоценоза не происходит. Иными словами, восстанавливается дисбиоз слизистых оболочек, который и считают ведущим звеном патогенеза развития ХОИ.

Хронический тонзиллит (ХТ) и хронический фарингит (ХФ) занимают лидирующее место в нозологической структуре ЛОР-заболеваний. Оценка эффективности современных методов лечения ХТ и ХФ ведущими специалистами по проблемам тонзиллярной патологии, микозов ЛОРорганов говорит о том, что при наличии значительного количества апробированных способов терапии ХФ нельзя выделить единый подход к лечению, обеспечивающий стойкий клинический эффект [6]. Популярной является точка зрения, что недостаточная эффективность используемых в настоящее время терапевтических и хирургических методов лечения хронических воспалительных заболеваний глотки и миндалин связана с тем, что зоны воспаления тесно связаны с окружающими тканями. Здоровые ткани поверхности глотки и миндалин являются барьерными тканями, а также определяют развитие репаративных процессов в случаях развития патологических участков. Тонзиллэктомия, медикаментозное лечение ХФ не только обусловливают элиминацию поврежденных и воспаленных тканей, но и снижают или подавляют защитные функции сопряженных тканей [7], в связи с чем актуальность создания условий для восстановления микробиоценоза слизистой оболочки глотки приобретает особую актуальность.

В целях ликвидации стойкого дисбиоза слизистых оболочек полости глотки и носа предложен метод тотального мелкодисперсного орошения слизистой оболочки полости носа, носоглотки, рото- и гортаноглотки, а также ротовой полости жидким концентратом живых и высокоактивных бифидо- и лактобактерий, содержащим, помимо микроорганизмов, ростовые факторы для непатогенной нормофлоры и продукты метаболизма бифидо- и лактобактерий. Естественная среда метаболитов бифидо- и лактобактерий является природным антагонистом стафилококков и грибковой микрофлоры. Живые бифидо- и лактобактерии, находясь на пике функциональной активности, работают сразу при первом контакте со слизистой оболочкой и с биопленками, покрывающими слизистую оболочку. Во время санирующих мероприятий, особенно проводимых с использованием низкочастотного ультразвука, целостность сформированных на слизистой оболочке биопленок нарушается. Количество микроорганизмов, обычно населяющих слизистые оболочки, сокращается. Массивное внедрение активной бифидо- и лактофлоры и их метаболитов в поврежденные биопленки, мелкие карманы слизистой оболочки, устья лакун миндалин изменяет картину микробиоценоза радикально. Важно соблюдать одно условие – орошение слизистых оболочек должно носить тотальных характер – обработке подлежит одновременно преддверие ротовой полости, полость рта, рото- и гортаноглотка, полость носа и носоглотка.

**Пациенты и методы исследования.** Для коррекции дисбиоза слизистых оболочек требуется жидкий концентрат ($\times 10^9$ КОЕ/мл) живых, высокоактивных бифидо- и лактобактерий в среде естественных метаболитов и факторов роста, что достигается специальной технологией культивирования пробиотических микроорганизмов. Этим требованиям соответствует Биовестин-Лакто® (Био-Веста, Россия). Достигнутые в исследовании результаты получены при орошении слизистых оболочек Биовестин-Лакто®. Для осуществления тотального орошения слизистых оболочек верхних дыхательных путей использовано устройство подачи лекарственного раствора совместно с волноводом-инструментом ВИ16, предназначенное для этапа струйно-аэрозольного напыления лекарственного раствора на очаг инфекции (рис. 1). На одно орошение используется 3 л концентрата Биовестин-Лакто®, что составляет $^1/_4$ от рекомендуемой суточной дозы приема внутрь взрослому человеку.

Способ изменения микробиоценоза слизистой оболочки верхних дыхательных путей осуществляется следующим образом: на протяжении всего курса консервативной санации ХОИ или на этапе предоперационной подготовки у больного

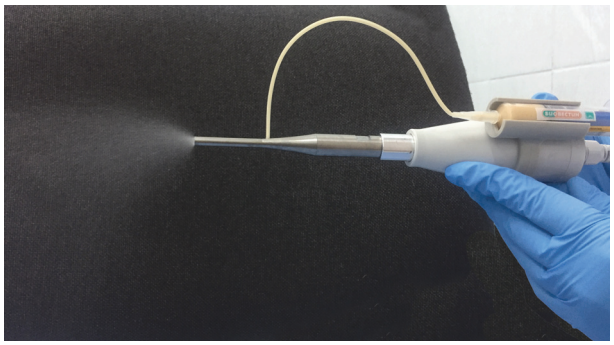

**Рис. 1.** Тотальное орошение слизистых оболочек верхних дыхательных путей.

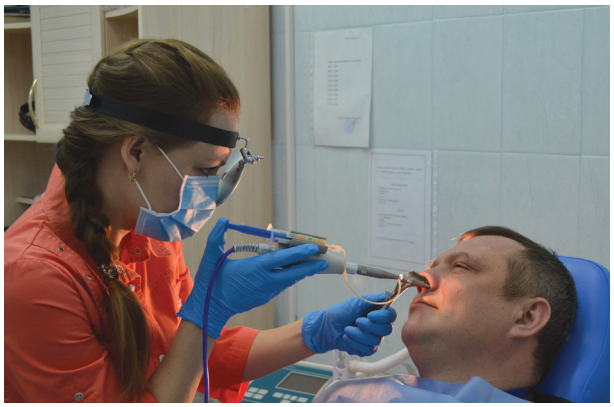

**Рис. 2.** Общий вид принятия процедуры орошения слизистых оболочек верхних дыхательных путей.

раком гортани производится ежедневное однократное струйно-аэрозольное напыление концентратом *B. longum* ($10^9$ КОЕ/мл), *B. bifidum* ($10^9$ КОЕ/мл) и *L. plantarum* ($10^8$ КОЕ/мл), содержащим ростовые факторы и продукты метаболизма бифидо- и лактобактерий, на слизистые оболочки верхних дыхательных путей в течение 10 дней. Предварительно устойчивость бифидо- и лактобактерий в концентрате Биовестин-Лакто® к ультразвуку низкой частоты установлена в эксперименте при длительности ультразвуковой и озоноультразвуковой обработки концентрата in vitro непрерывно в течение 60 мин. Процедура комфортна для пациента. Длительность процедуры около 1 мин (рис. 2).

Для исследования эффективности предлагаемая методика апробирована на 15 пациентах с бактериально-грибковым дисбиозом слизистой оболочки глотки, у которых установлено сочетание хронического компенсированного тонзиллита и хронического катарального фарингита (1-я группа). А также на 15 пациентах с диагнозом рак гортани III стадии, T3N0-1M0-x, готовящихся к плановому оперативному лечению в объеме экстирпации гортани (2-я группа). В группах сравнения задействованы пациенты с аналогичным диагнозом и сопоставимым усредненным показателем возраста. У пациентов с ХТ+ХФ проведена санация лакун небных миндалин озонированным физиологическим раствором в сочетании с низкочастотной ультразвуковой терапией с последующим тотальным орошением слизистой оболочки ротовой полости, полости носа и глотки Биовестин-Лакто®. В контрольной группе после аналогичной санации небных миндалин слизистая оболочка глотки обработана раствором

Таблица 1

**Особенности микробиоценоза слизистых оболочек полости носа и ротоглотки при сочетании хронического компенсированного тонзиллита и хронического катарального фарингита**

| Группа наблюдения | Характеристика микробиоценоза | 1-е наблюдение | 2-е наблюдение |
|---|---|---|---|
| 1-я группа, $n = 15$ | Количество выделенных видов микрофлоры у 1 пациента, $M \pm m$ | 3,1±0,27 | 5,6±0,11 |
| | Степень роста доминирующих видов, КОЕ/мл | $10^{6–8}$ | $10^{2–4}$ |
| | Преобладание роста высокопатогенной микрофлоры, % | 86,7 | 0 |
| | Преобладание роста малопатогенной и непатогенной микрофлоры, % | 13,3 | 100 |
| | Выделение бифидо- и (или) лактофлоры, % | 0 | 100 |
| Контроль, $n = 15$ | Количество выделенных видов микрофлоры у 1 пациента, $M \pm m$ | 3,4±0,18 | 4,2±0,38 |
| | Степень роста доминирующих видов, КОЕ/мл | $10^{6–9}$ | $10^{4–6}$ |
| | Преобладание роста высокопатогенной микрофлоры, % | 93,3 | 60 |
| | Преобладание роста малопатогенной и непатогенной микрофлоры, % | 6,7 | 40 |
| | Выделение бифидо- и (или) лактофлоры, % | 0 | 26,7 |

Таблица 2

**Особенности микробиоценоза слизистых оболочек полости носа и ротоглотки при раке гортани**

| Группа наблюдения | Характеристика микробиоценоза | 1-е наблюдение | 2-е наблюдение |
|---|---|---|---|
| 1-я группа, $n = 15$ | Количество выделенных видов микрофлоры у 1 пациента, $M \pm m$ | 3,9±0,84 | 6,1±0,43 |
| | Степень роста доминирующих видов, КОЕ/мл | $10^{6–9}$ | $10^{3–5}$ |
| | Преобладание роста высокопатогенной микрофлоры, % | 100 | 6,7 |
| | Преобладание роста малопатогенной и непатогенной микрофлоры, % | 0 | 93,3 |
| | Выделение бифидо- и (или) лактофлоры, % | 0 | 93,3 |
| Контроль $n = 15$ | Количество выделенных видов микрофлоры у 1 пациента, $M \pm m$ | 4,1±0,57 | |
| | Степень роста доминирующих видов, КОЕ/мл | $10^{6–9}$ | |
| | Преобладание роста высокопатогенной микрофлоры, % | 100 | |
| | Преобладание роста малопатогенной и непатогенной микрофлоры, % | 0 | |
| | Выделение бифидо- и (или) лактофлоры, % | 0 | |

люголя. Во 2-й группе производили орошение слизистой оболочки верхних дыхательных путей Биовестин-Лакто® – единственный метод воздействия на ЛОРорганы, группа сравнения предоперационной подготовки не получала.

Материал для микробиологического исследования забирали дважды (до и после обработки): соскоб с небной миндалины и соскоб с дорзальной поверхности языка, мазок ватным тампоном диаметром 3 мм с небных миндалин, с нижней носовой раковины, со спинки языка (пять проб от каждого пациента). Оценка микробиоценоза проведена суммарно по пяти пробам.

**Результаты исследования.** При включении в исследование показали совпадение видов выделенной бактериальной микрофлоры из полости носа, глотки и ротовой полости более чем на 60% у всех пациентов. Со слизистых оболочек выделены представители видов: *Staphylococcacae, Streptococcaceae, Actinomyceaceae, Corynebacteriaceae, Enterobacteraceae, Candida*. Бифидо- и лактофлоры не выявлено, тогда как эти виды микроорганизмов определяются у здоровых лиц и сохраняются при остром респираторном заболевании [1]. Грибки рода *Candida* у пациентов с ХОИ глотки выделены с небных миндалин и дорзальной поверхности языка в 100%.

Общая характеристика микробиоценоза у лиц первой группы до санации ХОИ глотки (1-е наблюдение) и через 4 недели после санации (2-е наблюдение) приведена в табл. 1. Общая характеристика микробиоценоза у лиц 2-й группы при включении в исследование (1-е наблюдение) и перед оперативным вмешательством (2-е наблюдение) приведена в табл. 2. Во 2-й группе у пациентов местных осложнений в послеоперационном периоде не наблюдалось, тогда как в контрольной группе доля таких пациентов составила 20%.

**Выводы**

Биовестин-Лакто® – устойчивый к воздействию низкочастотного ультразвука жидкий концентрат живых и высокоактивных бифидо- и лактобактерий в среде своих естественных метаболитов и факторов роста при тотальном контакте со слизистой оболочкой полости носа, глотки и ротовой полости – создает условия для доминирования малопатогенной или непатогенной микрофлоры на слизистых оболочках верхних дыхательных путей.

Тотальное орошение слизистой оболочки полости носа, ротовой полости и глотки эффективно:

– для создания длительного (не менее 4 недель) микробиоценоза слизистых оболочек верхних дыхательных путей с доминированием непатогенной или малопатогенной микрофлоры;

– как этап предоперационной подготовки в целях уменьшения количества послеоперационных осложнений при экстирпации гортани по поводу онкопатологии.

Санировать анатомические структуры ротоглотки без влияния на ротовую полость, полость носа и носоглотки представляется малоперспективным в отношении формирования стойких изменений микробиоценоза.

ЛИТЕРАТУРА


1. Извин А. И., Катаева Л. В. Микробный пейзаж слизистой оболочки верхних дыхательных путей в норме и патологии // Вестн. оториноларингологии. 2009. № 2. С. 64–68.
2. Кунельская Н. Л., Изотова Г. Н., Лучшева Ю. В. [и др.]. Сочетанная местная терапия при заболеваниях ротоглотки // Вестн. оториноларингологии. 2008. № 2. С. 62–66.
3. Накатис Я. А., Бакулина Л. С. Коррекция дисбиотического состояния слизистой оболочки глотки как направление терапии хронических фарингитов // Рос. оториноларингология. 2010. № 1 (прил.). С. 295–300.
4. Плужников М. С., Панов Н. В., Левин М. А., Лавренова Г. В., Афанасьева И. А. Фарингит (клинико-иммунологические аспекты и криохирургия). СПб.: Диалог, 2006. 120 с.
5. Трофимов Е. И., Виноградов В. В., Марченко М. Г. Особенности заживления ран при хирургическом лечении больных раком гортани и гортаноглотки // Онкохирургия. 2011. № 3 (4). С. 13–16.
6. Allen et al. Characterization of the nasopharyngeal microbiota in health and during rhinovirus challenge // Microbiom. 2014. N 2. P. 22. doi: 10/1186/2049-2618-2-22.
7. Bassis M., Tang L., Young B., Pynnonen A. The nasal cavity microbiota of healthy adults // Microbiom. 2014. N 2. P. 27. doi: 10/1186/2049-2618-2-27.



**Киселев** Алексей Борисович – доктор медицинских наук, профессор, зав. каф. оториноларингологии Новосибирского ГМУ Минздрава России, главный внештатный оториноларинголог Минздрава Новосибирской области. Россия, 630091, г. Новосибирск, Красный пр., д. 52; тел. 8(383) 226-63-52; e-mail: kislor@list.ru

**Чаукина** Виктория Александровна – кандидат медицинских наук, доцент каф. оториноларингологии Новосибирского ГМУ Минздрава России. Россия, 630091, г. Новосибирск, Красный пр., д. 52; тел.: 8(383) 226-63-52; +7-923-231-70-81, e-mail: vict.chau@mail.ru

**Андамова** Ольга Владимировна – кандидат медицинских наук, доцент каф. оториноларингологии Новосибирского ГМУ Минздрава России. Россия, 630091, г. Новосибирск, Красный пр., д. 52; тел.: 8(383) 226-63-52; +7-913-948-93-70, e-mail: andamova@mail.ru

**Шугакова** Екатерина Владимировна – очный аспирант каф. оториноларингологии Новосибирского ГМУ Минздрава России. Россия, 630091, г. Новосибирск, Красный пр., д. 52; тел.: 8(383) 226-63-52, +7-983-308-64-01, e-mail: ekaterina.shugakova@mail.ru

**Вертакова** Ольга Викторовна – ассистент каф. оториноларингологии Новосибирского ГМУ Минздрава России. Россия, 630091, г. Новосибирск, Красный пр., д. 52; тел.: 8(383) 226-63-52, +7-983-323-52-02, e-mail: vertakova.olga@mail.ru


REFERENCES


1. Izvin A. I., Kataeva L. V. Mikrobnyi peizazh slizistoi obolochki verkhnikh dykhatel'nykh putei v norme i patologii [The microbial landscape of the upper respiratory tract mucous membrane in normal state and in pathology]. *Vestnik otorinolaringologii*. 2009; 2: 64–68 (in Russian).
2. Kunelskaya N. L., Izotova G. N., Luchsheva Yu. V. et al. Sochetannaya mestnaya terapiya pri zabolevaniyakh rotoglotki [The combined local therapy in oropharynx diseases]. *Vestnik otorinolaringologii*. 2008; 2: 62–66 (in Russian).
3. Nakatis Ya. A., Bakulina L. S. Nakatis Ya. A., Bakulina L. S. Korrektsiya disbioticheskogo sostoyaniya slizistoi obolochki glotki kak napravlenie terapii khronicheskikh faringitov [Correction of disbiotic state of throat mucous membrane a as direction of chronic pharyngitis therapy]. *Rossiiskaya otorinolaringologiya*. 2010; 1 (Enc.): 295–300 (in Russian).
4. Pluzhnikov M. S., Panov N. V., Levin M. A., Lavrenova G. V., Afanas'eva I. A. Faringit (kliniko-immunologicheskie aspekty i kriokhirurgiya) [Pharyngitis (clinical and immunological aspects and cryosurgery)]. SPb.: Dialog, 2006 (in Russian).
5. Trofimov E. I., Vinogradov V. V., Marchenko M. G. Osobennosti zazhivleniya ran pri khirurgicheskom lechenii bol'nykh rakom gortani i gortanoglotki [Specific features of wound healing in the surgical treatment of patients with larynx and hypopharynx cancer]. Oncosurgery. 2011; 3(4):13–16 (in Russian).
6. Allen et al.: Characterization of the nasopharyngeal microbiota in health and during rhinovirus challenge. Microbiom. 2014; 2: 22. doi: 10/1186/2049-2618-2-227.
7. Bassis M., Tang L., Young B., Pynnonen A. The nasal cavity microbiota of healthy adults. Microbiom. 2014; 2:27. doi: 10/1186/2049-2618-2-27.



Aleksei Borisovich Kiselev – MD, Professor, Head of the Chair of Otorhinolaryngology of Novosibirsk State Medical University, Chief External Otorhinolaryngologist of the Ministry of Healthcare of Novosibirsk oblast. Russia, 630091, Novosibirsk, 52, Krasnyi ave., tel. 8-913-949-63-22, e-mail: kislor@list.ru

Viktoriya Aleksandrovna Chaukina – MD Candidate, Associate Professor of the Chair of Otorhinolaryngology of Novosibirsk State Medical University of the Ministry of Healthcare of Russia. Russia, 630091, Novosibirsk, 52, Krasnyi ave., tel. 7-923-231-70-81, e-mail: vict.chau@mail.ru

Ol'ga Vladimirovna Andamova – MD Candidate, Associate Professor of the Chair of Otorhinolaryngology of Novosibirsk State Medical University of the Ministry of Healthcare of Russia. Russia, 630091, Novosibirsk, 52, Krasnyi ave., tel.: 8(383) 226-63-52; +7-913-948-93-70, e-mail: andamova@mail.ru

Ekaterina Vladimirovna Shugakova – day-time department post-graduate student of the Chair of Otorhinolaryngology of Novosibirsk State Medical University of the Ministry of Healthcare of Russia. Russia, 630091, Novosibirsk, 52, Krasnyi ave., tel.: 8(383) 226-63-52; +7-983-308-64-01, e-mail: ekaterina.shugakova@mail.ru

Ol'ga Viktorovna Vertakova – teaching assistant of the Chair of Otorhinolaryngology of Novosibirsk State Medical University of the Ministry of Healthcare of Russia. Russia, 630091, Novosibirsk, 52, Krasnyi ave., tel.: 8(383) 226-63-52; +7-983-323-52-02, e-mail: vertakova.olga@mail.ru

УДК 616.211-002-056.3 doi: 10.18692/1810-4800-2017-2-142-148

# ТЕРАПЕВТИЧЕСКИЙ ЭФФЕКТ ПРЕПАРАТА АКВА МАРИС® ЭКТОИН У БОЛЬНЫХ С АЛЛЕРГИЧЕСКИМ ИНТЕРМИТТИРУЮЩИМ РИНИТОМ

**Мокроносова М. А.[1], Желтикова Т. М.[1], Арефьева А. С.[1], Тарасова Г. Д.[2]**

*[1] ФГБНУ «Научно-исследовательский институт вакцин и сывороток им. И. И. Мечникова», 105064, Москва, Россия*
*(Директор – акад. РАН, проф. В. В. Зверев)*

*[2] ФГБУ «Научно-клинический центр оториноларингологии» Федерального медико-биологического агентства России», 123182, Москва, Россия*
*(Директор – член-корр. РАН, проф. Н. А. Дайхес)*

# THERAPEUTIC EFFECT OF THE PREPARATION AQUA MARIS® ECTOIN IN PATIENTS WITH ALLERGIC INTERMITTENT RHINITIS

**Mokronosova M. A.[1], Zheltikova T. M.[1], Aref'eva A. S.[1], Tarasova G. D.[2]**

*[1] Federal State Budgetary Scientific Institution Scientific Research Institute of Vaccines and Serums named after I. I. Mechnikov, Moscow, Russia*

*[2] Federal State Budgetary Institution Clinical Research Centre for Otorhinolaryngology to the Federal Medico-Biological Agency of the Russian Federation, Moscow, Russia*

Цель работы: оценить терапевтическую эффективность препарата Аква Марис® Эктоин в качестве «барьерного средства» при терапии больных АИР.

Пациенты и методы. Обследование проводили с 17 апреля по 24 мая 2015 г. в Московском регионе. Под наблюдением находилось 36 пациентов в возрасте от 20 до 45 лет с АИР. Согласно общепринятым стандартам диагностики обследование включало: данные анамнеза, анкетирования, кожных проб с основным набором ингаляционных аллергенов, определение специфических IgE-антител в сыворотке крови к пыльцевым аллергенам, цитологический анализ назального секрета, оториноларингологический осмотр с регистрацией топических симптомов.

Используемый в работе спрей для носа Аква Марис® Эктоин – натуральный продукт, содержит комбинацию эктоина и изотонического раствора морской соли. Пациентам назначали препарат Аква Марис® Эктоин по следующей схеме: по 1–2 впрыскивания в каждую половину носа 3–4 раза в день. При необходимости препарат разрешалось использовать так часто, как это было необходимо.

Результаты. Все пациенты были распределены на три группы:

– 1-я группа – пациенты, у которых применение препарата Аква Марис® Эктоин приводило к снижению симптомов (20 из 34 пациентов – 59%);

– 2-я группа – пациенты, у которых состояние ухудшилось (6 из 34 пациентов – 18%);

– 3-я группа – пациенты, у которых выраженность клинических симптомов АИР не изменилась (8 из 34 пациентов – 23%).

Таким образом, пациентов, у которых применение препарата Аква Марис® Эктоин приводило к снижению симптомов, было в 2,6 и 3,3 раза больше, чем пациентов, у которых выраженность клинических симптомов АИР не изменилась или у которых состояние ухудшилось.

Наибольшее количество пациентов отмечало улучшение состояния по следующим симптомам: воспаление конъюнктивы и век, слезотечение, зуд в носу, стекание отделяемого по задней стенке глотки, нарушение обоняния на фоне снижения концентрации эозинофилов в назальном секрете.

Заключение. Таким образом, использование монотерапии препаратом Аква Марис® Эктоин на ранних этапах развития аллергического сезонного воспаления в верхних дыхательных путях позволяет существенно снизить антигенную нагрузку на слизистую оболочку полости носа сенсибилизированного организма. В этой связи включение препарата Аква Марис® Эктоин в стандарт лечения аллергического ринита в качестве «барьерного средства» представляется актуальным.

**Ключевые слова:** аллергический ринит, пыльца, барьерная терапия.

**Библиография:** 14 источников.

The objective of the work: to assess therapeutic efficacy on the preparation Aqua Maris® Ectoin as a "barrier solution" for patients with AIR.

Patients and methods. The examination was performed at the period of April, 17 to May 24, 2015 in Moscow region. 36 patients at the age of 20 to 45 years with AIR were observed. According to the general diagnostic standards the examination included: medical history data, survey, skin test with the basic set of inhalation allergens, defining the specific IgE-antibodies to pollen antigens in the serum, cytological analysis of the nasal secretion, otorhinolaryngological examination with the topical syndromes record.

The spray Aqua Maris® Ectoin used in the work is a natural product that contains a combination of ectoin and isotonic solution of sea salt. The patients were prescribed the preparation Aqua Maris® Ectoin according to the following treatment regimen: 1–2 spray into each nostril 3–4 times per day. When required the preparation was allowed to use as frequently as necessary.

Results. All the patients were divided into 3 groups:

- Group 1 – the patients in which the application of the preparation Aqua Maris® Ectoin resulted in reduction of the syndromes (20 of 34 patients; 59%);
- Group 2 – the patients in which the condition became worse (6 of 34 patients; 18%);
- Group 3 – the patients in which the AIR symptoms severity did not change (8 of 34 patients; 23%).

Therefore, the number of patients in which the application of the preparation Aqua Maris® Ectoin resulted in reduction of the syndromes exceeded the number of patients where the AIR symptoms severity did not change or the condition became worse, by 2.6 and 3.3 times.

The highest number of patients noted the following symptoms of deterioration of the condition: conjunctiva and lids inflammation, tears, nasal itching, post-nasal drip, impaired olfaction against the background of the low concentration of eosinophils in the nasal secretion.

Conclusion. Therefore, the application of the monotherapy with the preparation Aqua Maris® Ectoin at the early stage of development of allergic seasonal inflammation of the upper respiratory tract provides significant decrease in the allergic load on the nasal mucosa of the sensitized organism. In view of this fact, the inclusion of the preparation Aqua Maris® Ectoin into the standard of allergic rhinitis treatment as a “barrier solution” is deemed important.

**Key words:** allergic rhinitis, pollen, barrier therapy.

**Bibliography:** 14 sources.

Аллергический интермиттирующий ринит (АИР) – сезонное заболевание, обусловленное аллергическим воспалением слизистой оболочки полости носа, вызванным сенсибилизацией к пыльце растений и появлением в атмосфере пыльцевых аллергенов [1, 2]. На протяжении XX века во многих странах отмечался рост заболеваемости поллинозом. Так, в Швейцарии в 1926 г. сенной лихорадкой страдало 0,82% населения, в 1958 г. – 4,8%, в 1985 г. – уже 9,6%, а к 1995 г. этот показатель увеличился до 14,2% [3, 4]. Пик заболеваемости приходится на молодой возраст. Например, по данным эпидемиологических исследований, проведенных во Франции, аллергическим сезонным ринитом страдают 5–6% детей, 11–18% подростков и 25% молодых взрослых [5]. В зависимости от сроков цветения различных растений, экспозиции пыльцевых аллергенов и индивидуальной чувствительности выраженность проявлений ринита среди пациентов значительно варьирует [4].

Пыльца ветроопыляемых (анемофильных) растений, циркулирующая в воздухе в высокой концентрации, обладает высокой аллергенной активностью. Выброс пыльцы у большинства растений происходит ранним утром, но ее концентрация в воздухе достигает максимальных значений днем или ранним вечером. Пыльцевые зерна имеют размер от 10 до 200 мкм. Однако наибольший интерес представляют размеры пыльцы березы, ольхи, злаков, являющихся доминирующими аллергенами в средней полосе России. Их размеры варьируют в диапазоне 15–30 мкм. В результате многолетних наблюдений была установлена зависимость содержания пыльцевых зерен в воздухе от абиотических факторов и метеорологических условий. В дождливые дни концентрация пыльцы резко уменьшается, однако повышение влажности способствует дезагрегации пыльцевых зерен с образованием более мелких частиц, способных проникать в нижние дыхательные пути. Суммарное содержание пыльцевых зерен в разгар пыления растений в средней полосе Европы и России может достигать 3000–15000 пыльцевых зерен/м$^3$ атмосферного воздуха [4, 6, 7].

Пыльцевые зерна, попав в атмосферу, быстро разрушаются, образуя мелкие частицы, содержащие белковые молекулы с аллергенной активностью. В связи с этим некоторые авторы считают недостаточным определение содержания в воздухе лишь неповрежденных пыльцевых зерен, поскольку концентрация аллергенов не всегда соответствует концентрации самой пыльцы [6].

В то же время в естественных условиях для проявления первых клинических симптомов поллиноза у наиболее чувствительных пациентов достаточно концентрации 20 зерен/м$^3$ [8]. Это связано, по-видимому, с тем, что длительное время экспозиции приводит к тому, что в органах-мишенях накапливается значительное количество аллергенов. Например, на поверхности эпителия дыхательных путей концентрация их может до-

стигать более 1 мг/мл, что достаточно для возникновения аллергического воспаления.

Контакт слизистой оболочки дыхательных путей больных поллинозом с пыльцевыми аллергенами вызывает развитие эозинофилии в назальном секрете [9, 10]. Тяжесть клинических проявлений поллиноза коррелирует с концентрацией пыльцы в атмосфере [8]. Ранее нами была выявлена прямая зависимость между концентрацией пыльцевых зерен ветроопыляемых деревьев в атмосфере и уровнем эозинофилии назального секрета у пациентов с поллинозом [11]. Однако, учитывая многофакторный генез заболевания, корреляция между тяжестью течения АИР, содержанием эозинофилов в назальном секрете и концентрацией пыльцы в атмосфере у различных пациентов варьирует [12].

Одним из важных этапов терапии АИР принято считать ограничение (прекращение) контакта слизистой оболочки дыхательных путей с пыльцой [5] и др. Таким образом, актуальна разработка профилактических мероприятий по элиминации и предотвращению контакта пыльцы со слизистой оболочкой верхних дыхательных путей.

**Цель исследования.** Оценить терапевтическую эффективность препарата Аква Марис® Эктоин в качестве «барьерного средства» при терапии больных АИР.

**Пациенты и методы исследования.** Обследование проводили с 17 апреля по 24 мая 2015 г. в Московском регионе. Под наблюдением находилось 36 пациентов в возрасте от 20 до 45 лет с АИР. Согласно общепринятым стандартам диагностики обследование включало: данные анамнеза, анкетирование, кожные пробы с основным набором ингаляционных аллергенов, определение специфических IgE-антител в сыворотке крови к пыльцевым аллергенам, цитологический анализ назального секрета, оториноларингологический осмотр с регистрацией топических симптомов.

Критерии включения пациентов в исследование:

1) наличие подтвержденной анализами моноаллергии к пыльце деревьев;

2) возраст от 18 до 60 лет;

3) пациенты обоего пола;

4) пациенты, получившие два курса АСИТ;

5) наличие АИР легкой и средней степеней тяжести;

6) подписание информированного согласия.

Критерии исключения:

1) наличие АИР тяжелой степени;

2) пациенты менее 18 лет и старше 60 лет;

3) наличие острого воспалительного процесса любой локализации;

4) наличие психического заболевания, не позволяющего пациенту участвовать в исследовании;

5) некомплаентность пациента;

6) наличие искривления перегородки носа со значительным затруднением носового дыхания;

7) операции в полости носа менее 1 месяца назад;

8) использование топических и системных противоаллергических препаратов.

Пациенты были обследованы дважды: на первом визите, который выполняли в конце апреля перед началом цветения березы, и на втором – в середине мая. В момент обращения и в процессе обследования пациенты не получали лекарственную противоаллергическую терапию.

Все пациенты заполняли регистрационную карту.

*Риноцитограмма.* Назальный секрет собирали из обеих половин носа на предметное стекло. Препарат окрашивали раздельным методом красителями эозином и азуром. Подсчитывали не менее 200 клеточных элементов и определяли процентное содержание нейтрофильных и эозинофильных лейкоцитов, эпителиальных клеток, наличие гранул. Исследование больным осуществляли дважды: до курса терапии и после использования препарата Аква Марис® Эктоин.

*Препарат Аква Марис® Эктоин.* Аква Марис® Эктоин – спрей для носа – натуральный продукт, который содержит комбинацию эктоина и изотонического раствора морской соли. Препарат за счет формирования на поверхности слизистой оболочки полости носа своеобразного «водного щита» (Эктоин Гидрокомплекс) препятствует адгезии аллергенов и других инородных частиц. Входящая в состав препарата морская соль (вспомогательный ингредиент) способствует регенерации слизистой оболочки, поврежденной под воздействием аллергенов.

Пациентам назначали препарат Аква Марис® Эктоин по следующей схеме: по 1–2 впрыскивания в каждую половину носа 3–4 раза в день. При необходимости препарат разрешалось использовать так часто, как это было необходимо.

Данные по пыльцевому мониторингу брали на сайте http://www.allergology.ru/monitoring.aspx, http://www.allergology.ru/monitoring/archive.aspx. В качестве модельного объекта была выбрана пыльца березы, поскольку в средней полосе России это один из ведущих пыльцевых аллергенов.

*Статистические методы исследования.* Статистическую обработку количественных данных выполняли с помощью статистических формул программы Microsoft Office Excel 2010 и Statistika 6.0

**Результаты и обсуждение.** В исследование были отобраны 36 пациентов с АИР, 2 из которых не полностью заполнили регистрационную карту и выбыли из исследования. Среди всех оставшихся 34 пациентов была зарегистрирована заложен-

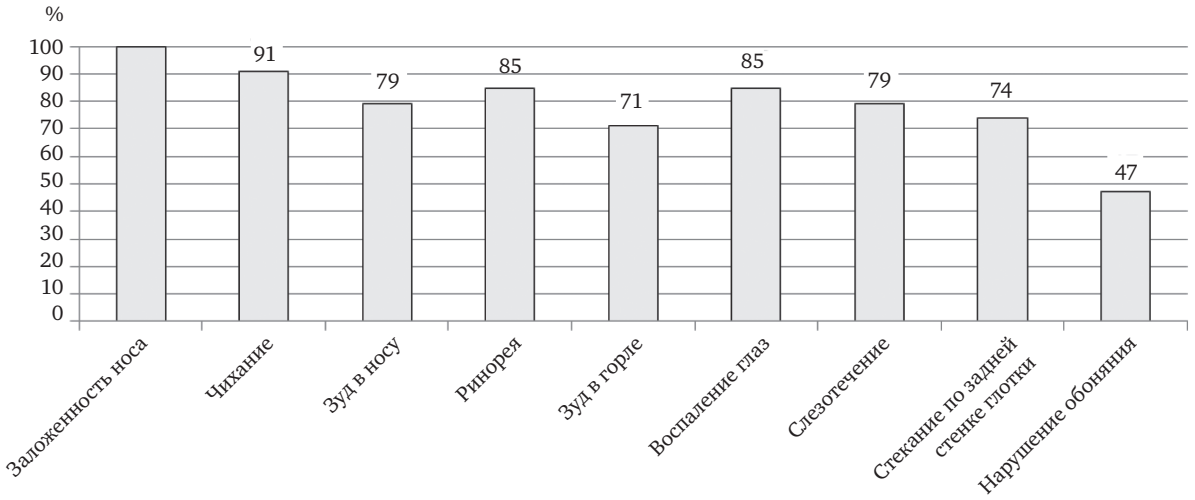


**Рис. 1.** Частота выявления различных клинических симптомов (%) АИР у обследованных больных ($n$ = 34).

ность носа. Другие симптомы АИР были выявлены в разной степени выраженности и не у всех пациентов (рис. 1).

Все пациенты по результатам данных анамнеза, оториноларингологического и аллергологического осмотра при включении в исследование и при выходе из него (по его результатам) были распределены на три группы.

В 1-ю группу вошли пациенты, у которых применение препарата Аква Марис® Эктоин приводило к снижению симптомов (20 из 34 пациентов – 59%) (рис. 2).

Во 2-ю группу вошли пациенты, у которых состояние ухудшилось (6 из 34 пациентов – 18%) (рис. 3).

3-я группа состояла из больных, у которых выраженность клинических симптомов АИР в большинстве случаев не изменилась (8 из 34 пациентов – 23%) (рис. 4).

Таким образом, пациентов, у которых применение препарата Аква Марис® Эктоин приводило к снижению симптомов, было в 2,6 и 3,3 раза больше, чем пациентов, у которых выраженность клинических симптомов АИР не изменилась или у которых состояние ухудшилось.

Наибольшее количество пациентов отмечало улучшение состояния по следующим симптомам: воспаление конъюнктивы и век, слезотечение, зуд в носу, стекание отделяемого по задней стенке глотки, нарушение обоняния на фоне снижения концентрации эозинофилов в назальном секрете (табл., рис. 5).

Элиминационная терапия [предотвращение (прерывание) контакта аллергена и организма человека] является неотъемлемой и наиболее важной частью комплексной терапии АИР. Элиминация пыльцы со слизистой оболочки дыхательных путей может осуществляться несколькими путями:

– первый – это переезд в другую климатическую зону, где отсутствует растительность, вызывающая сенсибилизацию;

– второй – это пребывание в закрытом помещении, снабженном качественными воздухоочи-

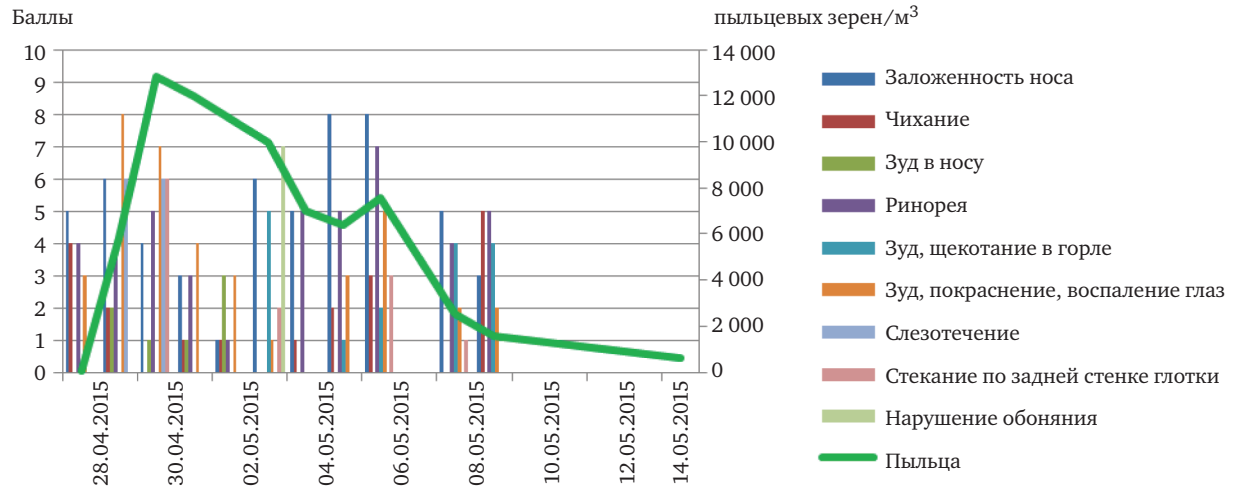


**Рис. 2.** Динамика симптомов (снижение) до и после лечения препаратом Аква Марис® Эктоин (группа 1).

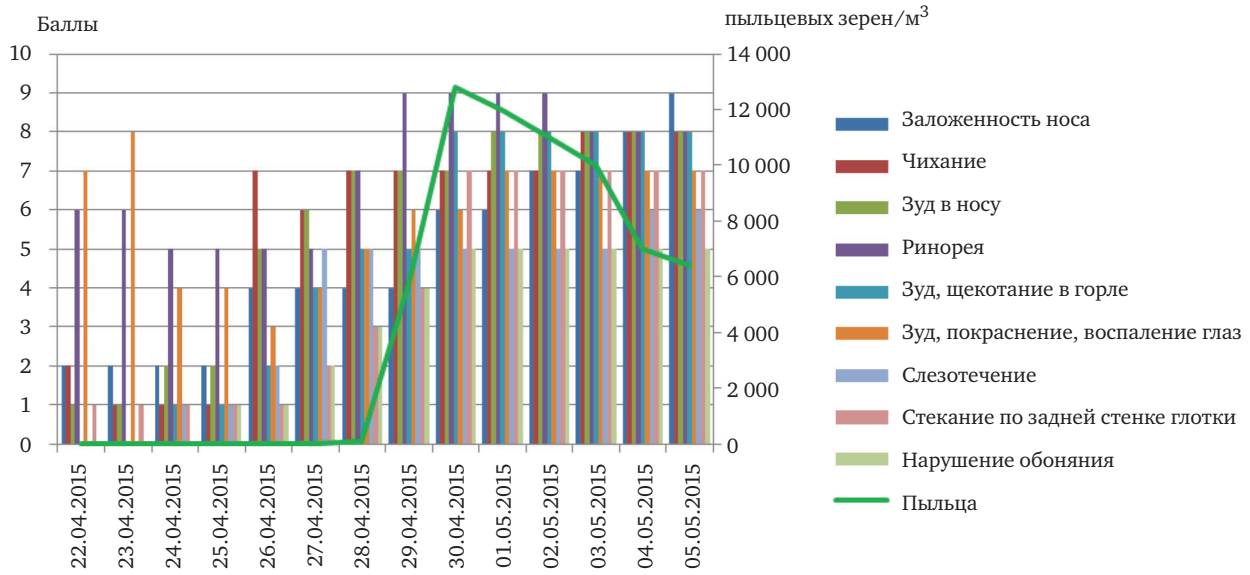


**Рис. 3.** Динамика симптомов (нарастание) до и после лечения препаратом Аква Марис® Эктоин (группа 2).

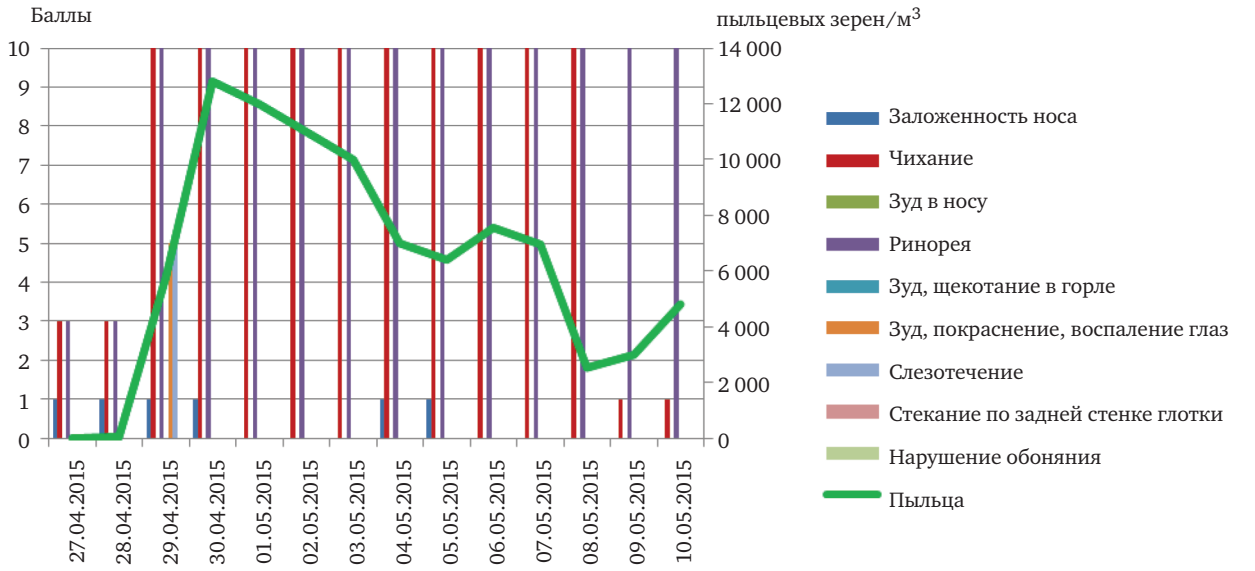


**Рис. 4.** Отсутствие динамики симптомов до и после лечения препаратом Аква Марис® Эктоин (группа 3).

стителями, в течение периода палинации деревьев;

– третий – вымывание пыльцевых зерен из полости носа с помощью изотонического солевого раствора;

– четвертый состоит в защите слизистой оболочки дыхательных путей путем нанесения на нее «барьерных» препаратов, препятствующих проникновению аллергенов в организм человека. Они, образуя пленку на поверхности слизистой оболочки, «разобщают» аллерген и организм человека и выполняют барьерную роль. Недавно в клиническую практику вошли так называемые «барьерные средства», которым и является Аква Марис® Эктоин. Учитывая то, что первые два метода достаточно проблематичны для многих больных, страдающих поллинозом, третий и четвертый методы доступны каждому как легко воспроизводимые и безвредные.

В период с 17 апреля по 24 мая 2015 г. в Московском регионе была определена эффективность монотерапии препаратом Аква Марис® Эктоин больных с АИР. Исследования показали, что у различных пациентов симптомы АИР «реагировали» на терапию препаратом Аква Марис® Эктоин по-разному. В целом отмеченный пациентами терапевтический эффект от этого препарата проявлялся не у всех пациентов с АИР и не предотвращал развития симптомов заболевания полностью. При этом ряд больных указывали на положительный профилактический эффект препарата. Никаких побочных действий и негативных явлений при приеме препарата ни больные, ни врачи в процессе исследования не отметили.

Таблица

**Терапевтический эффект препарата Аква Марис® Эктоин у больных с АИР, абс./%**

| Симптомы | Терапевтический эффект | | |
|---|---|---|---|
| | Улучшение | Ухудшение | Безразлично |
| Заложенность носа ($n$ = 34/100%) | 15/44 | 11/32 | 8/24 |
| Чихание ($n$ = 31/91%) | 11/36 | 6/19 | 14/45 |
| Зуд в носу ($n$ = 27/79%) | 19/70 | 4/15 | 4/15 |
| Ринорея ($n$ = 29/85%) | 14/48 | 7/24 | 8/28 |
| Зуд в горле ($n$ = 24/71%) | 8/33 | 13/54 | 3/13 |
| Воспаление глаз ($n$ = 29/85%) | 23/79 | 5/17 | 1/4 |
| Слезотечение ($n$ = 27/79%) | 20/74 | 3/11 | 4/15 |
| Стекание по задней стенке глотки ($n$ = 25/74%) | 17/68 | 4/16 | 4/16 |
| Нарушение обоняния ($n$ = 16/47%) | 10/63 | 4/25 | 2/12 |
| Эозинофилы в назальном секрете ($n$ = 36) | 21/58 | 7/19 | 8/23 |

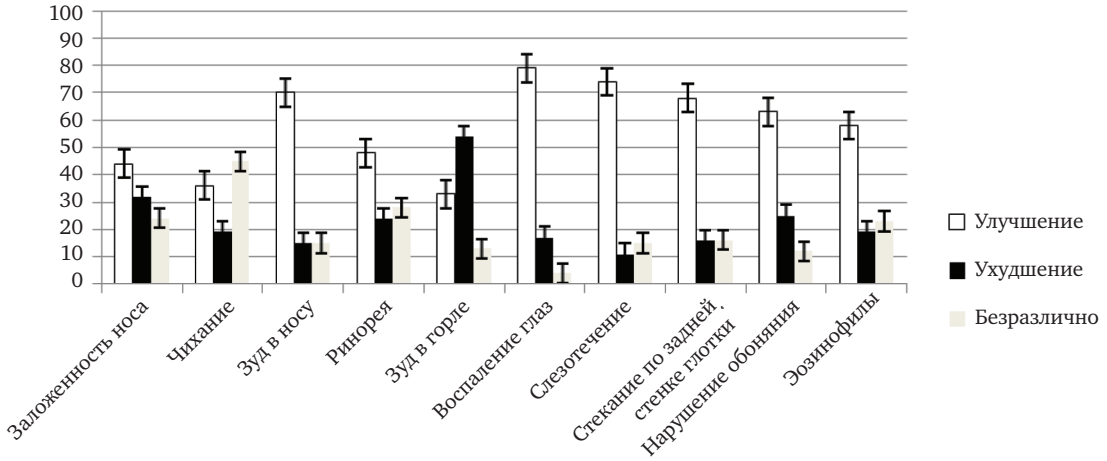


**Рис. 5.** Терпевтический эффект препарата Аква Марис® Эктоин у больных с АИР (%).

**Заключение.** Использование монотерапии препаратом Аква Марис® Эктоин на ранних этапах развития аллергического сезонного воспаления в верхних дыхательных путях позволяет существенно снизить антигенную нагрузку на слизистую оболочку полости носа сенсибилизированного организма. В этой связи включение препарата Аква Марис® Эктоин в стандарт лечения аллергического ринита в качестве «барьерного средства» представляется актуальным.

ЛИТЕРАТУРА

1. Johansson S., Hourihane J., Bousquet J. A revised nomenclature for allergy // Allergy. 2001. Vol. 56, N 9. P. 813–824.
2. Гущин И. С., Ильина Н. И., Польнер С. А. Аллергический ринит. Пособие для врачей. М., 2002. 72 с.
3. Cauwenberg P., Cipriandi G., Vermeiren J. S. Epidemiology of allergic rhinitis // The USB Institute of allergy. 2001. P. 27.
4. Адо В. А., Астафьева Н. Г. Поллинозы: Повышенная чувствительность к пыльце растений. М.: Знание, 1991. 224 с.
5. Asher I., Anderson H., Beashey R. International Servey of Asthma and Allergies in Childhood (ISAAC): rationale and methods // Eur Respir J. 1995. Vol. 8. P. 483–491.
6. Glassheim J., Ledoux R., Vaughan T., Damiano MA, Goodman DL, Nelson HS, Weber RW. Analysis of meteorologic variables and seasonal aeroallergen pollen counts in Denver, Colorado // Ann Allergy Asthma Immunol. 1995. Vol. 75, N 2. P. 149–156.
7. Severova E., Polevova S. aeropalynological calendar for Moscow 1994 // Ann. Agric. Environ. Med. 1996. N 3. P. 115–119.

8. Rapiejko P., Stanlaewicz W., Szczgielski K., Jurkiewicz D. Threshold pollen count necessary to evoke allergic symptoms // Otolaryngol. Pol. 2007. Vol. 61, N 4. P. 591–594.
9. Laaidi K., Besancenot J., Carli P. Evolution of eosinophilia during the pollen season among the general population: a way of determining new sensitiziations // Allerg Immunol (Paris). 2002. Vol. 34, N 1. P. 8–13.
10. Marccuci F., Sensi L.G., Migali E., Coniglio G. Eosinophil cationic protein and specific IgE in serum and nasal mucosa of patients with grass-pollen allergic rhinitis and asthma // Allergy. 2001. Vol. 56, N 3. P. 231–236.
11. Мокроносова М. А., Сергеев А. В., Кочетова Ю. И. Влияние экспозиции аллергенов пыльцы деревьев на содержание эозинофилов в назальном секрете больных поллинозом // Успехи современного естествознания. 2003. № 2. С. 73–76.
12. Сергеев А. В. Особенности сенсибилизации к пыльцевым и пищевым аллергенам растительного происхождения у больных поллинозом: автореф. дис. … канд. мед. наук. М., 2003. 16 с.
13. Annesi-Maesano I., Didier A., Klossek M. The Score for Allergic Rhinitis: a simple and valid assessment method in population studies // Allergy. 2002. Vol. 57, N 2. P. 107–114.
14. Желтикова Т. М., Тарасова Г. Д., Мокроносова М. А. Элиминация бытовых аллергенов как профилактика аллергических ринитов // Рос. оториноларингология. 2003. № 2. С. 221–225.

**Мокроносова** Марина Адольфовна – докт. мед. наук, зав. лабораторией клинической аллергологии НИИВС им. И. И. Мечникова. Россия, 105064, Москва, Малый казенный переулок, д. 5 «А»; тел. 8-495-917-08-91, e-mail: mmokronosova@mecinet.ru

**Желтикова** Татьяна Михайловна – докт. биол. наук, сотрудник лаборатории экологической биотехнологии НИИВС им. И. И. Мечникова. Россия, 105064, Москва, Малый казенный переулок, д. 5 «А»; тел. 8-495-916-195-59-86, e-mail: ztatmich@ mail.ru…

**Арефьева** Анна Станиславовна – младший научный сотрудник НИИВС им. И. И. Мечникова. Россия, 105064, Москва, Малый казенный переулок, д. 5 «А»; тел. 8-916-066-09-42, e-mail: jany93@mail.ru

**Тарасова** Галина Дмитриевна – докт. мед. наук, гл. н. с. отдела клинических испытаний Научно-клинического центра оториноларингологии ФМБА России. Россия, 123182, Москва, Волоколамское шоссе, д. 30/6; тел. 8-916-608-34-31, e-mail: gtarasova@yandex.ru

REFERENCES

1. Johansson S., Hourihane J., Bousquet J. A revised nomenclature for allergy. Allergy. 2001; 56(9): 813–824.
2. Gushchin I. S., Il'ina N. I., Pol'ner S. A. Allergicheskii rinit: Posobie dlya vrachei [Allergic rhinitis: Manual for doctors]. M., 2002. 72 p. (in Russian).
3. Cauwenberg P., Cipriandi G., Vermeiren J. S. Epidemiology of allergic rhinitis. The USB Institute of allergy. 2001: 27.
4. Ado V. A., Astaf'eva N. G. Pollinozy: Povyshennaya chuvstvitel'nost' k pyl'tse rastenii [Pollinosises: Hypersensitivity to plant pollen]. M.: Znanie, 1991. 224 p. (in Russian).
5. Asher I., Anderson H., Beashey R. International Servey of Asthma and Allergies in Childhood (ISAAC): rationale and methods. *Eur Respir J*. 1995; 8: 483–491.
6. Glassheim J., Ledoux R., Vaughan T., Damiano MA, Goodman DL, Nelson HS, Weber RW. Analysis of meteorologic variables and seasonal aeroallergen pollen counts in Denver, Colorado. *Ann Allergy Asthma Immunol*. 1995; 75(2): 149–156.
7. Severova E., Polevova S. aeropalynological calendar for Moscow 1994. *Ann. Agric. Environ. Med*. 1996; 3: 115–119.
8. Rapiejko P., Stanlaewicz W., Szczgielski K., Jurkiewicz D. Threshold pollen count necessary to evoke allergic symptoms. *Otolaryngol. Pol*. 2007; 61(4): 591–594.
9. Laaidi K., Besancenot J., Carli P. Evolution of eosinophilia during the pollen season among the general population: a way of determining new sensitiziations. *Allerg Immunol (Paris)*. 2002; 34(1): 8–13.
10. Marccuci F., Sensi L.G., Migali E., Coniglio G. Eosinophil cationic protein and specific IgE in serum and nasal mucosa of patients with grass-pollen allergic rhinitis and asthma. *Allergy*. 2001; 56(3): 231–236.
11. Mokronosova M. A., Sergeev A. V., Kochetova Yu. I. Vliyanie ekspozitsii allergenov pyl'tsy derev'ev na soderzhanie eozinofilov v nazal'nom sekrete bol'nykh pollinozom [The effect of exposition of tree pollen allergic agents on the eosinophilic content of the nasal secretion of the patients with pollinosis]. *Uspekhi sovremennogo estestvoznaniya*. 2003; 2: 73–76 (in Russian).
12. Sergeev A. V. Osobennosti sensibilizatsii k pyl'tsevym i pishchevym allergenam rastitel'nogo proiskhozhdeniya u bol'nykh pollinozom: avtoref. dis. … kand. med. nauk [Specific feature of sensibilization to pollen and food allergic agents of vegetable origin in patients with pollinosis: The extended abstracts of MD Candidate dissertation]. M., 2003. 16 p. (in Russian).
13. Annesi-Maesano I., Didier A., Klossek M. The Score for Allergic Rhinitis: a simple and valid assessment method in population studies. *Allergy*. 2002; 57(2): 107–114.
14. Zheltikova T. M., Tarasova G. D., Mokronosova M. A. Eliminatsiya bytovykh allergenov kak profilaktika allergicheskikh rinitov [Elimination of domestic allergic agents as allergic rhinitis prevention]. *Rossiiskaya otorinolaringologiya*. 2003; 2: 221–225 (in Russian).

Marina Adol'fovna Mokronosova – MD, Head of Clinic Allergology Laboratory of Scientific Research Institute of Vaccines and Serums Named after I. I. Mechnikov. Russia, 105064, Moscow, 5A, Malyi Kazennyi Pereulok str., tel. 8-495-917-08-91; e-mail: mmokronosova@mecinet.ru

Tat'yana Mihailovna Zheltikova – Doctor of Biological Sciences, laboratory scientist of Environmental Biotechnology Laboratory of Scientific Research Institute of Vaccines and Serums Named after I. I. Mechnikov. Russia, 105064, Moscow, 5A, Malyi Kazennyi Pereulok str., tel. 8-495-916-195-59-86, e-mail: ztatmich@ mail.ru

Anna Stanislavovna Aref'eva – junior research associate of Scientific Research Institute of Vaccines and Serums Named after I. I. Mechnikov. Russia, 105064, Moscow, 5A, Malyi Kazennyi Pereulok str., tel. 8-916-066-09-42, e-mail: jany93@mail.ru

Galina Dmitrievna Tarasova – MD, chief research associate of Clinical Testing Department of Clinical Research Centre for Otorhinolaryngology of FMBA of Russia. Russia, 123182, Moscow, 30/2, Volokolamsk Shosse, tel. 8-916-608-34-31, e-mail: gtarasova@yandex.ru

УДК 616. 216.1-002:615.33 doi: 10.18692/1810-4800-2017-2-149-154

# РЕЗУЛЬТАТЫ ПРОСПЕКТИВНОГО МНОГОЦЕНТРОВОГО НАБЛЮДАТЕЛЬНОГО ИССЛЕДОВАНИЯ ПО ЛЕЧЕНИЮ ВЗРОСЛЫХ ПАЦИЕНТОВ С ОСТРЫМИ СИНУСИТАМИ ПРЕПАРАТОМ ФЛЕМОКЛАВ СОЛЮТАБ® В ОБЫЧНОЙ ПОЛИКЛИНИЧЕСКОЙ ПРАКТИКЕ В РОССИИ (FLEMENT)

**Рязанцев С. В.**

*ФГБУ «Санкт-Петербургский НИИ уха, горла, носа и речи» Минздрава России, 190013, Санкт-Петербург, Россия*
*(Директор – засл. врач РФ, акад. РАН, проф. Ю. К. Янов)*

# RESULTS OF A PROSPECTIVE MULTICENTER NON-INTERVENTIONAL STUDY IN ADULT OUTPATIENTS WITH ACUTE SINUSITIS TREATED WITH FLEMOCLAV SOLUTAB® IN ROUTINE CLINICAL PRACTICE IN RUSSIA (FLEMENT)

**Ryazantsev S. V.**

*Federal State Budgetary Institution "Saint Petersburg Research Institute of Ear, Throat, Nose and Speech", Ministry of Health of the Russian Federation, Saint Petersburg, Russia*

Согласно российским клиническим рекомендациям амоксициллин/клавуланат является антибиотиком первого выбора у взрослых амбулаторных пациентов с острыми синуситами с подтвержденной или предполагаемой бактериальной этиологией. Рост бактериальной резистентности вызывает у оториноларингологов обоснованную озабоченность об эффективности различных антибиотиков в стандартной клинической практике.

Целью данной работы являлась оценка клинической эффективности и переносимости лечения острых синуситов у взрослых амбулаторных пациентов препаратом Флемоклав Солютаб® в стандартной клинической практике.

Методы. Проспективное мультицентровое исследование. В исследование включались взрослые амбулаторные больные с острыми синуситами подтвержденной или предполагаемой бактериальной этиологии, лечившиеся препаратом Флемоклав Солютаб®. Оценивались эффективность и переносимость лечения препаратом Флемоклав Солютаб® у больных острыми синуситами. Также оценивалась клиническая эффективность лечения данным препаратом в подгруппах больных в возрасте 65 лет и старше, курящих больных и некурящих больных. Клиническая эффективность определялась как полное разрешение всех симптомов и клинических признаков острого бактериального синусита, которое не требовало дополнительной или альтернативной антимикробной терапии.

Результаты. В период с октября 2015 г. по февраль 2016 г. восемьдесят поликлинических оториноларингологов из различных регионов России обследовали 893 взрослых амбулаторных пациентов (346 мужчин и 547 женщин) с острыми синуситами, проходивших лечение антибиотиком Флемоклав Солютаб®. Клиническое выздоровление, подтвержденное данными всех обследований, было достигнуто у 97,2% больных [(868/893), 95% ДИ 96,1 – 98,2%]. В подгруппе пациентов 65 лет и старше клиническая эффективность достигнута у 98,5% [(128/130), 95% ДИ 96,3–100%], в подгруппе некурящих клиническая эффективность составляла 97,3% [(690/709), 95% ДИ 96,1–98,5%], в подгруппе курящих – 96,7% [(178/186), 95% ДИ 94,2–99,3%]. Двадцать пять случаев нежелательных побочных реакций было зарегистрировано у 20 (2,2%) пациентов, из них 22 несерьезные нежелательные побочные реакции у 17 (1,9%) пациентов и 3 серьезные нежелательные побочные реакции у 3 (0,3%) пациентов.

Заключение. В исследовании продемонстрирована высокая клиническая эффективность лечения острых синуситов у взрослых амбулаторных больных, применявших препарат Флемоклав Солютаб®, в том числе у больных 65 лет и старше, курящих и некурящих.

Антибиотикотерапия препаратом Флемоклав Солютаб® показала хорошую переносимость.

**Ключевые слова:** наблюдательное исследование, амоксициллин/клавуланат, синусит, Флемоклав Солютаб®.

**Библиография:** 15 источников.

Background. According to Russian clinical guidelines, amoxicillin/clavulanic acid is an antibiotic of the 1st choice in treatment of adult outpatients with acute sinusitis with suspected or confirmed bacterial etiology. The growth of bacterial resistance causes reasonable concern of otorhinolaryngologists about the efficacy of commonly used antibiotics in the routine clinical practice.

Objective. The objective of this study was to evaluate the clinical success rate and tolerability of acute sinusitis treatment with Flemoclav Solutab® as initial antibiotic treatment in adult outpatients with acute sinusitis in routine clinical practice.

Methods. A prospective multi-center study. The study covered adult outpatients with acute sinusitis with suspected or confirmed bacterial etiology treated with Flemoclav Solutab® and included the assessment of effectiveness and tolerability of Flemoclav Solutab® in the patients with acute sinusitis. Besides, the clinical effectiveness of treatment with this antibiotic in the subgroups of patients aged 65 years or older, smokers and non-smokers was assessed. Clinical success was determined as the complete resolution of all the symptoms and clinical signs of acute bacterial sinusitis that did not require supplementary of alternative antimicrobial therapy.

In period of October 2015 to February 2016 eighty otorhinolaryngologists from various regions of Russia examined 893 adult outpatients (346 men and 547 women) with acute sinusitis treated with the antibiotic Flemoclav Solutab®. Clinical recovery confirmed by the data of all the examinations was achieved in 97.2% [(868/893), 95% CI 96.1 – 98.3%]. In the subgroup of patients aged 65 years or older the clinical success rate was 98.5% [(128/130), 95% CI 96.3 – 100%], in the subgroup of non-smokers clinical success was 97.3% [(690/709), 95% CI 96.1 – 98.5], in the subgroup of smokers clinical success was 96.7% [(178/186), 95% CI 94.2–99.3%]. Twenty five cases of adverse drug reactions (ADR) were recorded in 20 (2.2%) patients, of them 22 non-serious ADRs were in 17 (1.9%) patients and 3 serious ADRs were in 3 (0.3%) patients.

Conclusion. The study proved high clinical success of acute sinusitis treatment with Flemoclav Solutab® in adult outpatients, including the patients aged 65 years or older, smokers and non-smokers.

Antimicrobial treatment with Flemoclav Solutab® was well tolerated.

**Key words:** non-interventional study, amoxicillin/clavulanic acid, sinusitis, Flemoclav Solutab®.

**Bibliography:** 15 sources.

Острый синусит является одним из самых распространенных заболеваний. Ежегодно острым синуситом заболевает каждый седьмой житель нашей планеты. Несмотря на достигнутые успехи в лечении данного заболевания, острый синусит часто переходит в хроническую форму. По статистике хронические синуситы являются самыми распространенными хроническими заболеваниями [1–5].

Острые бактериальные синуситы развиваются на фоне вирусных синуситов, которые возникают как осложнение острых респираторно-вирусных инфекций [1–3]. Основной этиологической причиной острых бактериальных синуситов считаются *S. pneumoniae* и *H. influenzae*. Согласно результатам международных исследований доля *S. pneumoniae* составляет примерно от 20 до 43%, *H. influenzae* – от 22 до 35%, *M. catarrhalis* – от 2 до 10%, *Staphylococcus aureus* – в 10%. Однако бактериология острых бактериальных синуситов меняется, в том числе у взрослых, с введением иммунизации детей пневмококковой вакциной. Так, после введения вакцинации доля *S. pneumoniae* снизилась с 45 до 35%, а доля *H. influenzae,* напротив, увеличилась с 36 до 43%, что вывело гемофильную палочку на первое место в этиологии острых бактериальных синуситов [6].

Помимо этиологии, при выборе антибактериальной терапии острых синуситов необходимо учитывать локальные данные по резистентности возбудителей. Согласно последним российским данным по антибиотикорезистентности основных возбудителей внебольничных инфекций верхних дыхательных путей по двум стандартам CLSI/EUCAST доля чувствительных штаммов *S. pneumoniae* составляет соответственно: амоксициллин – 83,8%/NA (NA – критерии чувствительности отсутствуют), азитромицин – 56,1%/0%, кларитромицин – 56,8%/56,8%, левофлоксацин – 83,8%/87,8%, доксициклин – 45,3%/49,3%. Чувствительность *H. influenzae*, согласно стандартам CLSI/EUCAST составляет соответственно: амоксициллин – NA/94,4%, амоксициллин/клавуланат – 100%/100%, цефиксим – 100%/100%, азитромицин – 100%/0%, кларитромицин – 77,8%/2,8%, доксициклин – 0%/100% [7].

До сих пор ведутся дискуссии на тему лечения острых синуситов. В нашей стране традиционно лечением острых синуситов занимались оториноларингологи, в основном поликлиническое звено оториноларингологов, и лишь при тяжелых гнойных пансинуситах – специализированные оториноларингологические стационары [3, 4]. Зарубежные клинические рекомендации предусматривают лечение острых синуситов врачами общей практики [1, 2, 6]. В последние годы в Российской Федерации все более ощущается тенденция к сокращению узких специалистов. Многие заболевания, ранее входившие в сферу врачебной деятельности узких специалистов, сегодня передаются врачам общей практики. В первую очередь это касается амбулаторных заболеваний, в том числе острых синуситов.

Согласно российским клиническим рекомендациям по лечению острых синуситов основу антибактериальной терапии данного заболевания должны составлять бета-лактамные антибиотики, в первую очередь амоксициллин + клавулановая кислота (далее по тексту: амоксициллин/клавуланат) [3, 5]. Учитывая возможность возникновения побочных действий в виде диспептических явлений и диареи на фоне приема клавулановой кислоты, должно уделяться особое внимание препаратам с лучшей переносимостью с учетом данных клинических исследований [8]. В исследованиях по изучению эффективности и переносимости амоксициллина/клавуланата в лекарственной форме таблетки диспергируемые при синуситах у детей и взрослых частота развития диареи по сравнению с таблетками амоксициллина/клавуланата, покрытыми пленочной оболочкой, была существенно ниже. При этом разрешение клинических симптомов острого синусита происходило раньше в группе пациентов, принимавших диспергируемые таблетки амоксициллина/клавуланата [9, 10]. По мнению авторов H. Sourgens, 2001; W. Cortvriendt, 1987, снижение остаточных концентраций клавулановой кислоты в кишечнике может снизить ее влияние на желудочно-кишечный тракт, а более высокая биодоступность клавулановой кислоты может также повысить защиту амоксициллина от разрушающего действия бета-лактамаз, экспрессируемых некоторыми возбудителями респираторных инфекций, такими как гемофильная палочка и золотистый стафилококк, что может способствовать увеличению клинической эффективности лечения [11, 12].

Все вышесказанное может найти клиническое отражение при назначении диспергируемых таблеток амоксициллин/клавуланат у пациентов с острым синуситом в реальной практике.

В нашем исследовании мы решили собрать клинические данные по применению препарата Флемоклав Солютаб® в лекарственной форме таблетки диспергируемые.

**Цель исследования.** Оценка клинической эффективности и переносимости лечения острых синуситов препаратом Флемоклав Солютаб® у взрослых амбулаторных пациентов в стандартной клинической практике врачей-оториноларингологов.

**Пациенты и методы исследования.** Данное исследование являлось неинтервенционным, проспективным и многоцентровым. Исследование проходило с октября 2015 до января 2016 г. В нем приняли участие 80 оториноларингологов, работающих в поликлиниках следующих городов России: Екатеринбург, Казань, Краснодар, Нижний Новгород, Новосибирск, Омск, Ростов-на-Дону, Самара. Планировалось включить 893 пациента.

Критериями включения пациентов согласно протоколу исследования были:

– амбулаторные взрослые пациенты в возрасте ≥ 18 лет;

– диагноз острый синусит бактериальной этиологии, наличие симптомов в пределах 7–28 дней;

– рекомендованное лечение препаратом Флемоклав Солютаб® (амоксициллин + клавулановая кислота) в лекарственной форме таблетки диспергируемые;

– подписанная форма информированного согласия.

Критериями невключения согласно протоколу были:

– применение системных антибиотиков за последние 2 недели до начала исследования;

– сопутствующие острые инфекционные заболевания;

– хирургические вмешательства на околоносовых пазухах в анамнезе;

– хронические синуситы;

– лечение другими антибиотиками (помимо препарата Флемоклав Солютаб®) в период исследования.

Клиническая эффективность определялась как полное разрешение всех симптомов и клинических признаков острого бактериального синусита, которое не требовало дополнительной или альтернативной антимикробной терапии. Врач оценивал клиническую эффективность и безопасность применения препарата Флемоклав Солютаб® по окончании лечения – через 7–14 дней от начала лечения.

Клиническая эффективность была изучена в общей группе всех включенных в исследование пациентов, а также в группе пациентов в возрасте 65 лет и старше, группе курящих и группе некурящих пациентов.

В начале курса и по окончании лечения пациентам предлагали заполнить анкету оценки качества жизни, используя русскоязычную версию опросника EQ-5D-5L [13].

По окончании лечения оценивались безопасность и переносимость проводимой терапии.

**Результаты и обсуждение.** Было включено 893 взрослых амбулаторных пациента (346 мужчин и 547 женщин).

Большая часть пациентов (75,3%) принимала Флемоклав Солютаб® в течение 7 дней, что соответствует российским клиническим рекомендациям по лечению синуситов. 17% больных принимали данный препарат в течение 10 дней, что, видимо, было связано с более тяжелым характером заболевания. Ни один из больных не принимал антибиотик более 2 недель.

В табл. 1 показаны режимы дозирования препарата Флемоклав Солютаб®. Из таблицы видно, что подавляющему количеству больных

Таблица 1

**Режимы дозирования препарата Флемоклав Солютаб® в исследовании (*N* = 893)**

| Дозировка по амоксициллину, мг | Кратность приема в день | Процентное соотношение, % |
|---|---|---|
| 875 | 2 | 87,3 |
| 500 | 3 | 11,3 |

(87,3%), был назначен двукратный прием препарата Флемоклав Солютаб® в дозе 875/125 мг. Второй по частоте встречаемости режим дозирования был 500/125 мг 3 раза в день (101 больной, 11,3%). Эта доза долгое время, до появления новых клинических рекомендаций по лечению синуситов, была общепринятой.

Клиническая эффективность лечения в различных группах пациентов представлена в табл. 2.

Анализ эффективности лечения в подгруппах курящих и некурящих пациентов показал сравнимую высокую эффективность и безопасность препарата Флемоклав Солютаб® у больных с острым бактериальным синуситом. Этот результат вполне закономерен и ожидаем. Дело в том, что курение неизбежно ведет к гибели ресничек мерцательного эпителия дыхательных путей. Но в первую очередь это сказывается на состоянии нижележащего отдела дыхательного тракта и проявляется в виде хронических бронхитов, в крайнем случае – бронхоэктазов или хронической обструктивной болезни легких. Очевидно, аналогичное патологическое влияние оказывают содержащиеся в табачном дыме ингредиенты и на мерцательной эпителий слизистой оболочки полости носа и околоносовых пазух. Однако в литературе не описано клинического проявления такого воздействия в форме гнойного синусита. Таким образом, клинический вывод из полученных данных будет таков, что дозировка, кратность и длительность приема препарата Флемоклав Солютаб® при гнойных синуситах не должны различаться у курящих и некурящих пациентов.

Таблица 2

**Клиническая эффективность лечения острых синуситов препаратом Флемоклав Солютаб® в различных группах пациентов**

| Группа пациентов | Клиническая эффективность, % (*n*/*N**) | 95% доверительный интервал |
|---|---|---|
| Все включенные в исследование пациенты | 97,2 (868/893) | 96,1–98,3 |
| Возраст 65 лет и старше | 98,5 (128/130) | 96,34–100 |
| Курящие | 96,7 (178/186) | 94,2–99,3 |
| Некурящие | 97,3 (690/709) | 94,2–99,3 |

* *N* – численность группы пациентов, *n* – число пациентов, достигших клинической эффективности лечения.

Оценка эффективности использования препарата Флемоклав Солютаб® у больных гнойным синуситом в возрасте 65 лет и старше базировалась на мнении о том, что антибиотикотерапия гнойных синуситов бета-лактамами у лиц этой старшей возрастной группы недостаточно эффективна. Поэтому таким больным для лечения гнойных синуситов некоторые зарубежные клинические рекомендации предлагали использование фторхинолоновых или макролидных антибиотиков [2]. Но в июле 2016 г. US FDA выпустило предупреждение об опасности применения системных фторхинолонов, серьезные побочные эффекты которых в целом нивелируют их преимущества для пациентов с респираторными инфекциями, включая острые бактериальные синуситы. В связи с этим предписывается их использование только в тех клинических ситуациях, когда не остается других альтернатив антибактериальной терапии [14].

Что касается макролидов, то с учетом спектра их активности и чувствительности к ним бактериальных патогенов их применение в стартовой эмпирической терапии острых синуситов считается нецелесообразным [6, 7]. Необходимо также отметить, что согласно принятым в России Клиническим рекомендациям по определению чувствительности микроорганизмов к антимикробным препаратам, разработанным МАКМАХ на основе критериев EUCAST, для *H. influenzae* не выявлено корреляции между МПК макролидов и их клинической эффективностью, поэтому все изоляты *H. influenzae* рассматриваются как нечувствительные к макролидам [15]. Если посмотреть на чувствительность *S. pneumoniae* к макролидам с точки зрения российских критериев МАКМАХ, то в России нет штаммов пневмококка, чувствительных к азитромицину, а уровень устойчивости к кларитромицину составляет 43,2% [7, 15].

Таким образом, по результатам данного исследования препарат Флемоклав Солютаб® продемонстрировал высокую эффективность и хорошую переносимость в лечении острых гнойных синуситов у пациентов 65 лет и старше и не требует замены антибиотиками других классов. Разумеется, без дополнительных клинических исследований данные рекомендации нельзя автоматически переносить на всю группу защищенных пенициллинов. Это касается только конкретного препарата Флемоклав Солютаб®.

Общее число нежелательных побочных реакций (НПР) в исследовании было низким и составило 25 случаев, которые были отмечены у

Таблица 3

**Структура нежелательных побочных реакций (*N* = 893)**

| Тип нежелательной реакции | Пациенты (%) | Количество НПР |
|---|---|---|
| Желудочно-кишечные | 11 (1,2) | 14 |
| Общие | 6 (0,6) | 6 |
| Инфекционные | 2 (0,2) | 2 |
| Кожные | 2 (0,2) | 3 |
| Всего | 20 (2,2)* | 25 |

* У одного пациента равились НПР двух различных типов.

20 больных (2,2%), из них 22 несерьезных нежелательных побочных реакции у 17 (1,9%) пациентов и 3 серьезных нежелательных побочных реакции у 3 (0,3%) пациентов, что ниже, чем у многих других аналогичных антибиотиков. Особо интересен показатель гастродуоденальных нежелательных реакций, которые наблюдались у 1,2% пациентов, из них диарею наблюдали у 7 (0,8%) пациентов. Структура нежелательных побочных реакций представлена в табл. 3.

Согласно результатам опросника качества жизни EQ-5D-5L подавляющее большинство больных (99,1%) к концу лечения не имели никаких жалоб на общее самочувствие и снижение работоспособности. Практически то же самое можно сказать и о чувстве дискомфорта в области носовых пазух, его отмечали лишь 2,9% больных и то крайне слабо выраженным. Состояние незначительной депрессии и небольшого беспокойства к концу лечения отмечало лишь 2,8% больных.

**Заключение.** По результатам проведенного исследования отмечалась высокая клиническая эффективность лечения (97,2%) острых синуситов у взрослых амбулаторных пациентов, применявших Флемоклав Солютаб®, в том числе у больных 65 лет и старше, курящих и некурящих.

Антибиотикотерапия препаратом Флемоклав Солютаб® показала хорошую переносимость.

ЛИТЕРАТУРА


1. Aring A. M., Chan M. M. Chan M. M. Current Concepts in Adult Acute Rhinosinusitis // Am. Fam. Physician. 2016. Jul. 15. Vol. 94, N 2. P. 97–105.
2. Chow A. W., Benninger M. S., Brook I., Brozek J. L., Goldstein E. J., Hicks L. A. [et al.]. IDSA Clinical Practice Guideline for Acute Bacterial Rhinosinusitis in Children and Adults // Clinical Infectious Diseases. 2012. Vol. 54, N 8. P. 1041–1045.
3. Принципы этиопатогенетической терапии острых синуситов: методические рекомендации / Под ред. С. В. Рязанцева. 3-е изд. СПб.: Полифорум, 2014. 40 с.
4. Рязанцев С. В., Абдулкеримов Х. Т., Гаращенко Т. И., Кошель И. В., Свистушкин В. М. Принципы этиопатогенетической терапии острых синуситов: метод. рек. СПб.: Полифорум Групп, 2015. 40 с.
5. Стратегия и тактика рационального применения антимикробных средств в амбулаторной практике: Евразийские клинические рекомендации / Под ред. С. В. Яковлева, С. В. Сидоренко, В. В. Рафальского, Т. В. Спичак. М.: Пре100 Принт, 2016. 144 с.
6. Rosenfeld R. M., Piccirillo J. F., Chandrasekhar S. S., Brook I., Ashok Kumar K., Kramper M. [et al.]. Clinical practice guideline (update): adult sinusitis // Otolaryngology Head Neck Surg. 2015 Apr. 152 (2 suppl). P. 1–39.
7. Biedenbach D. J., Badal R. E., Huang M. Y., Motyl M., Singhal P. K., Kozlov R. S. [et al.]. In Vitro Activity of Oral Antimicrobial Agents against Pathogens Associated with Community-Acquired Upper Respiratory Tract and Urinary Tract Infections: A Five Country Surveillance Study // Infect Dis Ther. 2016. Jun. N 5(2). P. 139–153.
8. Anon J. B., Berkowitz E., Breton J., Twynholm M. Efficacy/safety of amoxicillin/clavulanate in adults with bacterial rhinosinusitis // Am Jurn. Otolaryngol. 2006. Jul-Aug. Vol. 27, N 4. P. 248–254.
9. Карпов О. И., Рязанцев С. В., Тихомирова И. А. Пути повышения эффективности и переносимости антибиотикотерапии у детей при синуситах // Детские инфекции, 2006. № 3. С. 52–56.
10. Карпов О. И. Флемоклав Солютаб® – новая лекарственная форма амоксициллина/клавуланата в лечении синусита // Клиническая фармакология и терапия. 2006. № 4. С. 1–4.
11. Cortvriendt W. R., Cortvriendt W. R., Verschoor J. S., Hespe W. Bioavailability study of a new amoxicillin tablet designed for several modes of oral administration // Arzneimittelforschung. 1987 Aug. Vol. 37, N 8. P. 977–979.
12. Sourgens H., Steinbrede H., Verschoor J.S., Bertola M.A., Rayer B. Bioequivalence study of a novel Solutab tablet formulation of amoxicillin/clavulanic acid versus the originator film-coated tablet // Int. Jurn. Clin. Pharmacol. Ther. 2001. Feb. Vol. 39, N 2. P. 75–82.
13. Remenschneider A. K., D'Amico L., Gray S. T., Holbrook E. H., Gliklich R. E., Metson R. The EQ-5D: a new tool for studying clinical outcomes in chronic rhinosinusitis // Laryngoscope. 2015. Vol. 125. P. 7–15.
14. FDA Drug Safety Communication: FDA updates warnings for oral and injectable fluoroquinolone antibiotics due to disabling side effects. Safety Announcement [07-26-2016] http://www.fda.gov/Drugs/DrugSafety/ucm511530.htm

15. Клинические рекомендации. Определение чувствительности микроорганизмов к антимикробным препаратам / Под ред. Р. С. Козлова. Версия-2015-02. МАКМАХ, 2015 г. http://www.antibiotic.ru/minzdrav/clinical-recommendations.

**Рязанцев** Сергей Валентинович – докт. мед. наук, профессор, зам. директора по научной работе Санкт-Петербургского НИИ ЛОР. Россия, 190013, Санкт-Петербург, ул. Бронницкая, д. 9; тел. +7(812) 316-28-52, e-mail: professor.ryazantsev@mail.ru

REFERENCES

1. Aring A. M., Chan M. M. Chan M. M. Current Concepts in Adult Acute Rhinosinusitis. Am Fam Physician. 2016. Jul. 15; 94(2): 97–105.
2. Chow A. W., Benninger M. S., Brook I., Brozek J. L., Goldstein E. J., Hicks L. A. et al. IDSA Clinical Practice Guideline for Acute Bacterial Rhinosinusitis in Children and Adults. Clinical Infectious Diseases 2012; 54(8): 1041–1045.
3. Printsipy etiopatogeneticheskoi terapii ostrykh sinusitov. Metodicheskie rekomendatsii; ed. prof. S. V. Ryazantsev [The principles of etiopathogenetic therapy of acute sinusitis. Reconmmended practice. Under the editorship of Prof. S. V. Ryazantsev]. 3-e izdanie. SPb.: Poliforum, 2014. 40 p. (in Russian).
4. Ryazantsev S. V. , Abdulkerimov Kh. T., Garashchenko T. I., Koshel' I. V., Svistushkin V. M. Printsipy etiopatogeneticheskoi terapii ostrykh sinusitov: metod. rek. [The principles of etiopathogenetic therapy of acute sinusitis. Reconmmended practice] SPb.: Poliforum Grupp, 2015. 40 p. (in Russian).
5. Strategiya i taktika ratsional'nogo primeneniya antimikrobnykh sredstv v ambulatornoi praktike: Evraziiskie klinicheskie rekomendatsii; ed. S. V. Yakovlev, S. V. Sidorenko, V. V. Rafal'skii, T. V. Spichak [Strategy and tactics of efficient use of antimicrobial agents in outpatient practice: The Eurasian clinical guidelines. Under the editorship of S. V. Jakovlev, S. V. Sidorenko, V. V. Rafal'skii, T. V. Spichak]. M.: Pre100 Print, 2016. 144 p. (in Russian).
6. Rosenfeld R. M., Piccirillo J. F., Chandrasekhar S. S., Brook I., Ashok Kumar K., Kramper M. et al. Clinical practice guideline (update): adult sinusitis. *Otolaryngology Head Neck Surg*. 2015 Apr; 152(2 Suppl): 1–39.
7. Biedenbach D. J., Badal R. E., Huang M. Y., Motyl M., Singhal P. K., Kozlov R. S. et al. In Vitro Activity of Oral Antimicrobial Agents against Pathogens Associated with Community-Acquired Upper Respiratory Tract and Urinary Tract Infections: A Five Country Surveillance Study. *Infect Dis Ther*. 2016 Jun.; 5(2): 139–153.
8. Anon J. B., Berkowitz E., Breton J., Twynholm M. Efficacy/safety of amoxicillin/clavulanate in adults with bacterial rhinosinusitis. *Am Jurn. Otolaryngol*. 2006. Jul.-Aug.; 27(4): 248–254.
9. Karpov O. I., Ryazantsev S. V., Tikhomirova I. A. Puti povysheniya effektivnosti i perenosimosti antibiotikoterapii u detei pri sinusitakh [The ways of improving the afficacy and tolerability of antimicrobial therapy in children with sinusitis]. *Detskie infektsii*. 2006; 3: 52–56 (in Russian).
10. Karpov O. I. Flemoklav Solyutab® – novaya lekarstvennaya forma amoksitsillina/klavulanata v lechenii sinusita [Flemoklav Solyutab® is a new pharmaceutical form of Amoxicillin/clavulanic acid in the treatment of sinusitis]. *Klinicheskaya farmakologiya i terapiya*. 2006; 4: 1–4 (in Russian).
11. Cortvriendt W. R., Cortvriendt W. R., Verschoor J. S., Hespe W. Bioavailability study of a new amoxicillin tablet designed for several modes of oral administration. Arzneimittelforschung. 1987. Aug.; 37(8): 977–979.
12. Sourgens H., Steinbrede H., Verschoor J. S., Bertola M. A., Rayer B. Bioequivalence study of a novel Solutab tablet formulation of amoxicillin/clavulanic acid versus the originator film-coated tablet. *Int Jurn. Clin Pharmacol Ther.* 2001 Feb. 39(2): 75–82.
13. Remenschneider A. K., D'Amico L., Gray S.T., Holbrook E. H., Gliklich R. E., Metson R. The EQ-5D: a new tool for studying clinical outcomes in chronic rhinosinusitis. *Laryngoscope*, 125:7–15, 2015.
14. FDA Drug Safety Communication: FDA updates warnings for oral and injectable fluoroquinolone antibiotics due to disabling side effects. Safety Announcement [07-26-2016] http://www.fda.gov/Drugs/DrugSafety/ucm511530.htm
15. Klinicheskie rekomendatsii. Opredelenie chuvstvitel'nosti mikroorganizmov k antimikrobnym preparatam. Ed. R. S. Kozlov [Clinical guidelines. Determining the sensitivity of microorganisms to antimicrobial preparations. Under the editorship of Prof. R. S. Kozlov]. Versiya-2015-02. MAKMAKh, 2015. http://www.antibiotic.ru/minzdrav/clinical-recommendations/ (in Russian).

Sergei Valentinovich Ryazantsev – MD, Professor, Deputy Director for Scientific and Coordination Work with the Regions of Saint Petersburg Research Institute of Ear, Throat, Nose and Speech of the Ministry of Healthcare of Russia, Russia, 190013, Saint Petersburg, 9, Bronnitskaia str., tel. +7(812) 316-28-52, e-mail: professor.ryazantsev@mail.ru

Финансирование: Данное исследование проводилось при поддержке компании Астеллас.
Funding: This study was conducted with support of the company Astellas.

На правах рекламы

УДК 616.211-002.193-056.3-08-039.73:615.357(048.8) doi: 10.18692/1810-4800-2017-2-155-161

# ОБЗОР ФАРМАКОЛОГИЧЕСКИХ МЕТОДОВ ЛЕЧЕНИЯ АЛЛЕРГИЧЕСКОГО РИНИТА

**Рязанцев С. В**

*ФГБУ «Санкт-Петербургский НИИ уха, горла, носа и речи» Минздрава России, 190013, Санкт-Петербург, Россия*
*(Директор – засл. врач РФ, акад. РАН, проф. Ю. К. Янов)*

# ALLERGIC RHINITIS

**Ryazantsev S. V.**

*Federal State Budgetary Institution "Saint Petersburg Research Institute of Ear, Throat, Nose and Speech", Ministry of Health of the Russian Federation, Saint Petersburg, Russia*

Аллергический ринит является одним из самых распространенных заболеваний. В статье представлены основные аспекты этиологии, патогенеза, диагностики и лечения данной нозологической единицы.

**Ключевые слова:** аллергический ринит, топические глюкокортикостероиды.
**Библиография:** 11 источников.

Allergic rhinitis is one of the most common disease. The article presents the main aspects of the etiology, pathogenesis, diagnosis and treatment of this nosology.

**Key words:** allergic rhinitis, topical glucocorticosteroids.
**Bibliography:** 11 sources.

Аллергический ринит (АР) – это заболевание, вызванное опосредованной IgE воспалительной реакцией, развивающейся в результате попадания аллергенов на слизистую оболочку полости носа, и проявляющееся четырьмя основными симптомами: выделениями из носа, затруднением носового дыхания, чиханием, зудом в полости носа. Эти симптомы носят обратимый характер и способны к обратному развитию после прекращения экспозиции аллергенов или под воздействием лечения [1–3].

Проблема классификации и рационального лечения различных форм аллергического ринита интенсивно пересматривается в последние годы. Научной базой для этого является огромное число работ, посвященных изучению патогенеза заболевания и эффективности различных методов его лечения с позиций доказательной медицины.

**Эпидемиология.** Аллергические риниты являются одними из самых распространенных заболеваний, однако эпидемиология их недостаточно изучена.

В среднем от 10 до 20% жителей Европы обнаруживают симптомы аллергического ринита в какой-либо момент своей жизни. Хотя около 40% населения имеет специфические IgE-антитела к различным аллергенам, что может расцениваться как признак атопического состояния, только 15% страдает от проявлений аллергического ринита. Однако эти цифры являются заниженными, так как они не включают в себя пациентов, не обращающихся за медицинской помощью, и больных, у которых ринит не был распознан врачом.

По данным исследований, проведенных в различных климато-географических регионах России, распространенность аллергических заболеваний колебалась от 3,3 до 35% и в среднем составила 16,5%. Наивысшая заболеваемость сезонным аллергическим ринитом отмечается в Северо-Кавказском, Поволжском и Уральском регионах РФ, где в некоторых городах она составляет до 80% от всех аллергических заболеваний [1].

Прогностически важным является ухудшение генофонда человеческой популяции по признакам аллергии. Известно, что если один из родителей страдает аллергическим ринитом, то риск развития заболевания у ребенка составляет 30%. В случае, когда оба родителя имеют какую-либо форму аллергии – риск удваивается и составляет 80%.

**Классификация.** В 2002 году эксперты ВОЗ создали классификацию аллергического ринита по аналогии с делением бронхиальной астмы. Эта классификация ВОЗ предлагала выделять интермиттирующую и персистирующую формы, однако это не означает полного отрицания сезонной формы аллергического ринита, когда имеется только сенсибилизация к пыльце растений [4, 5].

До начала лечения необходимо уточнить форму заболевания (легкая, среднетяжелая или тяжелая), а также эпизодичность появления симптомов. Эти термины определены в программе ВОЗ ARIA [5].

Определение «легкая форма» означает, что у пациента имеются лишь незначительные клинические признаки болезни, не нарушающие дневную активность и (или) сон.

Определение «среднетяжелая форма» означает, что симптомы нарушают сон пациента, препятствуют работе, учебе, занятиям спортом. Качество жизни существенно ухудшается.

Термин «тяжелая форма» означает, что симптомы настолько выражены, что пациент не может нормально работать, учиться, заниматься спортом или досугом в течение дня и спать ночью, если не получает лечения.

Термин «эпизодический (или интермиттирующий)» означает, что проявления аллергического ринита беспокоят больного менее 4 дней в неделю или менее 4 недель в году.

Термин «длительное (персистирующее) наличие симптомов» означает, что пациент отмечает проявление симптомов заболевания более 4 дней в неделю или более 4 недель в году.

Учитывая в целом обоснованность новой классификации ВОЗ, мы все-таки считаем, что в настоящее время оториноларингологам России не следует полностью уходить от старого, ставшего привычным, деления на сезонные и круглогодичные аллергические риниты.

С нашей точки зрения при постановке диагноза следует придерживаться общепринятой классификации ARIA (интермиттирующий и персистирующий риниты), но в скобках добавлять – сезонный или круглогодичный). Указание на сезонность заболевания позволит уточнить этиологический фактор и некоторые аспекты элиминации.

**Патогенез.** Аллергический ринит является IgE-обусловленным заболеванием и относится к аллергическим реакциям немедленного типа. Проявления реакции гиперчувствительности немедленного типа включают в себя зуд, чихание и водянистые выделения из носа, которые развиваются в результате IgE-зависимой активации тучных клеток в слизистой оболочке полости носа. Высвобождаемые медиаторы содержатся в гранулах (например, гистамин, триптаза) или в оболочке клеток (лейкотриены B4 и C4 и простагландин D2). При этом триптаза, химаза, катепсин G, карбоксипептидаза вызывают повреждение межклеточного соединительно-тканного матрикса. Гистамин и гепарин резко повышают проницаемость сосудов и являются причиной сокращения гладких мышц стенок сосудов. В ходе аллергического воспаления выделяется множество иммуномедиаторов: интерлейкины IL-3, IL-4, IL-5, IL-13, гранулоцитарно-макрофагальный колониестимулирующий фактор (GM-CSF). Если IL-4 и IL-13 стимулируют ответ Т-хелперов типа 2 и тем самым усиливают продукцию IgE, то IL-3, IL-5 и GM-CSF вызывают дифференцировку, привлечение и активацию эозинофилов. Особую роль в развитии аллергического воспаления играет и фактор некроза опухолей-а (TNF-a), который сам по себе может индуцировать весь каскад реакций воспаления, но при этом он также стимулирует продукцию иммуноцитокинов и вызывает активацию эндотелия, что способствует привлечению в формирующийся очаг аллергического воспаления различных клеток воспаления. Еще одним медиатором является фактор активации тромбоцитов (ФАТ), который вызывает миграцию всех лейкоцитов в очаг воспаления, усиливает продукцию лейкотриенов и простагландинов, а также вызывает активацию нейтрофилов, эозинофилов и кровяных пластинок. Медиаторы оказывают сосудорасширяющее действие и повышают проницаемость сосудов, что приводит к блокаде полости носа. Повышенная секреция сопровождается появлением слизистых выделений из носа. Стимуляция афферентных нервных волокон вызывает зуд и чихание. В течение нескольких минут после контакта с аллергеном появляются зуд, чихание и ринорея. В зависимости от дозы аллергена и индивидуальной чувствительности к нему у части больных аллергией через 6–12 часов развиваются проявления поздней фазы аллергической реакции. Последняя характеризуется еще большей гиперреактивностью слизистой оболочки носа, которая может быть специфической (по отношению к определенному аллергену) или неспецифической (повышенная чувствительность к раздражающим стимулам, таким как табачный дым или бытовые аэрозоли). При повторном воздействии аллергена число частиц пыльцы, способных вызывать ответную реакцию, значительно снижается. Сенсибилизация не развивается, если временной интервал между контактами с аллергеном превышает 1 неделю. Клиническое значение этого феномена заключается в том, что у сенсибилизированных больных в весеннее время симптомы ринита могут появиться даже при контакте с небольшим количеством пыльцы растений [1, 4, 6].

Сильная васкуляризация – это одна из главных черт слизистой оболочки носа, и изменение характера циркуляции в кровеносных сосудах может быстро привести к заложенности носа и к экссудации.

Аллерген-специфические IgE-антитела играют центральную роль в патогенезе реакций гиперчувствительности I типа. Это связано с их способностью специфически связываться с высокоаффинными рецепторами для IgE на мембранах

тучных клеток и выступать в качестве посредников при высвобождении из тучных клеток различных медиаторов и провоспалительных цитокинов в ответ на попадание аллергена. IgE-антитела производятся В-лимфоцитами. Большинство Т-клеток, вовлеченных в аллергический ответ, это – Т-хелперы 2 типа. Они выделяют цитокины, регулирующие синтез IgE и способствующие созреванию и привлечению эозинофилов в очаг воспаления.

Во время цветения растений в слизистой оболочке полости носа увеличивается число «активированных» эозинофилов, продуцирующих медиаторы. Также наблюдается миграция тучных клеток в эпителий слизистой оболочки. Воспалительные изменения сохраняются на протяжении всего периода цветения растений и приводят к развитию гиперреактивности слизистой оболочки и обострению ринита при воздействии неспецифических триггеров (табачный дым, резкие запахи, изменения температуры окружающей среды, физическая нагрузка).

У больных с сохраняющимися симптомами ринита постоянно обнаруживают признаки хронического воспаления в слизистой оболочке и подслизистом слое, развивающиеся в результате непрерывного воздействия аллергенов. Воспалительные инфильтраты состоят из тучных клеток, эозинофилов, Т-лимфоцитов и макрофагов. Персистирование воспалительной реакции объясняет частую потребность в местном применении кортикостероидов в целях уменьшения симптомов ринита.

**Диагностика.** Аллергический ринит можно диагностировать путем тщательного сбора анамнеза, проведения эндоскопии полости носа, оценки данных лабораторных исследований и аллергопроб.

Анамнестические данные позволяют связать сроки заболевания с определенным периодом года при сезонных аллергических ринитах или с определенными факторами внешнего воздействия при круглогодичных аллергических ринитах.

Жалобы больного наиболее характерны при сезонном аллергическом рините. Обычно больной обращает внимание на водянистые выделения из носовых ходов, многократное чихание, зуд и щекотание в области носовых ходов. Заложенность носа при сезонном аллергическом рините может иметь место, но не является характерным определяющим признаком [1, 2, 7]. Многократное чихание свойственно исключительно аллергическому риниту.

Ринорея является также исключительным признаком, указывающим на аллергический характер заболевания. При острых респираторных заболеваниях носовые выделения загустевают уже на второй-третий день заболевания, становясь слизистыми и слизисто-гнойными.

Жалобы больного при круглогодичном аллергическом рините не столь характерны и сводятся обычно к заложенности и умеренным слизистым выделениям. Аналогичные жалобы сопровождают и многие виды хронического неаллергического ринита, поэтому имеют небольшое значение в дифференциальной диагностике.

Эндоскопическое исследование полости носа имеет значение в основном для дифференциальной диагностики с носовым полипозом, искривлениями носовой перегородки. Характерных эндоскопических признаков, свойственных исключительно аллергическому риниту, нет. Отечные носовые раковины и бледная слизистая оболочка с синюшными пятнами Воячека считаются характерными признаками аллергического ринита, но в то же время аналогичную картину можно наблюдать при медикаментозном и при идиопатическом рините [1].

Также диагностировать аллергический ринит можно при помощи цитологического исследования мазков из полости носа, кожных проб, определения общего и аллерген-специфического иммуноглобулинов и других методов (высвобождение медиаторов из клеток периферической крови, высвобождение медиаторов во время аллергических реакций, внутриносовой провокационный тест).

**Лечение.** Терапия аллергического ринита подразделяется на три основных направления: элиминационная терапия, иммунотерапия и медикаментозная терапия [1, 8, 9].

Задача элиминационной терапии состоит в устранении аллергенов и в контроле за состоянием окружающей среды. При атопическом заболевании меры по устранению аллергенов должны быть приняты в первую очередь.

Учитывая, что полностью избежать контакта с аллергеном невозможно, были разработаны способы механического удаления аллергена с поверхности слизистой оболочки полости носа. С этой целью использовали орошение полости носа, различные модификации носового душа, эндоназальные спреи. Следует учитывать, что все растворы, используемые для элиминации аллергена со слизистой оболочки полости носа должны быть исключительно изотоническими. Наиболее удачными представителями барьерной терапии являются спреи солевых растворов, применение которых приводит к значительному уменьшению аллергена на поверхности слизистой и к снижению лекарственной нагрузки в схеме лечения [7].

**Специфическая иммунотерапия.** Результаты исследований убедительно доказали эффективность специфической иммунотерапии (СИТ) аллергенами пыльцы трав, деревьев и кустарников, антигенами клещей домашней пыли и кошачьей перхоти. Чтобы свести риск иммунотерапии

до минимума и увеличить эффективность лечения, вопрос о целесообразности СИТ должен решать специалист-аллерголог или же клинический иммунолог [1].

**Медикаментозная терапия аллергического ринита.** Наибольшее значение в настоящее время приобрела медикаментозная терапия аллергического ринита.

**Антигистаминные препараты 1-го поколения**. Седативным эффектом обладают практически все препараты 1-го поколения.

Вследствие своих побочных эффектов, антигистаминные препараты 1-го поколения противопоказаны подавляющему большинству населения, занимающегося активным трудом, в настоящее время в большинстве стран мира они практически не применяются.

**Н1-антагонисты 2-го поколения.** Большинство антигистаминных препаратов 2-го поколения имеют следующие основные преимущества перед классическими Н1-антагонистами:

– очень высокая специфичность и высокое сродство к Н1-рецепторам;

– быстрое начало действия;

– достаточная продолжительность основного эффекта (до 24 ч);

– отсутствие блокады других типов рецепторов;

– низкая проходимость через гематоэнцефалический барьер в терапевтических дозах;

– отсутствие связи абсорбции с приемом пищи;

– отсутствие тахифилаксии.

**Стабилизаторы мембран тучных клеток.** Натрия кромогликат умеренно эффективен, хорошо переносится, может использоваться в комбинации с антигистаминным препаратом и деконгестантом, не имеет серьезных побочных эффектов. Недостатком препарата является необходимость приема 4–6 раз в день. Препарат является хорошим выбором для маленьких детей и пациентов, не получавших кортикостероидов.

**Топические глюкокортикостероиды (ГКС)** в виде назальных аэрозолей являются на сегодняшний день наиболее эффективным методом лечения аллергического ринита. Регулярное использование топических ГКС оказывает выраженное действие на все симптомы аллергического ринита. Целый ряд плацебо-контролируемых клинических исследований подтвердил высокую эффективность топических ГКС: мометазона фуроата, флутиказона фуроата, флутиказона пропионата, будесонида, беклометазона дипропионата. При аллергическом рините они более эффективны, чем системные и топические антигистаминные препараты и кромогликат натрия [8, 10].

Следует заметить, что в настоящее время использование беклометазона дипропионата должно быть значительно ограничено из-за его высокой биодоступности.

Топические ГКС характеризуются относительно медленным началом действия, их максимальный эффект развивается в течение нескольких дней, поэтому они должны применяться регулярно, а при тяжелых формах сезонного аллергического ринита нужно начинать лечение за 2 недели до начала сезона цветения. Низкая биодоступность современных топических ГКС объясняется их минимальной (0,1–8%) абсорбцией из желудочно-кишечного тракта и почти полной (около 100%) биотрансформацией до неактивных метаболитов при первом пассаже через печень. Та небольшая часть препарата, которая всасывается со слизистой оболочки дыхательного тракта, также гидролизуется эстеразами до неактивных субстанций. Эти особенности фармакокинетики топических ГКС позволяют длительно использовать необходимые дозы препарата без риска развития системных эффектов [10].

Общая глюкокортикостероидная терапия включена в Международные консенсусные документы по лечению АР, являясь основным методом лечения.

Наиболее популярным топическим кортикостероидным препаратом является мометазона фуроат.

Мометазона фуроат – интраназальный спрей, эффективно купирует все симптомы аллергического ринита и начинает действовать уже в первые 12 часов после приема первой дозы.

Препарат обладает выраженным противовоспалительным и противоаллергическим эффектом, обусловленным высоким сродством мометазона к глюкокортикостероидным рецепторам (в несколько раз превышающим этот показатель у других интраназальных стероидов), ингибирующим действием в отношении провоспалительных цитокинов и продуктов метаболизма арахидоновой кислоты (циклических эндоперекисей и простагландинов). Как следствие, мометазон тормозит миграцию макрофагов и нейтрофилов, что способствует уменьшению процессов воспалительной экссудации, инфильтрации и грануляции и угнетает «ранние» (в т. ч. «немедленную») и «поздние» аллергические реакции.

Наиболее высокая среди интраназальных глюкокортикостероидов конечная вязкость мометазона фуроата обеспечивает длительное присутствие препарата в патологическом очаге (не стекает по задней стенке носоглотки и не вытекает из носа), поэтому прием мометазона фуроата 1 раз в сутки позволяет контролировать все симптомы аллергического ринита, в том числе заложенность носа, в течение 24 часов.

При этом частота местных побочных эффектов, связанных с приемом препарата, сопоставима с плацебо. Мометазона фуроат не вызывает сухости в полости носа, так как в его состав входит увлажнитель. После 12-месячного лечения

данным препаратом не возникало признаков атрофии слизистой носа; более того, мометазона фуроат способствовал нормализации гистологической картины при исследовании биоптатов слизистой оболочки носа.

Высокий уровень системной безопасности мометазона фуроата (отсутствие влияния на рост детей, систему гипоталамус-гипофиз-надпочечники и др.) обусловлен его минимальной биодоступностью при интраназальном введении (0,1%), наиболее низкой в группе интраназальных глюкокортикостероидов, что является чрезвычайно важным свойством препарата, особенно при его назначении детям, подросткам, женщинам в постменопаузе и пожилым.

Мометазона фуроат назначается для лечения сезонного и круглогодичного аллергического ринита у взрослых, подростков и детей с 2-летнего возраста как в монотерапии, так и в комбинации с антигистаминными препаратами 2-го поколения согласно принципам ступенчатой терапии аллергического ринита (ARIA); а также для профилактики сезонного аллергического ринита среднетяжелого и тяжелого течения (за две-четыре недели до предполагаемого начала сезона пыления).

Для лечения аллергического ринита мометазона фуроат применяется в виде интраназальных ингаляций для взрослых и подростков с 12 лет в дозе 2 ингаляции (по 50 мкг каждая) в каждый носовой ход один раз в день (общая суточная доза 200 мкг). После достижения лечебного эффекта для поддерживающей терапии целесообразно уменьшение дозы до одной ингаляции в каждый носовой ход один раз в день (общая суточная доза 100 мкг). При необходимости суточная доза может быть увеличена до четырех ингаляций в каждый носовой ход один раз в день (общая суточная доза 400 мкг). После уменьшения симптомов заболевания рекомендуется снижение дозы.

Для детей 2–11 лет рекомендуемая терапевтическая доза – 1 ингаляция (50 мкг) в каждый носовой ход один раз в день (общая суточная доза 100 мкг).

Общими противопоказаниями для назначения топических стероидов являются гиперчувствительность к компонентам назального спрея, наличие нелеченной местной инфекции с вовлечением в процесс слизистой оболочки носовой полости, недавнее оперативное вмешательство или травма носа – до заживления раны, туберкулезная инфекция, нелеченная грибковая, бактериальная, системная вирусная инфекция или инфекция, вызванная Herpes simplex с поражением глаз. При использовании интраназальных кортикостероидов встречаются такие побочные эффекты, как нетяжелые носовые кровотечения, фарингит, ощущение жжения в носу, раздражение слизистой оболочки носа, чихание и головная боль [10].

Мометазон как монопрепарат показывает максимальные положительные результаты в терапии аллергического ринита. Минимальная абсорбция мометазона обеспечивает его лучшую системную безопасность.

С 2015 года появился мометазона фуроат под торговым названием Дезринит (компания Teva). Свою эффективность, безопасность Дезринит продемонстрировал в сравнительном рандомизированном исследовании [11]. Дезринит эффективно уменьшает основные симптомы аллергического ринита (рис. 1):

– назальные (ринорея, заложенность, зуд, чихание);

– глазные (покраснение, зуд, жжение, слезотечение).

Дезринит обладает высоким профилем безопасности. Побочные явления возникают редко и соответствуют ожидаемым (рис. 2.)

Дезринит, благодаря высокому сродству к глюкокортикоидному рецептору и высокой липофильности, прочно связывается с рецепторами слизистой оболочки носа и оказывает поверхностное противовоспалительное действие. Пациентам с аллергическим ринитом Дезринит возвращает свободное дыхание и днем, и ночью. Таким образом, Дезринит является препаратом

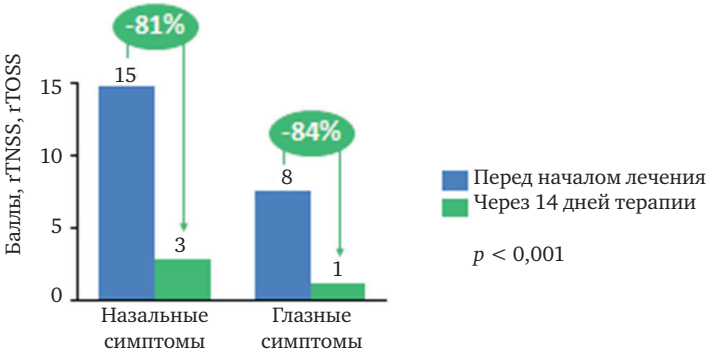


**Рис. 1.** Динамика выраженности назальных и глазных симптомов.

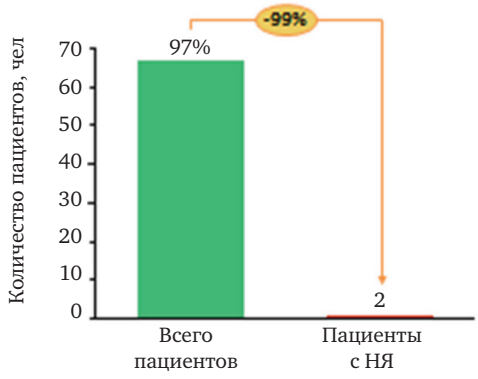


**Рис. 2.** Частота возникновения НЯ у пациентов.

выбора в лечении аллергического ринита у детей с двухлетнего возраста и взрослых.

**Местные сосудосуживающие средства.** Альфа-адреномиметики оказывают сосудосуживающее действие и уменьшают заложенность носа, но не влияют на зуд, чихание и ринорею. Наиболее часто применяют местные альфа-2-адреномиметики, являющиеся дериватами имидазолина (оксиметазолин, кислометазолин и нафазолин). Курс лечения не рекомендуется продолжать более 7–10 дней, учитывая риск развития медикаментозного ринита.

Заканчивая обзор фармакологических методов лечения аллергического ринита, нам хотелось бы привести ступенчатую схему лечения аллергических ринитов, основанную на рекомендациях Международного консенсуса [1, 8].

**Интермиттирующий аллергический ринит**

Элиминация аллергенов

*Легкое течение или периодически появляющиеся симптомы*

При обострении – быстродействующие блокаторы Н1-гистаминовых рецепторов, не обладающие седативной активностью (2-е поколение).

*Среднетяжелое течение с выраженными проявлениями со стороны полости носа*

Ежедневно глюкокортикоиды интраназально (начинать лечение в начале сезона пыления) плюс антигистаминные средства 2-го поколения.

*Среднетяжелое течение с выраженными «глазными» симптомами*

Блокаторы Н1-гистаминовых рецепторов 2-го поколения, не обладающие седативным эффектом внутрь и (или) глюкокортикоиды интраназально и натрия кромогликат глазные капли.

При среднетяжелом интермиттирующем аллергическом рините возможно назначение комбинированного топического антигистаминного и топического кортикостероидного препарата в виде монотерапии, но на срок не более 1 месяца.

*При неэффективности*

Направить к специалисту для дальнейшего обследования: эндоскопия носа, аллергологические пробы, дополнительная фармакотерапия, например системные глюкокортикоиды в экстренных ситуациях, возможна иммунотерапия.

**Персистирующий аллергический ринит у взрослых**

Элиминация аллергенов. Интраназально глюкокортикоиды при длительном воздействии аллергена на срок от 1 до 3 месяцев. При обострениях персистирующего аллергического ринита добавить блокаторы Н1-гистаминовых рецепторов, не обладающие седативным эффектом.

При тяжелых персистирующих аллергических ринитах возможно двукратное увеличение дозы топического глюкокортикостероидного препарата (до 400 мкг) на срок не более 1 месяца или добавление в схему лечения препарата монтелукаст на срок 20–30 дней.

**Круглогодичный аллергический ринит у детей.** Элиминация аллергенов и раздражающих веществ, например пассивного курения. Внутрь – блокаторы Н1-гистаминовых рецепторов, не обладающие седативным эффектом. При неэффективности или длительном воздействии аллергена – интраназальные глюкортикоиды.

Деконгестанты уменьшают назальную блокаду и особенно эффективны при использовании в комбинации с антигистаминными препаратами, но должны использоваться короткими курсами, не более 10 дней подряд.

При рините умеренной тяжести и тяжелом, наиболее эффективны интраназальные кортикостероиды.

ЛИТЕРАТУРА

1. Рязанцев С. В., Полевщиков А. В. Аллергический ринит – этиология, патогенез, особенности фармакотерапии / Частная аллергология; под ред. Г. Б. Федосеева. СПб.: Нордмед, 2001. 644 с.
2. Туровский А. Б., Кудрявцева Ю. С., Мирошниченко Н. А. Аллергический ринит. Диагностика и лечение // РМЖ. 2011. № 6. С. 409.
3. Намазова Л. С., Вознесенская Н. И., Торшхоева Р. М., Эфендиева К. Е., Левина Ю. Г. Аллергический ринит // Аллергология и иммунология в педиатрии. 2004. № 2–3. С. 31–37.
4. Ardis C. A., Hellings P. W., Agache I. Global Atlas of Allergia Rhinitis and chronic Rhinosinusitis. Zurich: EAACI Pub., 2015. 422 p.
5. Brozek J. L., Bousquet J. et al. Allergic rhinitis and its Impact on Asthma (ARIA) guidelines: 2010 revision // Allergy Clin. Immunol. 2010. Sep. Vol. 126 (3). P. 466–476.

6. Incorvaia C., Barbera S., Makr E., Mauro M. Allergic rhinitis: pathology of general interest // Recenti. Prog. Med. 2013. Mar. Vol. 104 (3). P. 116–119.
7. Лопатин А. С. Алгоритмы диагностики и лечения аллергического и вазомоторного ринита // РМЖ. 2002. Т. 10. № 17. С.761.
8. Крюков А. И., Туровский А. Б., Бондарева Г. П., Семкина О. В. Принципы лечения аллергического ринита // Мед. совет. 2013. № 7. С. 42–47.
9. Арефьева Н. А., Бржеский В. В., Вишняков В. В., Емельянов А.В., Карпищенко С.А., Косяков С.Я. и др. Аллергический риноконъюнктивит. Клинические рекомендации. Под ред. А. С. Лопатина. М.: Практическая медицина, 2015. 80 с.
10. Емельянова А. В., Лукьянов С. В. Назальные глюкокортикоиды // Рациональная фармакотерапия заболеваний органов дыхания. М.: Литтера, 2004. С. 93–97.
11. Ильина Н. И., Федоскова Т. Г., Астафьева Н. Г., Горячкина Л. А., Един А. С., Лопатин А. С., Уханова О. П., Ханова Ф. М., Ханферян Н. А. Терапевтическая совместимость препаратов дезринит и назонекс в решении вопросов контроля симптомов аллергического ринита. Результаты многоцентрового открытого рандомизированного сравнительного исследования в параллельных группах // Рос. аллергологический журнал. 2016. № 3. С. 65–74.

**Рязанцев** Сергей Валентинович – докт. мед. наук, профессор, заместитель директора по научной работе Санкт-Петербургского НИИ уха, горла, носа и речи. Россия, 190013, Санкт-Петербург, ул. Бронницкая, д. 9; тел.: 8(812)-316-28-52, e-mail: lor-obchestvo@bk.ru

REFERENCES

1. Ryazantsev S. V., Polevshchikov A. V. Allergicheskii rinit – etiologiya, patogenez, osobennosti farmakoterapii. Chastnaya allergologiya; pod red. G. B. Fedoseeva. SPb.: Nordmed, 2001. 644 p. (in Russian).
2. Turovskii A. B., Kudryavtseva Yu. S., Miroshnichenko N. A. Allergicheskii rinit. Diagnostika i lechenie. *RMZh*. 2011; 6: 409 (in Russian).
3. Namazova L. S., Voznesenskaya N. I., Torshkhoeva R. M., Efendieva K. E., Levina Yu. G. Allergicheskii rinit. *Allergologiya i immunologiya v pediatrii.* 2004; 2–3: 31–37 (in Russian).
4. Ardis C. A., Hellings P. W., Agache I. Global Atlas of Allergia Rhinitis and chronic Rhinosinusitis. Zurich: EAACI Pub., 2015. 422 p.
5. Brozek J. L., Bousquet J. et al. Allergic rhinitis and its Impact on Asthma (ARIA) guidelines: 2010 revision. *Allergy Clin. Immunol*. 2010. Sep.; 126 (3): 466–476.
6. Incorvaia C., Barbera S., Makr E., Mauro M. Allergic rhinitis: pathology of general interest. *Recenti. Prog. Med*. 2013; Mar.; 104 (3): 116–119.
7. Lopatin A. S. Algoritmy diagnostiki i lecheniya allergicheskogo i vazomotornogo rinita. *RMZh*. 2002; 10 (17): 761 (in Russian).
8. Kryukov A. I., Turovskii A. B., Bondareva G. P., Semkina O. V. Printsipy lecheniya allergicheskogo rinita. *Meditsinskii sovet*. 2013; 7: 42–47(in Russian).
9. Aref'eva N. A., Brzheskii V. V., Vishnyakov V. V., Emel'yanov A.V., Karpishchenko S.A., Kosyakov S.Ya. i dr. Allergicheskii rinokon»yunktivit. Klinicheskie rekomendatsii. Pod red. A. S. Lopatina. M.: Prakticheskaya meditsina, 2015. 80 (in Russian)..
10. Emel'yanova A. V., Luk'yanov S. V. Nazal'nye glyukokortikoidy. Ratsional'naya farmakoterapiya zabolevanii organov dykhaniya. M.: Littera, 2004; p. 93–97 (in Russian).
11. Il'ina N. I., Fedoskova T. G., Astaf'eva N. G., Goryachkina L. A., Edin A. S., Lopatin A. S., Ukhanova O. P., Khanova F. M., Khanferyan N. A. Terapevticheskaya sovmestimost' preparatov dezrinit i nazoneks v reshenii voprosov kontrolya simptomov allergicheskogo rinita. Rezul'taty mnogotsentrovogo otkrytogo randomizirovannogo sravnitel'nogo issledovaniya v parallel'nykh gruppakh. *Rossiiskii allergologicheskii zhurnal*. 2016; 3: 65–74 (in Russian).

Sergei Valentinovich Ryazantsev – MD, Professor, Deputy Director for Scientific and Coordination Work with the Regions of Saint Petersburg Research Institute of Ear, Throat, Nose and Speech of the Ministry of Healthcare of Russia, Russia, 190013, Saint Petersburg, 9, Bronnitskaia str.; tel. +7(812) 316-28-52, e-mail: professor.ryazantsev@mail.ru

Источник финансирования: статья публикуется при финансовой поддержке ООО «Тева».
115054, Россия, Москва, ул. Валовая, д. 35. Тел.: +7(495)664-22-34;
факс: +7(495)664-22-35 www.teva.ru DEZR-RU-00169-DOK

На правах рекламы

УДК 616.216.1-002-006.5-035-089:615.357 doi: 10.18692/1810-4800-2017-2-162-169

# ТАКТИКА ЛЕЧЕНИЯ ПОЛИПОЗНОГО РИНОСИНУСИТА

**Рязанцев С. В.**

*ФГБУ «Санкт-Петербургский научно-исследовательский институт уха, горла, носа и речи» Минздрава России, 190013,Санкт-Петербург, Россия*
*(Директор – засл. врач РФ, академик РАН, проф. Ю. К. Янов)*

# TACTICS OF TREATMENT OF POLYPOSE RINOSINUSITE

**Ryazantsev S. V.**

*Federal State Budgetary Institution "Saint Petersburg Research Institute of Ear, Throat, Nose and Speech", Ministry of Health of the Russian Federation, Saint Petersburg, Russia*

В статье представлен обзор исторических и современных методов лечения полипозного риносинусита. Проведен анализ разнообразных схем консервативной и комбинированной терапии, применяемой при хроническом полипозном риносинусите и для профилактики его рецидивов. Современные интранальные кортикостероиды являются золотым стандартом лечения носовых полипов и имеют обширную доказательную клиническую базу в отношении эффективности и безопасности при длительном применении у пациентов с данной патологией околоносовых пазух. Спрей Дезринит обладает всеми свойствами, необходимыми для купирования основных симптомов полипозного риносинусита и проведения противорецидивной терапии после выполнения хирургического вмешательства.

**Ключевые слова:** полипозный риносинусит, кортикостероиды, хирургическое лечение, патогенез.
**Библиография:** 31 источник.

The article presents an overview of historical and contemporary methods treatment of chronic rhinosinusitis with nasal polyps. The analysis of different schemes of conservative and combined therapy in rhinosinusitis with polyps and profilattici its recurrence. Modern internally corticosteroids are the gold standard for the treatment of nasal polyps and have an extensive database of clinical evidence concerning the efficacy and safety of long-term use in patients with this pathology of the paranasal sinuses. Spray Dezrinit has all the properties needed for the relief of the main symptoms of rhinosinusitis with polyps and anti-relapse therapy after performing surgery.

**Key words:** nasal polyps, corticosteroids, surgical treatment, pathogenesis.
**Bibliography:** 31 sources.

На сегодняшний день существует широкий спектр консервативных и хирургических подходов при лечении хронического полипозного риносинусита. Углубленное изучение механизмов, лежащих в основе развития данного патологического процесса, открывает перед исследователями все новые и новые горизонты для научного поиска и создания патогенетически обоснованных методов лечения носовых полипов. Однако при всем многообразии предлагаемых схем, как монотерапии полипозного процесса в полости носа и околоносовых пазух, так и комбинированных, многокомпонентных методик контроль над данным заболеванием до конца не получен. Среди причин, способствующих развитию полипозного риносинусита неоднократно обсуждается участие аллергии, бронхиальной астмы, хронических воспалительных процессов околоносовых пазух, вызванных бактериальной флорой, вирусными агентами, рассматривается влияние различных анатомических аномалий, способствующих нарушению аэрации и поддержанию воспалительного процесса и генетической предрасположенности. Однако единого мнения о природе происхождения полипов в полости носа и околоносовых пазухах, а также основных пусковых механизмах активации данной патологии в организме до конца не получено [1, 2].

В последние годы отмечается заметный рост удельного веса полипозного риносинусита в структуре заболеваний полости носа и околоносовых пазух, что обусловлено рядом факторов: изменениями экологической обстановки, увеличением количества бактериальных, вирусных и профессиональных патогенных агентов [3]. Манифестированные формы хронического полипозного риносинусита в условиях промышленного города по данным показателя обращаемости в различные поликлиники составляют от 1,3 до 13,1 на 10 000 человек [4]. Клинические проявления данного заболевания присутствуют

примерно у 3%, а по некоторым данным – у 5% населения. При этом нередко пациенты, страдающие полипозным риносинуситом, впервые за медицинской помощью обращаются не к ЛОР-врачу, а к аллергологу, пульмонологу или врачу общей практики. Длительное обследование и наблюдение смежными специалистами, с одной стороны, позволяет произвести комплексную оценку соматического статуса пациента, с другой стороны, может увеличивать период, необходимый для постановки диагноза: полипозный риносинусит и привести к значительному росту распространенности субклинических форм данного заболевания. По данным Н. А. Арефьевой, В. В. Вишнякова, С. Г. Вахрушева (2010 г.) в России полипозом носа страдает около 1 млн 500 тыс. человек. В США по поводу полипозного риносинусита за медицинской помощью обращаются в год около 20 миллионов пациентов [5]. В очередном протоколе по полипозному риносинуситу «European position paper on rhinosinusitis and nasal polyps» (EPOS), 2012 авторами приведены данные о том, что хронический риносинусит с носовыми полипами наблюдается у 2–4,3% взрослого населения [6]. При этом в более ранних публикациях P. L. Larsen и M. Tos (1995 г.) сообщают о выявлении в ходе аутопсий полипозных изменений в околоносовых пазухах у 12% обследованных. Данными авторами также обнаружены признаки полипозного процесса во время эндоскопической диссекции в назоэтмоидальных блоках у 35% пациентов, умерших от сердечно-сосудистых и неврологических заболеваний. Описанные находки, несомненно, указывают на более высокую частоту распространения субклинических форм полипозного риносинусита среди населения [7, 8]. В зарубежной и отечественной литературе неоднократно подчеркивается неоднородность групп больных, страдающих хроническим полипозным риносинуситом, как по возрастным критериям, так и характеру течения полипозного процесса. О наличии аллергии у пациентов с носовыми полипами сообщается от 10 до 60% случаев заболевания [6]. По нашим данным, полипозный риносинусит встречается во всех возрастных группах, однако с возрастом частота развития данного заболевания увеличивается: до 20 лет – 2%; 21–30 лет – 7,2%; 31–40 лет – 12,7%; 41–50 лет – 22,4%; 51–60 лет – 29%; 61–70 лет – 19,5%; 71–80 лет – 8,5% заболевших. Основную группу пациентов с носовыми полипами составляют больные в возрасте от 30 до 60 лет, при этом наблюдается явное преобладание мужчин по отношению к женщинам, а именно 2:1 [9–11].

Наличие полипозного риносинусита и различной патологии бронхолегочной системы является еще одним прогностически важным фактором как течения заболевания, так и выбора тактики ведения пациентов. Среди данных больных наибольшего внимания заслуживают пациенты с астматической триадой, ассоциированной с нарушением метаболизма арахидоновой кислоты, врожденными или приобретенными нарушениями мукоцилиарной системы, снижением местного иммунитета, хроническими инфекциями слизистой оболочки полости носа и околоносовых пазух и аллергическим воспалением [12, 13]. Астматическая триада включает: полипозный риносинусит, бронхиальную астму и непереносимость нестероидных противовоспалительных средств (НПВС). Данный симптомокомлекс впервые был описан Видалем, однако до настоящего времени является предметом дискуссии среди оториноларингологов, пульмонологов и аллергологов, поскольку отличается наиболее тяжелым течением полипозного процесса и бронхиальной астмы, а при присоединении инфекционных агентов стимулирует развитие распространенного поражения верхних и нижних дыхательных путей [14].

В монографиях и периодических изданиях сообщения о рецидивах полипозного риносинусита носят противоречивый характер и составляют по разным данным от 19 до 60% [15]. Это обстоятельство обусловлено до конца неясными сложными патогенетическими механизмами развития данного заболевания и, как следствие, разнообразием применяемых на современном этапе исследователями хирургических и консервативных методов лечения носовых полипов, обладающих различной эффективностью и способностью создать определенную клиническую ремиссию, значительно варьирующую по своей продолжительности в каждом конкретном случае, а также отсутствием длительных наблюдений за течением межрецидивного периода у пациентов, перенесших тот или иной вид терапии. Немаловажным аспектом в возникновении неудовлетворительных результатов хирургических вмешательств при полипозном процессе являются не только неоправданный радикализм предшествующих операций, дефекты в технике эндоназальной полисинусотомии, наличие бронхиальной гиперреактивности, поливалентной аллергии и сдвигов в иммунной системе, но и недостаточная приверженность пациентов к использованию интраназальных кортикостероидов, либо их недостаточная дозировка и нередко самостоятельный отход пациентов от базисной терапии полипозного синусита [16].

Вопросы, касающиеся этиологии, патогенеза и методов лечения полипозного риносинусита имеют многовековую историю. Ее анализ является необходимым для дальнейшего диагностического поиска новых способов терапии носовых

полипов. Первые сообщения о наличии полипозного процесса в полости носа и околоносовых пазух и попытках лечения данного заболевания были зафиксированы примерно 3000–5000 лет назад в Древнем Египте, Древней Греции и Индии. Египтяне описывали полипы носа как «гроздья винограда, вырастающие из носа», Гиппократ говорил об образованиях с многочисленными ножками, выраставших в полости носа, Авиценна характеризовал полипы носа как «геморрой в носу» и использовал для лечения уксус, медь, мышьяк и петлю с узелками. В течение длительного времени механическое удаление полипов из полости носа являлось наиболее распространенным методом лечения. Полипотомии проводились самыми разнообразными приспособлениями: шнурками, ножницами, щипцами, серебряными петлями. Наряду с вышеперечисленными методами проводилось прижигание полипов раскаленным металлом. Подобные операции приводили к выраженной травматизации внутриносовых структур и развитию различных серьезных осложнений. Попытки консервативно лечить полипозный риносинусит долгое время были безуспешными. Они заключались в аппликациях на слизистую оболочку полости носа сульфида железа, мышьяка, полоскании носа желчью, маслами, уксусом, что вызывало только выраженные повреждения слизистой оболочки полости носа вплоть до ее некроза и нередко еще больше усугубляли общее состояние пациентов. Разработка в XVI веке петли для удаления полипов носа позволила существенно упростить выполнение полипотомий и послужила началом нового этапа, направленного на модернизацию хирургического инструментария. Постепенно стали появляться различные модификации проволочных петель и острых щипцов для удаления полипов.

Начало XX века в медицине и, непосредственно, в оториноларингологии ознаменовалось значительными переменами. Впервые для исследования полости носа и носоглотки была использована эндоскопическая техника. Открытие в XVIII в. К. Коллером эффектов кокаина и адреналина и разработка в начале 1970-х годов В. Мессерклингером техники систематического эндоскопического обследования позволили более полноценно производить ревизию полости носа и околоносовых пазух, значительно улучшило обзор при проведении полипотомий, тем самым сделав выполняемые оперативные вмешательства менее травматичными. Приоритетным направлением последнего десятилетия XX века в области ринохирургии стало внедрение высоких технологий волоконной оптики, эндоскопического микроинструментария и микродебрайдеров. Все это позволило сделать проведение полипотомий малоинвазивными, атравматичными и способствовало значительному сокращению послеоперационных осложнений и сроков реабилитации после хирургического вмешательства. В настоящее время эндоскопическая эндоназальная хирургия с применением шейверной (микродебрайдерной) технологии удаления полипов в полости носа и околоносовых пазухах стала одним из основных хирургических подходов при лечении полипозного риносинусита. Визуальный контроль над процессом позволяет не только максимально сохранять анатомическую целостность околоносовых пазух, но главным образом, значительно снижает риски развития внутричерепных осложнений, способствует восстановлению мукоцилиарного транспорта, аэродинамики полости носа, тем самым сокращая период реабилитации пациентов. Использование жидкого азота, высокоэнергетических лазеров, ультразвукового и электрокоагуляционного воздействия в качестве методов хирургического лечения полипозного риносинусита в клинической практике более ограниченно. Это обусловлено прежде всего отсутствием значительных преимуществ по отношению к функциональной эндоскопической хирургии полости носа и околоносовых пазух. В ходе оперативного вмешательства данные методы хирургического лечения являются более продолжительными по времени и нередко проводятся в несколько этапов. Однако у пациентов с отягощенным соматическим анамнезом в отношении бронхиальной астмы, астматической триады и сердечно-сосудистой патологии, при наличии нарушений системы свертывания крови высокоэнергетические лазеры успешно применяются для выполнения полипотомий носа, так как позволяют значительно снизить риск развития кровотечений [17].

Практически синхронно с модернизацией хирургических методик лечения полипозного процесса началась активная разработка консервативной терапии полипов носа. Наиболее успешные попытки медикаментозного лечения полипозного риносинусита были связаны с использованием кортикостероидов. Первый опыт применения данных препаратов при носовых полипах был предпринят в 50-х годах XX века. Назначение гидрокортизона и бетаметазона в виде носовых капель, с одной стороны, способствовало развитию выраженного противовоспалительного эффекта, с другой стороны, приводило практически к 100% биодоступности препаратов и как следствие этого – угнетению гипоталамо-гипофизарно-надпочечниковой системы.

Первым препаратом с высокой местной активностью и минимальной общей биодоступ-

ностью стал дозированный интраназальный аэрозоль беклометазона дипропионат, который вошел в клиническую практику в начале 70-х годов, и уже в 1975 г., согласно публикациям Н. Мигинда, был успешно применен у пациентов при полипозном риносинусите.

Ряд научно-исследовательских работ в дальнейшем был направлен на создание более эффективных и безопасных топических кортикостероидов. В последующие годы были разработаны интраназальные кортикостероиды: флутиказона пропионат и мометазона фуроат и будесонид, которые успешно применяются при лечении полипозного риносинусита и в настоящее время. Данные препараты характеризуются низкой биодоступностью и высокой местной активностью, что позволяет их успешно применять у пациентов с полипозным риносинуситом в течение длительного времени.

Многолетние клинические наблюдения показали, что интраназальные кортикостероиды даже при коротком курсе применения, около 2–4 недель, способствуют сокращению размеров полипов, а интраназальные ингаляции данных препаратов в течение 12-ти и более недель значительно уменьшают симптомы полипозного риносинусита [6]. При этом не выявляется корреляции дозировки препарата с его эффектами и развитием побочных эффектов стероидной терапии минимально [18]. В соответствии с отечественными рекомендациями и протоколами EPOS 2007 и EPOS 2012, кортикостероидная терапия занимает одну из лидирующих позиций в лечении полипозного риносинусита. Интраназальные стероиды выступают в качестве базисной терапии при впервые выявленных носовых полипах, а также используются для лечения и профилактики рецидивов полипозного процесса в полости носа и околоносовых пазухах в виде длительных курсов после полипотомии. Системная кортикостероидная терапия назначается, согласно EPOS 2012, первым этапом только при III и IV стадиях полипозного процесса и в сочетании с интраназальными стероидами. Для предотвращения развития побочных реакций системные кортикостероиды применяются в минимальных дозах, обеспечивающих противовоспалительный эффект, в течение не более 14 дней в послеоперационном периоде с последующей длительной антибактериальной терапией и (или) в комбинации с топическими стероидами [6]. Применение комбинированных схем лечения с использованием топических и системных кортикостероидов на сегодняшний день показывает обнадеживающие результаты, однако требует дальнейшей стандартизации в отношении выбора препаратов и их длительности назначения, и контроля безопасности [19].

Согласно нашим наблюдениям, использование короткого 14-дневного курса системной кортикостероидной терапии метилпреднизолоном, начиная с 40 мг, с постепенным снижением дозировки до 4 мг, и одновременным длительным назначением топического кортикостероида мометазона фуроата показывает высокую терапевтическую эффективность и безопасность при лечении хронического полипозного риносинусита, при условии поэтапного контроля за колебаниями концентраций свободной и связанной форм кортизола. При полипозно-гнойной форме риносинусита данную схему кортикостероидной терапии необходимо сочетать с коротким курсом антибактериальных препаратов, в связи со снижением активности механизмов неспецифической резистентности и контаминацией на поверхности слизистой оболочки патогенных и условно-патогенных микроорганизмов [20]. Введение системных кортикостероидов в носовые раковины и непосредственно в ткань полипов нецелесообразно, поскольку наряду с известными системными эффектами создается угроза развития эмболии сосудов сетчатки и слепоты у пациентов [21]. Анализ ряда клинических исследований применения для лечения полипозного риносинусита различных препаратов, среди которых фуросемид, антагонисты лейкотриеновых рецепторов, топические (амфотерицин В) и системные (итраконазол) противогрибковые препараты показывает обнадеживающие результаты [6]. Однако их эффективность не имеет достаточной доказательной базы и, в соответствии с рекомендациями EPOS 2012, применение данных препаратов возможно только в отдельных случаях, поскольку развитие побочных эффектов на фоне проводимой терапии превалирует над лечебным действием препаратов. Что касается использования системной антибактериальной терапии, в частности макролидов (Сумамед), для лечения полипозного риносинусита, то данные препараты могут быть использованы в случае гнойно-полипозного характера воспалительного процесса у пациентов с впервые выявленным ПРС и в комплексе с пролонгированными курсами топических кортикостероидов [22]. В работах А. Г. Волкова и соавторов (2010 г.) подчеркивается необходимость использования для лечения назальных полипов иммуностимулирующей терапии в качестве дополнения к топическим кортикостероидам, что позволяет существенно купировать назальную симптоматику и создать продолжительную ремиссию. Подобный выбор обусловлен, прежде всего, иммунозависимым характером данного заболевания [23].

Применение моноклональных антител, реализующих свое действие за счет подавления работы отдельных элементов иммунной системы,

является одним из самых современных направлений при лечении полипозного риносинусита. В своих публикациях J. S. Schneider (2016 г.) сообщает о наиболее выраженном улучшении эндоскопических, клинических и рентгенологических изменений у пациентов с полипами носа после подкожных инъекций дупилумаба в течение 16 недель, по сравнению с интраназальным применением мометазона фуроата в группе контроля. Однако предлагаемая схема и сам препарат требуют более детального изучения в рамках клинических исследований и официально не зарегистрированы в России [24].

В очередных систематических обзорах «The Cochrane Collaboration» за 2011, 2012 и 2016 гг. выполнен детальный анализ эффективности и уровня доказательности работ, касающихся применения различных интраназальных кортикостероидов при полипозном риносинусите в виде длительной монотерапии, а также в сочетании с короткими курсами системных кортикостероидов. В представленных результатах клинических исследований продемонстрирована высокая эффективность терапии мометазона фуроатом в различных дозировках по отношению к купированию основных симптомов полипозного процесса и уменьшению полипов в размерах.

Подводя итог исторических и современных аспектов лечения полипозного риносинусита, следует отметить, что краеугольным камнем хирургического лечения данного заболевания является отсутствие непосредственного воздействия на этиопатогенетические механизмы развития полипозного процесса. Данный метод необходимо рассматривать как один из важных этапов многокомпонентной терапии хронического полипозного риносинусита, в том числе и у пациентов с сопутствующей патологией бронхолегочной системы. При этом кортикостероидные препараты, в частности, современные интраназальные кортикостероиды в настоящий момент являются золотым стандартом лечения полипозного риносинусита как согласно отечественным рекомендациям, так и зарубежным согласительным документам. На сегодняшний день высокая эффективность интраназальных кортикостероидов при лечении полипозного риносинусита доказана в ряде клинических исследований. Данная группа препаратов составляет основу базисной терапии впервые выявленного полипозного риносинусита, в том числе и при наличии сопутствующей патологии бронхолегочной системы или астматической триады, а также используется в качестве противорецидивной терапии после проведенного хирургического лечения.

Среди широкого перечня топических кортикостероидов, представленных на фармацевтическом рынке, препарат мометазона фуроат, обладает обширной доказательной базой в отношении лечения хронического полипозного риносинусита. Мометазона фуроат обладает противоаллергическим, противовоспалительным и антиконгестивным действием и применяется как в виде монотерапии, так и входит в состав комплексных схем лечения заболеваний полости носа и околоносовых пазух, среди которых аллергический ринит, острый и обострение хронического риносинусита и полипозный риносинусит. Безопасность при длительном применении мометазона фуроата неоднократно подтверждена в плацебо-контролируемых исследованиях, в отличие от беклометазона дипропионата и будесонида [25]. В исследованиях, проведенных E. Minshall и соавторами (1998 г.), показано отсутствие угнетения двигательной активности мерцательного эпителия слизистой оболочки полости носа при назначении курса лечения мометазона фуроатом [26, 27]. Работы, посвященные изучению безопасности данного интраназального кортикостероида демонстрируют отсутствие изменений уровня кортизола в сыворотке крови пациентов на фоне применения мометазона фуроата, что указывает на отсутствие влияния на функциональное состояние гипоталамо-гипофизарно-надпочечниковой системы [28]. Обнадеживающие результаты получены при интраназальном применении мометазона фуроата в течение 2 месяцев по 200 мкг 1 раз в день. Проведенная терапия у 26,1% пациентов позволила избежать оперативного лечения. В результате необходимость в реоперации возникла спустя 5 лет только в 14,5% случаев [29, 30].

У S. Albu и коллег (2010 г.) отмечено, что у пациентов с хроническим риносинуситом и полипозным процессом в полости носа и околоносовых пазухах при назначении за 4 недели до планируемой полисинусотомии курса мометазона фуроата наблюдается значительное сокращение инраоперационной кровопотери и как результат – уменьшение продолжительности оперативного вмешательства.

Следует отметить, что на современном фармацевтическом рынке перечень интраназальных кортикостероидов представлен достаточно широко. Среди выше указанной группы препаратов, особого внимания заслуживает новый препарат израильской компании TEVA Pharmaceutical Industries – назальный спрей Дезринит. Основным действующим веществом данного лекарственного средства является мометазона фуроат, зарекомендовавший себя как современный интраназальный кортикостериод с самой низкой биодоступностью, составляющей 0,1%, и развитием эффекта, регистрируемым уже через 12 ч от начала приема. Дезринит производится

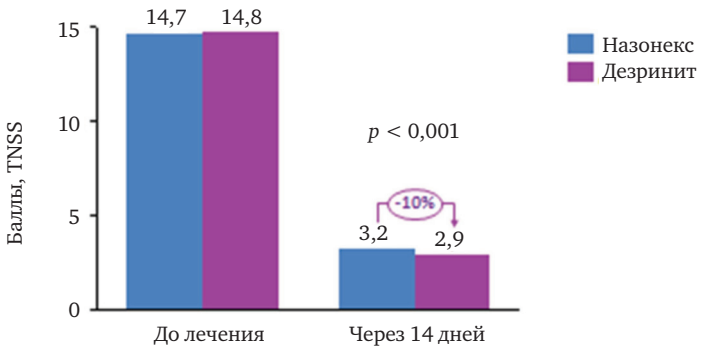


**Рис. 1.** Динамика выраженности назальных симптомов: ринорея, заложенность носа, зуд, чихание.

в Чешской Республике в соответствии с самыми современными фармацевтическими технологиями и стандартами. Препарат выпускается в виде назального дозированного спрея, 50 мкг/доза, 140 доз во флаконе, позволяющих не терять лечебные дозы при калибровке флакона и получать пациенту полноценный месячный курс терапии. Дезринит оснащен удобной насадкой, позволяющей равномерно распределять лекарственное средство на поверхности слизистой оболочки полости носа. Дезринит применяется не только при лечении полипозного риносинусита, но может быть использован в составе комплексной терапии острого синусита или обострения хронического синусита у взрослых и детей старше 12 лет, терапии острого риносинусита с легкими и умеренно выраженными симптомами без признаков тяжелой бактериальной инфекции у пациентов в возрасте 12 лет и более, а также для профилактики сезонного аллергического ринита среднетяжелого и тяжелого течения у взрослых и детей старше 12 лет и для лечения сезонного и круглогодичного аллергического ринита у взрослых и детей старше 2 лет. Таким образом, спрей Дезринит обладает всеми необходимыми свойствами, предъявляемыми к современным интраназальным кортикостероидам, применяемым при лечении и профилактике рецидивов хронического полипозного риносинусита.

Дезринит следует рассматривать в качестве достойного аналога оригинального препарата мометазона фуроата, который сочетает в себе высокую эффективность и экономическую доступность, даже при ограниченных финансовых возможностях пациентов. Дезринит сопоставим с эффективностью оригинального препарата ($p$ <0,001), при этом на 14-й день терапии отмечено на 10% более выраженное снижение симптоматики (рис. 1) [31].

Интраназальный кортикостероид Дезринит может быть использован как в виде монотерапии при впервые выявленных носовых полипах, так и успешно включен в комбинированные схемы лечения хронического полипозного риносинусита.

ЛИТЕРАТУРА

1. Пухлик С. М. Полипозный риносинусит: подходы к лечению // Ринологія. 2008. № 1. С. 48–51.
2. Рязанцев С. В., Артюшкина В. К., Начаров П. В., Лаптиева М. А. Современные аспекты системной кортикостероидной терапии у больных хроническим полипозным риносинуситом // Рос. оториноларингология. 2013. № 2. С. 114–121.
3. Ланцов А. А., Рязанцев С. В., Цецарский Б. М., Кошель В. И. Эпидемиология полипозных риносинуситов. СПб., 1999. 96 с.
4. Рязанцев С. В., Марьяновский А. А. Полипозные риносинуситы: этиология, патогенез, клиника и современные методы лечения: метод. рек. СПб.: Политехника, 2006. 36 с.
5. Meltzer E. O., Hamilos D. L., Hadley J. A. Rhinosinusitis Initiative. Rhinosinusitis: developing guidance for clinical trials // Jurn. Allergy Clin. Immunol. 2006. Vol. 118. P. S17–S61.
6. Fokkens W. J., Lund V. J., Mullol J., Bachert C., Alobid I., Baroody F. [at al.]. European position paper on rhinosinusitis and nasal polyps 2012. A summary for otorhinolaryngologists // Rhinology. 2012. Vol. 50, N 1. P. 1–12.
7. Larsen P. L., Tos M. Site of origin of nasal polyps. Transcranially removed naso-ethmoidal blocks as a screening method for nasal polyps in autopsy material // Rhinology. 1995. Dec. Vol. 33, N 4. P. 185–188.
8. Лопатин А. С. Полипозный риносинусит: вчера, сегодня, завтра // Эффективная фармакотерапия. Оториноларингология. 2011. С. 26–27.
9. Пухлик С. М. Полипозный риносинусит // Клиническая иммунология. Аллергология. Инфектология. 2010. № 3. С. 5–10.
10. Larsen K.,Tos M. The Estimated Incidence of Symptomatic Nasal Polyps // Acta Otolaryngol. 2002. Vol. 12, N 2. P. 179–182.
11. Vaidyanathan S., Barnes M., Williamson P., Hopkinson P., Donnan P. T., Lipworth B. Treatment of Chronic Rhinosinusitis With Nasal Polyposis With Oral Steroids Followed by Topical Steroids // Annals of Internal Medicine. 2011. Vol. 154, N 5. P. 293–304.

12. Lamblin C., Tillie-Leblond I., Darras G. [et al.]. Sequential evaluation of pulmonary function and bronchial hyperresponsiveness in patients with nasal polyps: a prospective study // Am Jurn. Respir Crit Care Med. 1997. Vol. 155. P. 99–103.
13. Цывкина А. А., Царев С. В. Полипозный риносинусит в рамках астматической триады // Вестн. оториноларингологии. 2011. N 1. С. 77–80.
14. Княжеская Н. П. Аспириновая бронхиальная астма и антагонисты лейкотриенов // РМЖ. 2000. Т. 8, № 12. С. 505–509.
15. Ahmed Bassiouni MBBCh,Peter-John Wormald MD. Role of frontal sinus surgery in nasal polyp recurrence // The Laryngoscope. 2013. Vol. 123, is. 1. P. 36–41.
16. Лопатин А. С. Медикаментозное лечение полипозного риносинусита // Consilium medicum. 2002. № 9. С. 461–468.
17. Никифорова Г. Н. Современные высокоэнергетические лазерные технологии при лечении больных с заболеваниями носа и уха (экспериментально-клиническое исследование): автореф. дис. … док. мед. наук. М., 2007. 28 с.
18. Natividad A. Intranasal Corticosteroids for the Medical Management of Nasal Polyps in Adults: a Meta-Analysis // Philippine Journ. of otolaryngology-headand neck Surgery. 2007. Vol. 22, N 2. P. 5–11.
19. Vaidyanathan S., Barnes M., Williamson P., Hopkinson P., Donnan P.T., Lipworth B. Treatment of chronic rhinosinusitis with nasal polyposis with oral steroids followed by topical steroids. A randomized trial // Ann Intern Med. 2011. Vol. 154. P. 293–302.
20. Будковая М. А. Комплексная оценка иммунологических и физиологических аспектов при лечении полипозного риносинусита. Российская оториноларингология. 2015. (S1). P. 34–41.
21. Рязанцев С. В. Современные взгляды на терапию полипозных риносинуситов // Пульмонология и аллергология. 2007. № 4. С. 22–26.
22. Goyal P., Peter H. Hwang. In-office surgical treatment of sinus disease: Office-based surgical procedures in rhinology // Operat Tech Otolaryngol. 2006. N 17. P. 58–65.
23. Волков А. Г., Трофименко С. Л., Рябцева О. А., Боджоков А. Р. К проблеме медикаментозного лечения хронического полипозного риносинусита. Вест. оторинол. 2010. № 4. С. 41–44.
24. Schneider J. S. Subcutaneous Dupilumab and Mometasone Furoate Nasal Spray for Chronic Rhinosinusitis With Polyps // JAMA Otolaryngol. Head Neck Surg. 2016. Jul 1. Vol. 142, N 7. P. 698–699.
25. Саватеева Д. М., Лопатин А. С., Кочетков П. А. Обонятельная функция у пациентов с полипозным риносинуситом до и после медикаментозного и хирургического лечения // Рос. ринология. 2011. № 2. С. 25.
26. Sastre J., Mosges R. Local and systemic safety of intranasal corticosteroids // Jurn. Investig. Allergol. Clin. Immunol. 2012. Vol. 22, N 1. P. 1–12.
27. Minshall E., Ghaffar O., Cameron L., O'Brien F., Quinn H., Rowe-Jones J. [et al.]. Assessment by nasal biopsy of long-term use of mometasone furoate aqueous spray (Nasonex) in the treatment of perennial rhinitis // Otolaryngol Head Neck Surg. 1998. Vol. 118. P. 648–654.
28. Крюков А. И., Кунельская Н. Л., Царапкин Г. Ю., Товмасян А. С., Панасов С. А. Интраназальные глюкокортикостероиды – препараты выбора при лечении воспалительной патологии полости носа и околоносовых пазух // РМЖ. Оториноларингология. 2016. № 21. С. 1403–1406.
29. Brannan M. D., Seiberling V., Cutler D. L. Lack of systemic activity with intranasal mometasone furoate // Ann Allergy Asthma Immunol. 1997. Vol. 97. P. 198.
30. Петрова Л. Г. Принципы лечения полипозного риносинусита с использованием интраназального стероидного препарата «Назонекс» // Медицинские новости. 2008. № 5. С. 57–59.
31. Ильина Н. И., Федоскова Т. Г., Астафьева Н. Г., Горячкина Л. А., Един А. С., Лопатин А. С., Уханова О. П., Ханова Ф. М., Ханферян Н. А. Терапевтическая совместимость препаратов дезринит и назонекс в решении вопросов контроля симптомов аллергического ринита. Результаты многоцентрового открытого рандомизированного сравнительного исследования в параллельных группах // Рос. аллергологический журнал. 2016. № 3. С. 65–74.

**Рязанцев** Сергей Валентинович – докт. мед. наук, профессор, заместитель директора по научно-координационной работе Санкт-Петербургского НИИ уха, горла и речи. Россия, 190013, Санкт-Петербург, ул. Бронницкая, д. 9, тел. +812-316-28-52, e-mail: professor.ryazantsev@mail.ru

REFERENCES

1. Pukhlik S. M. Polipoznyi rinosinusit: podkhody k lecheniyu [Polyposis rhinosinusitis: approaches to treatment]. *Rinologiya*. 2008; 1: 48–51 (in Russian).
2. Ryazantsev S. V., Artyushkina V. K., Nacharov P. V., Laptieva M. A. Sovremennye aspekty sistemnoi kortikostiroidnoi terapii u bol'nykh khronicheskim polipoznym rinosinusitom [Modern aspects of systemic corticosteroids in patients with chronic polyposis rhinosinusitis]. *Rossiiskaya otorinolaringologiya*. 2013; 2: 114–121 (in Russian).
3. Lantsov A. A., Ryazantsev S. V., Tsetsarskii B. M., Koshel' V. I. Epidemiologiya polipoznykh rinosinusitov [Epidemiology of polyposic rhinosinusitis]. SPb., 1999. 96 p. (in Russian).
4. Ryazantsev S. V., Mar'yanovskii A. A. Polipoznye rinosinusity: etiologiya, patogenez, klinika i sovremennye metody lecheniya: metod. rek. [Polyposic rhinosinusitis: etiology, pathogenesis, clinic and modern methods of treatment: guidelines]. SPb.: Politekhnika, 2006. 36 p. (in Russian).
5. Meltzer E. O., Hamilos D. L., Hadley J. A. Rhinosinusitis Initiative. Rhinosinusitis: developing guidance for clinical trials. *Jurn. Allergy Clin. Immunol*. 2006. 118: S17–S61.

6. Fokkens W. J., Lund V. J., Mullol J., Bachert C., Alobid I., Baroody F. [at al.] European position paper on rhinosinusitis and nasal polyps 2012. A summary for otorhinolaryngologists. *Rhinology*. 2012. 50(1): 1–12.
7. Larsen P. L., Tos M. Site of origin of nasal polyps. Transcranially removed naso-ethmoidal blocks as a screening method for nasal polyps in autopsy material. *Rhinology*. 1995. 33; 4: 185–188.
8. Lopatin A. S. Polipoznyi rinosinusit: vchera, segodnya, zavtra [Polyposis rhinosinusitis: yesterday, today, tomorrow]. *Effektivnaya farmakoterapiya. Otorinolaringologiya*. 2011: 26–27 (in Russian).
9. Pukhlik S. M. Polipoznyi rinosinusit [Polyposis rhinosinusitis]. *Klinicheskaya immunologiya. Allergologiya. Infektologiya*. 2010; 3: 5–10 (in Russian).
10. Larsen K.,Tos M. The Estimated Incidence of Symptomatic Nasal Polyps. *Acta Otolaryngol*. 2002; 12(2): 179–182.
11. Vaidyanathan S., Barnes M., Williamson P., Hopkinson P., Donnan P. T., Lipworth B. Treatment of Chronic Rhinosinusitis With Nasal Polyposis With Oral Steroids Followed by Topical Steroids. *Annals of Internal Medicine*. 2011; 154(5): 293–304.
12. Lamblin C., Tillie-Leblond I., Darras G. [et al.]. Sequential evaluation of pulmonary function and bronchial hyperresponsiveness in patients with nasal polyps: a prospective study. *Am Jurn. Respir Crit Care Med*. 1997; 155: 99–103.
13. Tsyvkina A. A., Tsarev S. V. Polipoznyi rinosinusit v ramkakh astmaticheskoi triady. *Vestnik otorinolaringologii*. 2011; 1: 77–80 (in Russian).
14. Knyazheskaya N. P. Aspirinovaya bronkhial'naya astma i antagonisty leikotrienov. *RMZh*. 2000; 8; 12: 505–509 (in Russian).
15. Ahmed Bassiouni MBBCh, Peter-John Wormald MD. Role of frontal sinus surgery in nasal polyp recurrence. *The Laryngoscope*. 2013; 123, Issue 1: 36–41.
16. Lopatin A. S. Medikamentoznoe lechenie polipoznogo rinosinusita. *Consilium medicum*. 2002; 9: 461–468 (in Russian).
17. Nikiforova G. N. Sovremennye vysokoenergeticheskie lazernye tekhnologii pri lechenii bol'nykh s zabolevaniyami nosa i ukha (eksperimental'no-klinicheskoe issledovanie): avtoref. dis. … dok. med. nauk [Modern high-energy laser technologies at treatment of patients with diseases of a nose and an ear (an experimental-clinical research): the author's abstract of the dissertation of the doctor of medical sciences]. M., 2007. 28 p. (in Russian)
18. Natividad A. Intranasal Corticosteroids for the Medical Management of Nasal Polyps in Adults: a Meta-Analysis. *Philippine Journal of otolaryngology-headand neck Surgery*. 2007; 22; 2: 5–11.
19. Vaidyanathan S., Barnes M., Williamson P., Hopkinson P., Donnan P.T., Lipworth B. Treatment of chronic rhinosinusitis with nasal polyposis with oral steroids followed by topical steroids. A randomized trial. *Ann Intern Med*. 2011; 154: 293–302.
20. Budkovaya M. A. Kompleksnaya otsenka immunologicheskikh i fiziologicheskikh aspektov pri lechenii polipoznogo rinosinusita [Complex evaluation of immunological and physiological aspects in the treatment of polypous rhinosinusitis]. *Rossiiskaya otorinolaringologiya.* 2015. (S1): 34–41 (in Russian).
21. Ryazantsev S. V. Sovremennye vzglyady na terapiyu polipoznykh rinosinusitov [Modern views on the therapy of polypous rhinosinusitis]. *Pul'monologiya i allergologiya*. 2007; 4: 22–26 (in Russian).
22. Goyal P., Peter H. Hwang. In-office surgical treatment of sinus disease: Office-based surgical procedures in rhinology. *Operat Tech Otolaryngol.* 2006; 17: 58–65.
23. Volkov A. G., Trofimenko S. L., Ryabtseva O. A., Bodzhokov A. R. K probleme medikamentoznogo lecheniya khronicheskogo polipoznogo rinosinusita [To the problem of drug treatment of chronic polyposis rhinosinusitis]. *Vestnik otorinolaringologii.* 2010; 4: 41–44 (in Russian).
24. Schneider J. S. Subcutaneous Dupilumab and Mometasone Furoate Nasal Spray for Chronic Rhinosinusitis With Polyps // *JAMA Otolaryngol. Head Neck Surg*. 2016. Jul 1; 142(7): 698–699.
25. Savateeva D. M. , Lopatin A. S., Kochetkov P. A. Obonyatel'naya funktsiya u patsientov s polipoznym rinosinusitom do i posle medikamentoznogo i khirurgicheskogo lecheniya [Olfactory function in patients with polyposis rhinosinusitis before and after drug and surgical treatment]. *Rossiiskaya rinologiya*. 2011; 2: 25 (in Russian).
26. Sastre J., Mosges R. Local and systemic safety of intranasal corticosteroids. *Jurn. Investig. Allergol. Clin. Immunol*. 2012; 22(1): 1–12.
27. Minshall E., Ghaffar O., Cameron L., O'Brien F, Quinn H, Rowe-Jones J. [et al.]. Assessment by nasal biopsy of long-term use of mometasone furoate aqueous spray (Nasonex) in the treatment of perennial rhinitis. *Otolaryngol Head Neck Surg*. 1998; 118: 648–654.
28. Kryukov A. I., Kunel'skaya N. L., Tsarapkin G. Yu., Tovmasyan A. S., Panasov S. A. Intranazal'nye glyukokortikosteroidy – preparaty vybora pri lechenii vospalitel'noi patologii polosti nosa i okolonosovykh pazukh. *RMZh. Otorinolaringologiya*. 2016; 21: 1403–1406 (in Russian).
29. Brannan M. D., Seiberling V., Cutler D. L. Lack of systemic activity with intranasal mometasone furoate. *Ann Allergy Asthma Immunol*. 1997; 97: 198.
30. Petrova L. G. Printsipy lecheniya polipoznogo rinosinusita s ispol'zovaniem intranazal'nogo steroidnogo preparata «Nazoneks» [Principles of treatment of polypous rhinosinusitis using intranasal steroid drug «Nazonex»]. *Meditsinskie novosti*. 2008; 5: 57–59 (in Russian).
31. Il'ina N. I., Fedoskova T. G., Astaf'eva N. G., Goryachkina L. A., Edin A. S., Lopatin A. S., Ukhanova O. P., Khanova F. M., Khanferyan N. A. Terapevticheskaya sovmestimost' preparatov dezrinit i nazoneks v reshenii voprosov kontrolya simptomov allergicheskogo rinita. Rezul'taty mnogotsentrovogo otkrytogo randomizirovannogo sravnitel'nogo issledovaniya v parallel'nykh gruppakh. *Rossiiskii allergologicheskii zhurnal*. 2016; 3: 65–74 (in Russian).


Sergei Valentinovich Ryazantsev – MD, Professor, Deputy Director for Scientific and Coordination Work with the Regions of Saint Petersburg Research Institute of Ear, Throat, Nose and Speech of the Ministry of Healthcare of Russia, Russia, 190013, Saint Petersburg, 9, Bronnitskaia str., tel. +7(812) 316-28-52, e-mail: professor.ryazantsev@mail.ru

Источник финансирования: статья публикуется при финансовой поддержке ООО «Тева».
115054, Россия, Москва, ул. Валовая, д. 35. Тел.: +7(495)664-22-34;
факс: +7(495)664-22-35 www.teva.ru DEZR-RU-00169-DOK

УДК 616.014:616.216.1-002(470.23-25):338.24 doi: 10.18692/1810-4800-2017-2-170-176

# ИМПОРТОЗАМЕЩАЮЩИЕ ФАРМАКОЛОГИЧЕСКИЕ ТЕХНОЛОГИИ В ОТОРИНОЛАРИНГОЛОГИИ

**Янов Ю. К., Рязанцев С. В., Будковая М. А.**

*ФГБУ «Санкт-Петербургский научно-исследовательский институт уха, горла, носа и речи» Минздрава России, 190013, Санкт-Петербург, Россия*
*(Директор – засл. врач РФ, академик РАН, проф. Ю. К. Янов)*

# IMPORT-SUBSTITUTING PHARMACOLOGICAL TECHNOLOGIES IN OTORHINOLARYNGOLOGY

**Yanov Yu. K., Ryazantsev S. V., Budkovaya M. A.**

*Federal State Budgetary Institution "Saint Petersburg Research Institute of Ear, Throat, Nose and Speech", Ministry of Health of the Russian Federation, Saint Petersburg, Russia*

В статье представлена фармацевтическая продукция Санкт-Петербургской компании «ВЕРТЕКС» в области оториноларингологии. Дана подробная характеристика лекарственных средств, выпускаемых компанией «ВЕРТЕКС», для лечения пациентов с заболеваниями ЛОРорганов и детально описан препарат Нозефрин® – первый российский спрей – аналог мометазона фуроата. Проведен анализ деятельности данной фармацевтической компании по отношению к ее участию в развитии и реализации импортозамещающих технологий в Российской Федерации в отрасли фармакологии.

**Ключевые слова:** мометазона фуроат, риносинусит, препараты, кортикостероиды, нозефрин.
**Библиография:** 20 источников.

The article presents pharmaceutical products of St. Petersburg company VERTEX in the field of otorhinolaryngology. The authors provide detailed description of the medical preparations, produced by VERTEX for treatment of patients with ENT diseases; special attention is paid to the preparation NOZEFRIN® – the first Russian spray – analogue of Mometasone furoate. The analysis of this pharmaceutical company operation discloses its participation in the development and implementation of import-substituting technologies in the Russian Federation in the field of pharmacology.

**Key words:** mometasone furoate, rhinosinusitis, preparations, corticosteroids, nozefrin.
**Bibliography:** 20 sources.

В последние годы одной из приоритетных задач стало импортозамещение. Если в пищевой промышленности и сельскохозяйственной отрасли наметились определенные успехи в данном направлении, то в области фармакологии об этом говорить еще рано. В 1990-е годы был нанесен тяжелейший удар по отечественной фармацевтической промышленности. Связано это было со множеством факторов – экономических, политических, социальных. Детальный анализ этой ситуации будет осуществлен будущими историками, экономистами, политиками. Мы же пока ограничимся констатацией факта – к 3-му тысячелетию подавляющее большинство фармакологической продукции на территории России было представлено зарубежными производителями.

После введения экономических санкций, ограничивающих возможности российской экономики, вопрос об импортозамещении встал необыкновенно остро, в том числе и в области фармакологии. Если допустить пока еще немыслимые санкции в отношении запрещения поставок медикаментов на территорию РФ, то это может нанести серьезный урон национальной безопасности нашей страны и здоровью нации. Следует признать, что пока мы не готовы противостоять этой ситуации. Радует, что на территории России стали появляться новые фармацевтические предприятия, оснащенные по самым современным стандартам западных технологий. Правда, чаще всего они являются филиалами крупных зарубежных фармацевтических компаний или, в лучшем случае, представляют собой совместное производство отечественных и зарубежных компаний. В любом случае, это начинание следует всячески приветствовать, так как такие высокотехнологичные фармацевтические производства являются не только образцом и своеобразным эталоном, но также и великолепной школой для наших отечественных фармпроизводителей.

Но наиболее отрадным фактом является появление в нашем отечестве настоящих российских фармацевтических заводов, производящих продукцию по современным технологиям. В ряде случаев некоторые такие производства могут представлять просто упаковочные цеха для той

же самой зарубежной продукции. Это, в своем роде, самообман. Мы говорим о настоящих российских производствах, осуществляющих полный цикл от разработки препаратов до их упаковки. В этой связи хочется привести в пример Санкт-Петербургскую фармацевтическую компанию «ВЕРТЕКС», выпускающую более 150 позиций лекарственных средств, более 80 из которых относятся к жизненно важным препаратам. Представим несколько интересных фактов о компании.

Компания зарегистрирована в 1999 году, первую лицензию на производство лекарств получила в 2003 году.

В 2015 году «ВЕРТЕКС» стала одной из первых фармкомпаний в России, получивших заключения Минпромторга РФ о соответствии своих площадок по производству лекарственных препаратов требованиям правил надлежащей производственной практики GMP (Good Manufacturing Practice).

Контроль качества проводится на всех этапах производственного цикла: от входного контроля качества сырья и материалов при поступлении на склад компании до контроля качества каждой серии готовой продукции. На протяжении всего производственного процесса осуществляется внутрипроизводственный контроль, который включает контроль полупродуктов и контроль выполнения требований правил надлежащей производственной практики.

В июле 2016 года «ВЕРТЕКС» получил сертификаты соответствия системы менеджмента качества требованиям национального стандарта ГОСТ ISO 9001–2011 в системе ГОСТ Р и требованиям международного стандарта ISO 9001:2008 в системах РР и IQNet.

«ВЕРТЕКС» – первый российский резидент особой экономической зоны «Санкт-Петербург», который построил завод площадью более 20 тысяч кв. м на участке «Новоорловская» и начал на нем производство лекарств. Официальное открытие площадки состоялось в августе 2015 года.

Объем производства площадки на начальном этапе – от 70 млн упаковок лекарств в год, проектная мощность – более 100 млн упаковок в год.

По результатам опроса исследовательского холдинга «Ромир», компания «ВЕРТЕКС» вошла в тройку лидеров среди российских производителей лекарственных препаратов, оказавших наибольшее влияние на фармацевтический рынок в 2016 году. Она стала единственной компанией из Санкт-Петербурга и заняла третье место.

В 2016 году «ВЕРТЕКС» впервые стал лауреатом XVI ежегодного Всероссийского открытого конкурса профессионалов фармацевтической отрасли «Платиновая унция», одержав победу в номинации «Вектор года», подноминации «Проект года. Бизнес-проект» за открытие российского фармзавода в Санкт-Петербурге.

«ВЕРТЕКС» – первая фармацевтическая компания, которая вошла в медицинский научно-образовательный кластер «Трансляционная медицина», его якорный центр – ФГБУ «Северо-Западный федеральный медицинский исследовательский центр им. В. А. Алмазова» Минздрава России.

Кроме того, в 2016 году компания стала лауреатом первой премии «Предприятие года» бизнес-издания «Деловой Петербург» в двух номинациях по Санкт-Петербургу: «Лучший работодатель» и «Модернизация»

Компания непрерывно развивается и следует своим амбициозным планам. Работа «ВЕРТЕКС» способствует реализации одной из главных задач «майских указов» президента РФ: к 2018 году достичь доли отечественных лекарств 90% в сегменте жизненно необходимых и важнейших лекарственных препаратов – ЖНВЛП. Соответствует основной цели Государственной программы Российской Федерации «Развитие фармацевтической и медицинской промышленности» на 2013–2020 годы: добиться показателя доли российских лекарств на фармрынке нашей страны 50% в денежном выражении к 2020 году.

В портфель компании входят широкие линейки препаратов для кардиологии, неврологии, психиатрии, аллергологии, дерматологии, гинекологии, современные антибактериальные лекарственные средства широкого спектра действия, нестероидные противовоспалительные препараты и др. «Вертекс» выходит на новый уровень и разрабатывает уникальные препараты, в том числе для применения в оториноларингологии.

Компания активно развивается и, кроме лекарств (70% ассортиментного портфеля), выпускает продукты известных косметических торговых марок – Alerana®, Ла-Кри® (серия противовоспалительных негормональных средств на основе натуральных компонентов для ухода за чувствительной кожей, склонной к сухости, покраснению, шелушению и раздражению), Асепта® (серия средств для ухода за полостью рта), Гинокомфорт® (серия средств для устранения вагинального дискомфорта и укрепления женского здоровья), Нормавен® (серия венотонизирующих средств, оказывающих выраженное противоотечное действие).

Хотелось бы рассказать коллегам о препаратах «ВЕРТЕКС», широко используемых в оториноларингологии (таблица). В основном это высококачественные дженерики лекарств известных производителей. В нашем институте уже достаточно хорошо знакомы с большинством из них: бренды Нозефрин® (спрей мометазона) и Эладон® (фенспирид), дженерики: азитромицин,

Таблица

**Перечень дженериков и брендов компании «ВЕРТЕКС» в области оториноларингологии**

| Наименование | Международное непатентованное название МНН | Наличие в перечне ЖНВЛП |
|---|---|---|
| Азитромицин капс. 250 мг № 6 | Азитромицин | да |
| Азитромицин таб. п/о 125 мг № 6 | Азитромицин | да |
| Азитромицин таб. п/о 500 мг № 3 | Азитромицин | да |
| Ацетилцистеин таб. шип. 200 мг № 24 | Ацетилцистеин | да |
| Ацетилцистеин таб. шип. 600 мг № 12 | Ацетилцистеин | да |
| Бетагистин таб. 16 мг № 30 | Бетагистин | да |
| Бетагистин таб. 24 мг № 20 | Бетагистин | да |
| Бетагистин таб. 24 мг № 60 | Бетагистин | да |
| Бетагистин таб. 8 мг № 30 | Бетагистин | да |
| ВАЛЦИКОН® таб. п/о 500 мг № 10 | Валацикловир | нет |
| ВАЛЦИКОН® таб. п/о 500 мг № 42 | Валацикловир | нет |
| Кларитромицин капс. 250 мг № 14 | Кларитромицин | да |
| Кларитромицин СР таб. п/о 500 мг № 14 | Кларитромицин | да |
| Кларитромицин СР таб. п/о 500 мг № 7 | Кларитромицин | да |
| Кларитромицин таб. п/пл. об. 500 мг № 14 | Кларитромицин | да |
| Левофлоксацин 250 мг таб. п/пл. об. № 10 | Левофлоксацин | да |
| Левофлоксацин 250 мг таб. п/пл. об. № 5 | Левофлоксацин | да |
| Левофлоксацин 500 мг таб. п/пл. об. № 10 | Левофлоксацин | да |
| Левофлоксацин 500 мг таб. п/пл. об. № 5 | Левофлоксацин | да |
| Лоратадин таб. 10 мг № 10 | Лоратадин | да |
| Лоратадин таб. 10 мг № 30 | Лоратадин | да |
| Моксифлоксацин таб. п/о 400 мг № 5 | Моксифлоксацин | да |
| Монтелукаст таб. жев. 5 мг № 28 | Монтелукаст | нет |
| Монтелукаст таб. п/пл. об. 10 мг № 30 | Монтелукаст | нет |
| НОЗЕФРИН® спрей 50 мкг/доза 120 доз фл. 18 г | Мометазон | да |
| Цетиризин 10 мг таб. п/пл. об. № 10 | Цетиризин | да |
| Цетиризин 10 мг таб. п/пл. об. № 20 | Цетиризин | да |
| Цетиризин 10 мг таб. п/пл. об. № 30 | Цетиризин | да |
| ЭЛАДОН® таб. п/о 80 мг № 30 | Фенспирид | да |
| ЭЛАДОН® таб. п/о 80 мг № 60 | Фенспирид | да |

ацетилцистеин, бетагистин, ацикловир, дезлоратадин, кларитромицин, левофлоксацин, лоратадин, моксифлоксацин, монтелукаст, цетиризин.

Как видите, перечень довольно большой, и практически все перечисленные препараты входят в перечень ЖНВЛП, утвержденный Распоряжением Правительства Российской Федерации. Это соответствует политике компании – производство востребованных, эффективных и доступных лекарственных средств.

Свое знакомство с продукцией Санкт-Петербургской фармацевтической компании «ВЕРТЕКС» мы начнем с препарата Нозефрин®, столь хорошо известного в нашей специальности мометазона фуроата. До недавнего времени этот препарат монопольно выпускался компанией – разработчиком MSD под названием Назонекс.

В 2016 г. произошло долгожданное событие в российской оториноларингологии. Был выпущен первый российский глюкокортикоид в форме назального спрея – Нозефрин®. В данный момент Нозефрин® – единственный российский спрей мометазона.

Мометазон является топическим кортикостероидным препаратом, обладающим высокой противовоспалительной активностью, обусловленной тропностью к эпителию слизистой оболочки полости носа и хорошей растворимостью

в назальном секрете, минимальным системным и местным побочным действием в связи с низкой биодоступностью даже при длительном назначении более 1,5 лет в терапевтических дозах. В последнее десятилетие оригинальный мометазона фуроат успешно применяется в оториноларингологии при лечении медикаментозного ринита, интермиттирующих и персистирующих аллергических ринитов, острых и хронических риносинуситов, полипозных риносинуситов, в том числе в качестве противорецидивной терапии после полипотомии носа [1–4].

Согласно многочисленным зарубежным публикациям и данным клинических исследований мометазона фуроат занимает лидирующую позицию среди всех имеющихся современных топических интраназальных глюкокортикостероидных препаратов как по эффективности, так и по профилю безопасности, в отличие от беклометазона дипропионата и будесонида [5]. Препарат оказывает противоаллергическое, противовоспалительное и антиконгестивное действия, применяется в виде монотерапии, входит в состав комплексных схем лечения заболеваний полости носа и околоносовых пазух.

Интраназальный кортикостероидный препарат Нозефрин® является достойной альтернативой оригинальному препарату, обладает высоким профилем эффективности и безопасности, разрешен в детской практике уже с 2-летнего возраста и, что немаловажно, доступен пациентам с различным уровнем достатка [6].

Заслуживают внимания группа антигистаминных препаратов АО «ВЕРТЕКС», успешно применяемых в оториноларинологии: дженерики лоратадин, дезлоратадин и цетиризин. Эти лекарственные средства предупреждают развитие и облегчают течение аллергических реакций, обладают противозудным и противоэкссудативным действиями. В соответствии с отечественными и международными рекомендациями они не только используются для купирования приступов аллергического ринита, но и являются неотъемлемой частью комплексной терапии острого наружного и среднего отитов, евстахиита, аденоидита, острого риносинусита, ларингита, фарингита. Цетиризин, лоратадин и дезлоратадин также успешно применяются в стартовой терапии при обострении хронических воспалительных заболеваний полости носа и околоносовых пазух, стойком отеке глотки и гортани и рецидивирующих экссудативных отитах [7, 8].

Среди препаратов с муколитическим действием российской компанией «ВЕРТЕКС» – дженерик ацетилцистеин. Одноименный оригинальный препарат уже более 40 лет применяется в пульмонологии, однако детальное изучение системы мукоцилиарного транспорта верхних дыхательных путей позволило существенно расширить область применения данного лекарственного средства. В настоящее время муколитические свойства ацетилцистеина, его высокая антиоксидантная и противовоспалительная активность используется в комплексных схемах лечения острых и хронических воспалительных заболеваний околоносовых пазух, гортани и среднего уха для разжижения вязкого патологического секрета и восстановления работы мукоцилиарного транспорта [9, 10].

Особое место среди фармакологической продукции компании занимает препарат Эладон®, действующим веществом которого является фенспирид. В последнее десятилетие накопился достаточный опыт по применению данного лекарственного средства при лечении воспалительных заболеваний гортани, глотки, уха и носа инфекционной и неинфекционной природы как в детской, так и во взрослой амбулаторной практике. Фенспирид за счет выраженного противовоспалительного эффекта и антиэкссудативного действия закрепил за собой одну из ведущих позиций в оториноларингологии. Рядом авторов сообщается о высокой эффективности фенспирида при наличии дисфункции слуховых труб, рецидивирующем экссудативном среднем отите и подчеркивается возможность использования препарата для предупреждения развития адгезивного процесса в среднем ухе, что особенно актуально для пациентов, ранее перенесших оперативные вмешательства на среднем ухе [11].

Еще одним важным препаратом «ВЕРТЕКС» является антагонист лейкотриеновых рецепторов – монтелукаст. Данная группа лекарственных средств в соответствии с международными рекомендациями и согласительными документами входит в состав стартовой терапии сезонного аллергического ринита, в том числе у пациентов с сопутствующей бронхиальной астмой, и также может быть использована при лечении полипозного риносинусита [4, 12, 13].

В Европе и Северной Америке антагонисты лейкотриеновых рецепторов представлены препаратом сингуляр, в Японии и других странах Азии из этой фармакологической группы активно применяется пранлукаст [14]. В связи с этим наличие на отечественном фармакологическом рынке препарата монтелукаст является решением важной проблемы обеспечения пациентов, страдающих различными формами аллергического ринита, аденоидита и полипозного риносинусита и нуждающихся в длительной терапии антилейкотриеновыми препаратами.

Арсенал антибактериальных препаратов производства «ВЕРТЕКС» включает наиболее востребованные в клинической практике аналоги макролидов: азитромицин и кларитромицин, и современные представители фторхинолонов:

левофлоксацин и моксифлоксацин. Назначение данных лекарственных средств показано при лечении острой и хронической патологии ЛОРорганов в качестве препаратов первой линии при аллергии на препараты пенициллинового ряда, в качестве второй линии антибактериальной терапии – при фармакодинамической неэффективности бета-лактамов, формировании резистентности к существующим препаратам, часто рецидивирующих воспалительных процессах или низкой приверженности пациентов терапии, в особенности при острых тонзиллофарингитах [15–17].

В случае гемофильной инфекции препараты левофлоксацин, фторхинолон III поколения и моксифлоксацин, фторхинолон IV поколения рассматриваются в качестве основных препаратов в целях иррадикации данного инфекционного агента. Следует также отметить, что моксифлоксацин по своей антибактериальной активности в отношении пневмококковой инфекции и различных атипичных возбудителей превосходит все предыдущие фторхинолоны, что позволяет рассматривать его на настоящий момент как препарат резерва [18, 19].

Оториноларингологи наряду с бактериальной инфекцией сталкиваются с вирусными заболеваниями. Заслуживает внимания противогерпетический препарат Валцикон®. Это российский аналог Валтрекса, валацикловир, обладающий активностью в отношении вирусов простого герпеса 1-го, 2-го типов, вируса ветряной оспы и опоясывающего герпеса, ЦМВ, вируса Эпштейна–Барр (ВЭБ) и вируса герпеса человека 6-го типа.

Компания «ВЕРТЕКС» также производит бетагистин. Это аналог лекарственного средства бетасерк производства фирмы Abbott. Бетагистин, как и оригинальный препарат, представлен в трех дозировках 8, 16 и 24 мг, что делает наиболее удобным назначение лекарственного средства при симптоматическом лечении вестибулярного головокружения различной степени выраженности, ушного шума, сенсоневральной тугоухости и болезни Меньера [20].

Таким образом, у российских врачей появляется целый арсенал качественных и доступных препаратов российского производства. В их числе новый препарат компании «ВЕРТЕКС» Нозефрин® – первый российский спрей мометазона. Выпуск российскими компаниями таких востребованных лекарственных препаратов способствует реализации государственной программы импортозамещения и обеспечивает лекарственную независимость российской медицины.

В настоящее время начинается новый этап в развитии отечественной фармакологии, направленный на повышение роли российских фармацевтических производителей в обеспечении населения необходимыми лекарственными средствами. Петербургская фармацевтическая компания «ВЕРТЕКС» – один из активных участников в формировании и внедрении импортозамещающих технологий в фармацевтической промышленности. Объективное доказательство ее результативной работы – производство широкого перечня лекарственных препаратов, успешно применяемых для лечения и профилактики различных заболеваний ЛОРорганов.

ЛИТЕРАТУРА

1. Емельянов А. В. Ингаляционные и интраназальные глюкокортикостероиды в лечении заболеваний органов дыхания: пособие для врачей. М., 2012. 30 с.
2. Chong L.Y., Head K., Hopkins C., Philpott C., Schilder A. G. M., Burton M. J. Intranasal steroids versus placebo or no intervention for chronic rhinosinusitis (Review). The Cochrane Collaboration. 2016. 107 p.
3. Kirtsreesakul V., Wongsritrang K., Ruttanaphol S. Does oral prednisolone increase the efficacy of subsequent nasal steroids in treating nasal polyposis?//American Journ. of Rhinology & Allergy. 2012. Vol. 26, N 6. P. 455–462.
4. Fokkens W. J., Bachert C., Alobid I., Gevaert P., Georgalas K., Mullol I. [et al.]. European Position Papper on Rhinosinusitis and Nasal Poliposis // Rhinology. 2012. Supplement 23. Martch. Vol. 50. P. 305.
5. Sastre J., Mosges R. Local and systemic safety of intranasal corticosteroids // Jurn. Investig. Allergol. Clin. Immunol. 2012. Vol. 22, N 1. P. 1–12.
6. Крюков А. И., Кунельская Н. Л., Царапкин Г. Ю., Товмасян А. С., Панасов С. А. Интраназальные глюкокортикостероиды – препараты выбора при лечении воспалительной патологии полости носа и околоносовых пазух // РМЖ. 2016. № 21. С. 1403–1406.
7. Ревякина В. А. Антигистаминные препараты в клинической практике // РМЖ. 2014. № 11. С. 854.
8. Крюков А. И., Кунельская Н. Л., Царапкин Г. Ю., Изотова Г. Н., Арзамазов С. З., Товмасян С. А. Применение антигистаминных препаратов II поколения // Мед. совет. 2015. № 15. С. 62–65.
9. Крюков А. И., Туровский А. Б., Изотова Г. Н., Талалайко Ю. В. Лечение острого синусита // РМЖ. 2012. № 9. С. 485.
10. Рязанцев С. В. Роль Флюдитека (карбоцистеина) в муколитической терапии верхних дыхательных путей и уха // Рос. оториноларингология. 2005. № 1. С. 117–119.
11. Визель А. А., Визель И. Ю., Пронина И. Ю. Противовоспалительный препарат фенспирид // Пульмонология. 2007. № 2. С. 80–88.
12. Yamamoto H., Yamada T., Sakashita M. [et al.]. Efficacy of prophylactic treatment with montelukast and montelukast plus add-on loratadine for seasonal allergic rhinitis // Allergy Asthma Proc. 2012. Vol. 33, N 2. P. 17–22.

13. Meltzer E. O. Role for cysteinyl leukotriene receptor antagonist therapy in asthma and their potential role in allergic rhinitis based on the concept of 'one linked airway disease // Ann Allergy Asthma Immunol. 2000. Vol. 84. P. 176–185.
14. Ненашева Н. М. Настоящее и будущее антагонистов лейкотриеновых рецепторов в терапии бронхиальной астмы и аллергических заболеваний // Клиническая эффективность. 2012. № 4. С. 10–17.
15. Чучалин А. Г., Синопальников А. И., Козлов Р. С. [и др.]. Внебольничная пневмония у взрослых: практические рекомендации по диагностике, лечению и профилактике // Клиническая микробиология и антимикробная химиотерапия. 2006. Т. 8, № 1. С. 54–86.
16. Международные рекомендации по терапии ЛОР-инфекций: что применимо в российской действительности // Эффективная фармакотерапия. 2016. № 20. С. 26–34.
17. Янов Ю. К., Накатис Я. А., Рязанцев С. В., Корнеенков А. А. Организация многоцентрового клинико-эпидемиологического исследования роли антибиотиков в оториноларингологии // Вестн. практического врача. 2012. № 1. С. 9–13.
18. Синопальников А., Страчунский Л. Новые рекомендации по ведению взрослых пациентов с внебольничной пневмонией // Клин. микробиология, антимикробная химиотерапия. 2001. № 3 (1). С. 54–68.
19. Boswell F., Andrews J., Wise R., Dalhoff A. Bactericidal properties of moxifloxacin and post-antibiotic effect // Jurn. Antimicrob Chemother. 1999. Vol. 43 (suppl B). P. 43–49.
20. Strupp M., Hupert D., Frenzel C.Long-term prophylactic treatment of attacks of vertigo in Menie`re's disease comparison of a high with a low dosage of betahistine in an open trial // Acta Oto-Laryngologica. 2008. Vol. 128. P. 520–524.

**Янов** Юрий Константинович – заслуженный врач РФ, докт. мед. наук, профессор, академик РАН, директор Санкт-Петербургского научно-исследовательского института уха, горла, носа и речи. Россия, 190013, Санкт-Петербург, ул. Бронницкая, д. 9; тел. (812) 316-22-56, e-mail: 3162256@mail.ru

**Рязанцев** Сергей Валентинович – докт. мед. наук, профессор, заместитель директора по научно-координационной работе с регионами научно-исследовательского института уха, горла, носа и речи. Россия, 190013, Санкт-Петербург, ул. Бронницкая, д. 9; тел. +812-316-28-52, e-mail: professor.ryazantsev@mail.ru

**Будковая** Марина Александровна – млад. науч. сотрудник отдела разработки и внедрения высокотехнологичных методов лечения научно-исследовательского института уха, горла, носа и речи. Россия, 190013, Санкт-Петербург, ул. Бронницкая, д. 9; тел. 8-921-863-81-25, e-mail: marina-laptijova@yandex.ru

References

1. Emel'yanov A.V. Ingalyatsionnye i intranazal'nye glyukokortikosteroidy v lechenii zabolevanii organov dykhaniya; Posobie dlya vrachei [Inhaled and intranasal glucocorticosteroids in the treatment of respiratory organs diseases. Manual for doctors]. M., 2012. 30 p. (in Russian).
2. Chong L.Y., Head K., Hopkins C., Philpott C., Schilder A.G.M., Burton M.J.Intranasal steroids versus placebo or no intervention for chronic rhinosinusitis (Review). *The Cochrane Collaboration*. 2016: 107.
3. Kirtsreesakul V., Wongsritrang K., Ruttanaphol S. Does oral prednisolone increase the efficacy of subsequent nasal steroids in treating nasal polyposis? *American Journal of Rhinology & Allergy*. 2012; 26(6): 455–462.
4. Fokkens W. J., Bachert C., Alobid I., Gevaert P., Georgalas K., Mullol I. [et al.] European Position Papper on Rhinosinusitis and Nasal Poliposis. *Rhinology*. 2012; Supplement 23. Martch; 50: 305.
5. Sastre J., Mosges R. Local and systemic safety of intranasal corticosteroids. *Jurn. Investig. Allergol. Clin. Immunol*. 2012; 22(1): 1–12.
6. Kryukov A. I., Kunel'skaya N. L., Tsarapkin G. Yu., Tovmasyan A. S., Panasov S. A. Intranazal'nye glyukokortikosteroidy – preparaty vybora pri lechenii vospalitel'noi patologii polosti nosa i okolonosovykh pazukh [Intranasal glucocorticosteroids – the preparations of choice in the treatment of inflammatory pathology of the nasal cavity and paranasal sinuses]. *RMZh*. 2016; 21: 1403–1406 (in Russian).
7. Revyakina V. A. Antigistaminnye preparaty v klinicheskoi praktike [Antihistamines in the clinical practice]. *RMZh*. 2014; 11: 854 (in Russian).
8. Kryukov A. I., Kunel'skaya N. L., Tsarapkin G. Yu., Izotova G. N., Arzamazov S. Z., Tovmasyan S. A. Primenenie antigistaminnykh preparatov II pokoleniya [The use of the 2nd generation antihistamines]. *Meditsinskii sovet.* 2015; 15: 62–65 (in Russian).
9. Kryukov A. I., Turovskii A. B., Izotova G. N., Talalaiko Yu. V. Lechenie ostrogo sinusita [The treatment of acute sinusitis]. *RMZh*. 2012; 9: 485 (in Russian).
10. Ryazantsev S. V. Rol' Flyuditeka (karbotsisteina) v mukoliticheskoi terapii verkhnikh dykhatel'nykh putei i ukha [The role of Fluditec (Carbocisteinum) in mucolytic therapy of the upper respiratory tract and ear]. *Rossiiskaya otorinolaringologiya*. 2005; 1: 117–119 (in Russian).
11. Vizel' A. A., Vizel' I. Yu., Pronina I. Yu. Protivovospalitel'nyi preparat fenspirid [Pronina I. Ju. Anti-inflammatory preparation Fenspiride]. *Pul'monologiya*. 2007; 2: 80–88 (in Russian).
12. Yamamoto H., Yamada T., Sakashita M. et al. (2012) Efficacy of prophylactic treatment with montelukast and montelukast plus add-on loratadine for seasonal allergic rhinitis. *Allergy Asthma Proc*.; 33(2): 17–22.
13. Meltzer E. O. Role for cysteinyl leukotriene receptor antagonist therapy in asthma and their potential role in allergic rhinitis based on the concept of 'one linked airway disease. *Ann Allergy Asthma Immunol*. 2000; 84: 176–185.
14. Nenasheva N. M. Nastoyashchee i budushchee antagonistov leikotrienovykh retseptorov v terapii bronkhial'noi astmy i allergicheskikh zabolevanii [The present and the future of leukotriene receptors antagonists in the therapy of bronchial asthma and allergic diseases]. *Klinicheskaya effektivnost'*. 2012; 4: 10–17 (in Russian).
15. Chuchalin A. G., Sinopal'nikov A. I., Kozlov R. S. et al. Vnebol'nichnaya pnevmoniya u vzroslykh: prakticheskie rekomendatsii po diagnostike, lecheniyu i profilaktike [Community-acquired pneumonia in adults: practical recommendations on diagnostics, treatment and prevention]. *Klinicheskaya mikrobiologiya i antimikrobnaya khimioterapiya*. 2006; 8(1): 54–86 (in Russian).

16. Mezhdunarodnye rekomendatsii po terapii LOR-infektsii: chto primenimo v rossiiskoi deistvitel'nosti [International recommendations on ENT-infections therapy applicable in Russian conditions]. *Effektivnaya farmakoterapiya*. 2016; 20: 26–34 (in Russian).
17. Yanov Yu. K., Nakatis Ya. A., Ryazantsev S. V., Korneenkov A. A. Organizatsiya mnogotsentrovogo kliniko-epidemiologicheskogo issledovaniya roli antibiotikov v otorinolaringologii [The arrangement of multicenter clinic-epidemiological study of the role of antibiotics in otorhinolaryngology]. *Vestnik prakticheskogo vracha*. 2012; 1: 9–13 (in Russian).
18. Sinopal'nikov A., Strachunskii L. Novye rekomendatsii po vedeniyu vzroslykh patsientov s vnebol'nichnoi pnevmoniei [The new recommendations on the management of adult patients with community-acquired pneumonia]. *Klinicheskaya mikrobiologiya, antimikrobnaya khimioterapiya*. 2001; 3(1): 54–6(in Russian).
19. Boswell F., Andrews J., Wise R., Dalhoff A. Bactericidal properties of moxifloxacin and post-antibiotic effect. *Jurn. Antimicrob Chemother*. 1999; 43 (Suppl B): 43–49.
20. Strupp M., Hupert D., Frenzel C.Long-term prophylactic treatment of attacks of vertigo in Menie`re's disease comparison of a high with a low dosage of betahistine in an open trial. *Acta Oto-Laryngologica*. 2008; 128: 520–524.

Yurii Konstantinovich Yanov – the Honored Doctor of the Russian Federation, MD, Professor, Academician of the Russian Academy of Sciences, Director of Saint Petersburg Research Institute of Ear, Throat, Nose and Speech. Russia, 190013, Saint Petersburg, 9, Bronnitskaia str., tel.: +7 (812) 316-22-56, e-mail: 3162256@mail.ru.

Sergei Valentinovich Ryazantsev – MD, Professor, Deputy Director for Scientific and Coordination Work with the Regions of Saint Petersburg Research Institute of Ear, Throat, Nose and Speech of the Ministry of Healthcare of Russia, Russia, 190013, Saint Petersburg, 9, Bronnitskaia str., tel.: +7(812) 316-28-52, e-mail: professor.ryazantsev@mail.ru

Marina Aleksandrovna Budkovaya – junior research associate, member of the Department of Development and Implementation of High Technology Treatment Methods of Saint Petersburg Research Institute of Ear, Throat, Nose and Speech of the Ministry of Healthcare of Russia, Russia, 190013, Saint Petersburg, 9, Bronnitskaia str.; tel.:. 8-921-863-81-25; e-mail: marina-laptijova@yandex.ru

# ГАДЖИМУРАДУ АБДУСАМАДОВИЧУ ГАДЖИМИРЗАЕВУ 80 ЛЕТ

Гаджимурад Абдусамадович Гаджимирзаев родился в марте 1937 года в Махачкале. После окончания средней школы Гаджимурад поступил в Дагестанский медицинский институт (ныне государственный университет) на лечебный факультет.

С 4-го курса занимался в кружке кафедры оториноларингологии под руководством доцента В. А. Никитина и опубликовал работу в материалах студенческого научного общества на тему «Особенности клиники острого мастоидита у детей».

По окончании института в 1961 году Г. А. Гаджимирзаев продолжил учебу в клинической ординатуре по оториноларингологии на той же кафедре ДМИ. После завершения двухгодичной учебы в ординатуре работал в ЛОР-отделении 2-й Городской клинической больницы г. Махачкалы. Через три года практической работы по свободному конкурсу поступил в очную аспирантуру в Ленинградский НИИ уха, горла, носа и речи, где выполнил кандидатскую диссертацию на тему: «Вопросы взаимосвязи некоторых заболеваний верхних дыхательных путей с хронической пневмонией у детей» (1966–1969). На основании клинико-иммунологических исследований в диссертационной работе обосновал положение о роли очагов хронической инфекции ЛОРорганов в формировании и рецидивировании хронической бронхолегочной патологии.

В 1970 году Г. А. Гаджимирзаев был избран на должность ассистента кафедры болезней уха, горла и носа Дагестанского медицинского института. Одновременно он работал деканом 4-го курса лечебного факультета, руководил научно-студенческим кружком при ЛОР-кафедре.

Для продолжения научных исследований по проблеме взаимосвязи острых и хронических заболеваний верхних и нижних дыхательных путей доцент Г. А. Гаджимирзаев на два года был командирован в Московский НИИ уха, горла и носа (1976–1979). Здесь он установил творческие связи с научными лабораториями 2-го Московского медицинского института, Московского НИИ педиатрии и детской хирургии МЗ РСФСР.

Защита докторской диссертации на тему «Клинико-патологическая взаимосвязь заболеваний верхних и нижних дыхательных путей у детей» состоялась в 1981 году на заседании Объединенного диссертационного совета (хирургического и терапевтического циклов) 1-го Московского медицинского института им. И. М. Сеченова. Автор на основании клинико-лабораторных исследований с воспроизведением острого тонзиллита и односторонним выключением носового дыхания у подопытных животных (кролики) впервые обосновал

теорию функционального единства дыхательного тракта не только в анатомо-физиологическом отношении, но и в клиническом. Патологический процесс в одном отделе респираторной системы оказывает неблагоприятное влияние на состояние в другом отделе. В условиях эксперимента было впервые продемонстрировано значение патологических процессов ВДП в нарушении дренажной (очистительной) функции бронхов.

Кафедра болезней уха, горла и носа с усовершенствованием врачей, возглавляемая профессором Г. А. Гаджимирзаевым, ведет большую учебно-воспитательную, методическую, научно-исследовательскую и, совместно с органами практического здравоохранения, лечебно-профилактическую работу. По линии учебно-методической работы кафедрой изданы: «Методические разработки к практическим занятиям по оториноларингологии на лечебном и педиатрическом факультетах» (1987); учебные пособия: «Ушной шум» (1995); «Программа профилактики аллергии, аллергических заболеваний и аллергозов верхних дыхательных путей в семьях с неблагоприятной наследственностью» (1996); «Варианты вазомоторного ринита, современные методы диагностики и тактика лечения» (1996); «Аллергические заболевания ЛОРорганов у детей» (2005); «Носовые кровотечения в практике оториноларингологов, терапевтов, педиатров, врачей общей практики и скорой помощи» (2014); «Новые технологии диагностики и лечения хронического тонзиллита» (2016).

Изданы 9 методических рекомендаций для врачей по различным аспектам клинической оториноларингологии. Методические рекомендации «Диагностика, специфическая иммунотерапия и профилактика атопических ринитов и риносинуситов» (1997) и учебное пособие «Аллергические заболевания ЛОРорганов у детей» (2005) рекомендованы для издания методическим объединением по медицинскому и фармацевтическому образованию вузов МЗ РФ.

Профессор Г. А. Гаджимирзаев является одним из соавторов методических рекомендаций «Цитологические методы в оценке реактивности детей при острой и хронической пневмонии» (1982) и пособия для врачей «Аллергический ринит у детей» (2002), выпущенных в Москве под эгидой МЗ РФ. Г. А. Гаджимирзаевым написана глава «Аллергические заболевания ЛОРорганов» в двухтомном руководстве для врачей «Детская оториноларингология» (2005).

Профессор Г. А. Гаджимирзаев издал 5 монографий: «Ринобронхопульмональный синдром» (1998); «Аллергический ринит у детей и взрослых» (2002); «Лечение и профилактика аллергического ринита» (2005); «Отогенные гнойно-септические осложнения в эру антибиотиков» (2009); «Аллергический ринит и бронхиальная астма. Клинико-патогенетическая взаимосвязь» (2015).

Все эти издания получили признание оториноларингологов России, о чем свидетельствуют положительные рецензии на страницах журналов: «Российский вестник перинатологии и педиатрии», № 3, 1999; «Новости оториноларингологии и логопатологии», № 3, 2002; «Вестник оториноларингологии», № 1, 2000; № 1, 2006; «Российская оториноларингология», № 3, 2015.

Под руководством профессора Г. А. Гаджимирзаева выполнены 6 диссертаций, в том числе и 1 докторская (проф. А. А. Гамзатова).

Кафедрой постоянно ведется исследовательская работа по разработке наиболее оптимальных вариантов лечения аллергозов верхних дыхательных путей и ассоциированных с ними заболеваний других органов и систем.

В частности, сотрудниками кафедры внесены весьма существенные коррективы по лечению аллергического ринита и хронического тонзиллита методом специфической иммунотерапии аллергенами неинфекционного и бактериального происхождения, антигистаминами последней генерации и топическими кортикостероидами, а также иммунофармпрепаратами.

Предложенная кафедрой классификация вазомоторого ринита помогает адекватному выбору того или иного базисного метода лечения.

Г. А. Гаджимирзаев является автором 436 опубликованных научных, научно-педагогических и учебно-методических работ. Ему присвоены высокие звания: «Заслуженный врач России» (2008), «Заслуженный деятель науки Республики Дагестан» (1993). Награжден Государственной наградой – медалью «За трудовое отличие». Он является членом редакционной коллегии журналов «Российская оториноларингология» и «Вестник Дагестанского медицинского университета» и членом редакционных советов журналов «Вестник оториноларингологии» и «Российская ринология», членом Исполкома Российского ринологического общества, председателем Правления Дагестанского отделения Российского ЛОР и ринологического обществ, лауреатом премии «Золотой рефлектор» (2006).

Под руководством и при личном участии профессора Г. А. Гаджимирзаева в здравоохранение Республики Дагестан внедрены: безмолотковый способ трепанации сосцевидного отростка; ультразвуковая хирургия в ЛОР-практике; хирургические методы реабилитации больных с рубцовыми сужениями гортани и шейного отдела трахеи; варианты резекции гортани при ее раковом поражении; специфическая диагностика и иммунотерапия аллергозов верхних дыхательных путей; постоянное дренирование околоносовых пазух; пункция решетчатых пазух модифицированной бировской иглой; органосохраняющие методы лечения хронических аденотонзиллитов; лазеротерапия в оториноларингологии.

В настоящее время в клинике выполняются современные слухоулучшающие операции на среднем ухе, функциональные эндоскопические и видеоэндоскопические операции в ринологической практике, вмешательства с использованием радиочастотной хирургии (докт. мед. наук Ю. А. Джамалудинов, доц. З. С. Асланов, канд. мед. наук Ш. И. Ибрагимов).

Профессору Г. А. Гаджимирзаеву свойственны большая ответственность во всех делах, глубокие знания, чувство нового, доброжелательность и скромность.

Свой юбилей Гаджимурад Абдусамадович встречает в полном здравии и непрерывном творческом поиске.

Желаем юбиляру доброго здоровья, счастья, а его детям и внукам здоровья и удачи в жизни.

*Национальная медицинская ассоциация оториноларингологов*

*Исполком Российского ринологического общества*

*Дагестанское отделение Российского общества ринологов*

*Коллектив кафедры ЛОР-болезней Дагестанского государственного медицинского университета*

*Редколлегия журнала «Российская оториноларингология»*

# РЕЗОЛЮЦИЯ
# от 11 марта 2017 года
# Заседание Экспертного совета
# с участием главных специалистов по оториноларингологии регионов РФ
# Возможности клинической гомеопатии в терапии острых воспалительных заболеваний верхних дыхательных путей (ВДП)

**Члены Экспертного совета**

**Дайхес Н. А.** (заслуженный врач РФ, член-корр. РАН, профессор, директор Федерального научно-клинического центра оториноларингологии ФМБА России, главный внештатный оториноларинголог Министерства здравоохранения РФ)

**Карнеева О. В.** (д. м. н., профессор, зам. директора по научной работе Федерального научно-клинического центра оториноларингологии ФМБА России)

**Рязанцев С. В.** (заслуженный врач РФ, д. м. н., профессор, зам. директора по научной работе СПб НИИ ЛОР, главный оториноларинголог Северо-Западного округа РФ)

**Абдулкеримов Х. Т.** (заслуженный врач РФ, д. м. н., профессор, зав. кафедрой оториноларингологии ГБОУ ВПО Уральский государственный медицинский университет)

**Гилифанов Е. А.** (к. м. н., врач высшей категории, доцент, зав. курсом ЛОР-болезней Тихоокеанского ГМУ)

**Егоров В. И.** (заслуженный врач РФ, д. м. н., профессор, руководитель клиники и кафедры оториноларингологии Московского областного научно-исследовательского клинического института им. М. Ф. Владимирского, президент Ассоциации заслуженных врачей России, главный оториноларинголог Московской области)

**Радциг Е. Ю.** (д. м. н., профессор, зав. учебной частью кафедры оториноларингологии педиатрического факультета РНИМУ им. Н. И. Пирогова)

**Завалий М. А.** (д. м. н., профессор, зав. кафедрой оториноларингологии Медицинской академии им. С. И. Георгиевского, структурное подразделение ФГАОУ ВО Крымского федерального университета им. В. И. Вернадского)

**Карпова Е. П.** (д. м. н., профессор, зав. кафедрой детской оториноларингологии РМАПО)

**Калинин М. А.** (д. м. н., зав. кафедрой оториноларингологии Северного ГМУ, главный оториноларинголог Архангельской области)

**Коркмазов М. Ю.** (д. м. н., профессор, зав. кафедрой оториноларингологии ГБОУ ВПО Южно-Уральского ГМУ)

**Кротов Ю. А.** (д. м. н., профессор, зав. кафедрой оториноларингологии Омской государственной медицинской академии)

**Ким И. А.** (д. м. н., профессор кафедры оториноларингологии РМАПО)

**Шахов А. В.** (д. м. н., профессор, зав. кафедрой ЛОР-болезней Нижегородской государственной медицинской академии, главный оториноларинголог Поволжского ФО)

**Никифорова Г. Н.** (д. м. н., профессор кафедры болезней уха, горла и носа Первого МГМУ им. И. М. Сеченова, зам. директора клиники по лечебной работе)

**Коноплев О. И.** (д. м. н., профессор, зам. директора по клинической работе ФГБУ Санкт-Петербургский научно-исследовательский институт уха, горла, носа и речи)

**Субботина М. В.** (к. м. н., зав. кафедрой оториноларингологии Иркутского государственного медицинского университета)

**Осипенко Е. В.** (к. м. н., доцент, руководитель научно-клинического отдела фониатрии ФГБУ Научно-клинического центра оториноларингологии ФМБА России)

**Талашова С. В.** (к. фарм. н., фармаколог)

11 марта 2017 года состоялось очередное заседание Совета Национальной медицинской ассоциации оториноларингологов России (НМАО) с приглашением экспертов в области фармакологии и фармакотерапии по теме: «Возможности клинической гомеопатии в терапии острых воспалительных заболеваний верхних дыхательных путей (ВДП)». Данная встреча была запланирована на заседании Экспертного совета (октябрь, 2016), которое было первым этапом обсуждения вопроса применения препаратов клинической гомеопатии в терапии острых воспалительных заболеваний ВДП.

Программа заседания включала следующие вопросы.

• Значение клинических рекомендаций в практике врача

• Возможности включения препаратов Оциллококцинум®, Стодаль®, Гомеовокс®, Коризалия® в клинические рекомендации Минздрава РФ по лечению острого риносинусита, острого тонзиллофарингита, острого ларингита

• Утверждение проекта методических рекомендаций «Возможности клинической гомеопатии в комплексной терапии острых воспалительных заболеваний ВДП».

В рамках заседания были заслушаны доклады:

• по вопросам совершенствования подходов к лечению ОРИ и профилактике осложнений в условиях растущей резистентности и полипрагмазии

• по опыту применения препаратов Оциллококцинум®, Стодаль®, Гомеовокс®, Коризалия® в практике оториноларинголога при лечении воспалительных заболеваний ВДП

• по вопросам повышения информированности врачей о возможностях клинической гомеопатии в терапии острых воспалительных заболеваний ВДП.

Вопрос совершенствования терапии острых воспалительных заболеваний верхних дыхательных путей (ВДП) является одним из актуальных разделов современной практической медицины. Во многом это связано с распространенностью и значением этих заболеваний в развитии различных осложнений, с высоким удельным весом острой респираторной инфекции в структуре временной утраты трудоспособности, а также с растущей полипрагмазией. Лечение данной патологии связано с назначением одному пациенту трех и более препаратов (в 70% случаев), что сопровождается риском нежелательных лекарственных взаимодействий и осложнений [1–3].

Одним из направлений в реализации этого подхода является использование гомеопатических препаратов, применение которых в медицинской практике в России регулируется приказом Министерства здравоохранения РФ от 29.11.95 г. №335 «Об использовании метода гомеопатии в практическом здравоохранении». Регистрация гомеопатических препаратов в РФ как лекарственных препаратов происходит в соответствии с Федеральным законом РФ №61-ФЗ «Об обращении лекарственных средств». Препараты внесены МЗ РФ в Государственный реестр лекарственных средств (ГРЛС).

Гомеопатия сегодня является официально утвержденной частью клинической медицины и активно развивается с учетом принципов доказательной медицины, что расширяет потенциал практического использования данного метода лечения.

В России для гомеопатических препаратов не существует облегченных процедур получения регистрационных удостоверений, что обязывает производителя предоставлять результаты доклинических и клинических исследований лекарственных средств, доказывающих их эффективность и безопасность.

Гомеопатические препараты изучаются по стандартам доказательной медицины. Соответствующие рандомизированные плацебоконтролируемые исследования представлены на сайте общества доказательной медицины Cochrane [4–6, 9].

На заседании Экспертного совета были представлены результаты клинических исследований, проведенных не только в России, но и за рубежом (Германия, Франция, Италия), подтверждающих высокую эффективность и безопасность таких препаратов, как Оциллококцинум®, прием которого способствует сокращению длительности и снижению риска осложнений острой респираторной инфекции [6–10, 17], Стодаль®, который, благодаря направленному действию природных компонентов, демонстрирует клиническую эффективность при лечении кашля у пациентов на фоне острых воспалительных заболеваний ВДП [10–11, 17], Коризалия®, применение которого способствует регрессу основных симптомов острого инфекционного ринита [12–14, 17], Гомеовокс®, эффективность которого отмечена при воспалительных заболеваниях гортани [15–17].

В дальнейшем данные препараты могут быть имплементированы в соответствующие клинические и методические рекомендации, протоколы и стандарты лечения.

**Принимая во внимание, что**

1) использование гомеопатических препаратов в медицинской практике является законодательно обоснованным, что подтверждено приказом Министерства здравоохранения РФ от 29.11.95 г. № 335 «Об использовании метода гомеопатии в практическом здравоохранении»;

2) Оциллококцинум®, Стодаль®, Гомеовокс®, Коризалия® зарегистрированы как ле-

карственные препараты в РФ в 1996 году, пройдя все этапы регистрационной экспертизы в соответствии с требованиями Министерства здравоохранения РФ;

3) препараты Оциллококцинум®, Стодаль®, Гомеовокс®, Коризалия® внесены в Государственный реестр лекарственных средств (ГРЛС) и имеют многолетний международный и российский опыт применения,

**участники Экспертного совета пришли к следующим выводам.**

1. Основываясь на многолетнем клиническом опыте применения как в России, так и за рубежом, предлагаем интегрировать препараты Оциллококцинум®, Стодаль®, Коризалия®, Гомеовокс® в клинические рекомендации МЗ РФ по лечению острого риносинусита, острого тонзиллофарингита, острого ларингита в составе комплексной терапии воспалительных заболеваний верхних дыхательных путей.

2. Утвердить проект методических рекомендаций «Возможности клинической гомеопатии в терапии острых воспалительных заболеваний верхних дыхательных путей» для широкой медицинской практики. Представить проект в рамках VI Петербургского международного форума оториноларингологов России 25–27 апреля 2017 года, а также на заседании профильной комиссии Национальной медицинской ассоциации оториноларингологов 26 апреля 2017 года.

3. Предложить включить гомеопатические препараты Оциллококцинум®, Стодаль®, Коризалия®, Гомеовокс® как официально зарегистрированные в РФ лекарственные средства в методические рекомендации «Возможности клинической гомеопатии в комплексной терапии острых воспалительных заболеваний верхних дыхательных путей» для широкой медицинской практики. При легких, среднетяжелых и неосложненных формах воспалительных заболеваний верхних дыхательных путей вышеуказанные препараты могут быть рекомендованы в качестве монотерапии, при тяжелых и осложненных формах – в комплексной терапии у детей и взрослых.

4. В целях повышения информированности врачей о доказанной эффективности соответствующих препаратов и методе клинической гомеопатии в терапии острых воспалительных заболеваний ВДП обсудить возможности включения модулей и необходимой информации в программы подготовки ординаторов, тематического усовершенствования врачей и т. п.

Приказ Министерства здравоохранения РФ от 29.11.95 г. № 335 «Об использовании метода гомеопатии в практическом здравоохранении». Федеральный закон РФ от 12.04.2010 г. № 61-ФЗ «Об обращении лекарственных средств».

1. Дворецкий Л. И. Лечение больных острыми респираторными заболеваниями: есть ли альтернатива полипрагмазии? // Consilium Medium. 2010. № 10 (10). С. 10–14.

2. Ключников С. О. Полипрагмазия: пути решения проблемы // Детские инфекции. 2014. № 4. С. 36–41.

3. Таточенко В. К. Рациональная терапия ОРЗ // Лечащий врач. 2011. № 8.

4. Mathie R. T., Frye J., Fisher P. Homeopathic Oscillococcinum® for preventing and treating influenza and influenza-like illness. Cochrane Database Syst Rev. 2015 Jan 28; 1: CD001957.

5. Vickers A., Smith C. Homoeopathic Oscillococcinum for preventing and treating influenza and influenza-like syndromes // Cochrane Database Syst Rev. 2000. N 2. CD001957.

6. Marrari L. A., Terzan L., Chaufferin G. Oscillococcinum for influenza treatment // Ann Ist Super Sanita. 2012. Vol. 48, N 1. P. 105–109.

7. Геппе Н. А., Крылова Н. А., Тюрина Е. Н., Яблокова Е. А. Направление совершенствования терапии ОРВИ у детей // Доктор.Ру. 2016. № 6 (123). С. 47–51.

8. Самсыгина Г. А., Казюкова Т. В., Дудина Т. А. [и соавт.]. Новые технологии в профилактике острых респираторных инфекций и гриппа у детей младшего возраста // Педиатрия им. Г. Н. Сперанского. 2008. № 87 (5).

9. Papp R., Schuback G., Beck E. Oscillococcinum in patients with influenza-like syndromes.British Homeopathic J. 1998. Vol. 87. P. 69–76.

10. Zanasi A., Cazzato S., Mazzolini M., Ierna C.M.S., Mastroroberto M., Nardi E., Morselli-Labate A.M. Does additional antimicrobial treatment have a better effect on URTI cough resolution than homeopathic symptomatic therapy alone? A real-life preliminary observational study in a pediatric population // Multidiscipl Resp Med. 2015. Aug 7. N 10 (1).

11. Зайцева О. В., Локшина Э. Э. Опыт применения натуропатических препаратов в терапии ОРИ у детей // Педиатрия. 2016.

12. Карпова Е. П. [и соавт.]. Острый и обострение хронического аденоидита у детей // Педиатрия. 2008. № 2.

13. Карпова Е. П. [и соавт.]. Особенности терапии и аллергического ринита у детей // Вестн. оториноларингологии. 2009. № 2.

14. Радциг Е. Ю., Гаращенко Т. И., Богомильский М. Р. О возможности монотерапии ринита различной этиологии // Вестн. оториноларингологии. 2008. № 1.

15. Богомильский М. Р., Радциг Е. Ю. Ларингит у детей: особенности течения и лечения // Вестн. оториноларингологии. 2009. № 1.

16. Радциг Е. Ю., Богомильский М. Р. Нарушения голоса у детей и подростков: причины и способы коррекции: метод. рек. М., 2015.

17. Богомильский М. Р., Радциг Е. Ю., Селькова Е. П. Болезни уха, горла, носа при ОРЗ у детей. М.: ГЭОТАР-медиа, 2016. 128 с.

# КРАТКИЕ РЕКОМЕНДАЦИИ ДЛЯ АВТОРОВ ПО ПОДГОТОВКЕ И ОФОРМЛЕНИЮ НАУЧНЫХ СТАТЕЙ В ЖУРНАЛАХ, ИНДЕКСИРУЕМЫХ В МЕЖДУНАРОДНЫХ НАУКОМЕТРИЧЕСКИХ БАЗАХ ДАННЫХ

## 1. ПУБЛИКАЦИЯ СТАТЬИ В МЕЖДУНАРОДНОМ ИЗДАНИИ. ШАГ ЗА ШАГОМ

Уже на первых этапах научной работы необходимо задуматься над тем каким способом и в каком журнале вы планируете опубликовать результаты исследований. Публикационный процесс состоит из следующих шагов:

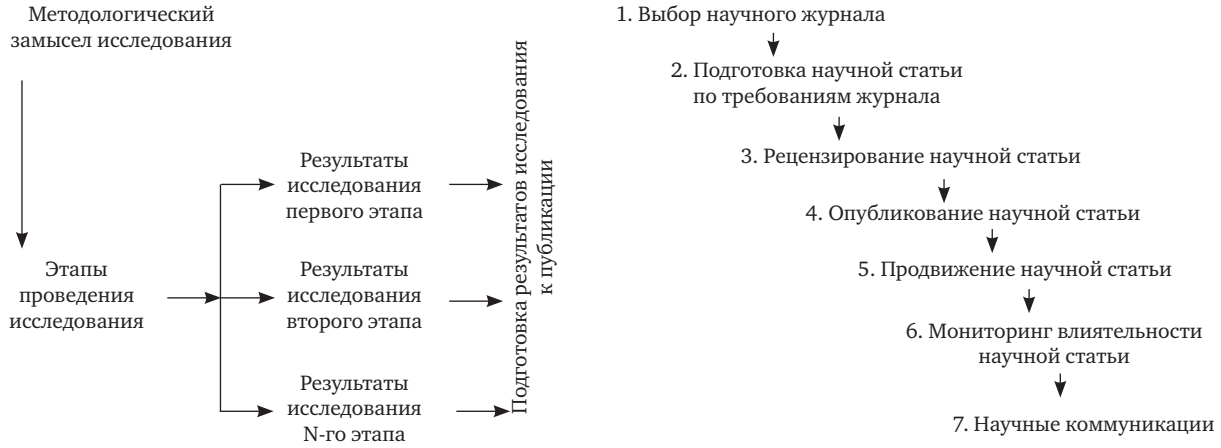


Стадия подготовки результатов исследования к публикации тесно связана с документированием научных результатов на каждом этапе. Автору публикации важно иметь четкое представление о способах представления полученных результатов (раздел 2).

Выбор научного журнала начинается на этапе документирования полученных результатов и основан на сопоставлении тематики исследования с тематическими направлениями журналов, сопоставлении качественных характеристик статьи с характеристиками научного издания, оценки временных параметров журнала (раздел 3).

Очень важно представить научному сообществу результаты качественного научного исследования в авторитетном зарубежном или российском журнале, индексируемом в международных наукометрических базах данных или «глобальных индексах цитирования», в таких как Web of Science, Scopus и других.

**Подготовка научной статьи под требования журнала**

Среди основных требований научных журналов можно выделить знание языка, на котором издается журнал, соответствие стиля и качества рукописи (разделы 4, 5, 6), а также информативность, емкость и краткость представленных материалов.

При подготовке научной статьи немаловажным является понимание этических принципов и норм публикационного процесса, пренебрежение к которым может негативно отразиться на вашей публикационной карьере.

**Рецензирование научной статьи**

Рецензенты помогают определить достоверность, научную значимость и оригинальность статьи, ее соответствие тематическим направлениям журнала, этическим принципам и нормам научно-публикационного процесса (раздел 7). По итогам рецензирования автору может быть предложено доработать рукопись или продолжить работу над результатами исследования. По рекомендации рецензентов редколлегии научных журналов решают принимать рукопись с правками или отклонить ее.

**Опубликование научной статьи**

Перед опубликованием научной статьи автор должен заключить договор о передаче прав на опубликование (раздел 8). На этом этапе его ждет корректура и техническая доработка статьи, которая может осуществляться без участия автора или с его участием.

**Продвижение научной статьи**

Продвижение результатов исследования должно начинаться не после того, как рукопись закончена и опубликована в научном журнале, а когда вы приступили к ее документированию (раздел 9). Продвижение статьи необходимо также продолжить после ее опубликования с целью отслеживания реакции читателей и получения в дальнейшем еще более высоких научных результатов.

**Мониторинг влиятельности научной статьи**

Научная публикация в современном мире научных коммуникаций не имеет ценности, если ее никто не прочитал, не использовал и не процитировал. Измерение воздействия вашей статьи на профессиональное сообщество после ее публикации позволит отслеживать и анализировать сетевую активность вокруг темы вашего исследования: количество и качество цитат (занятие позиции в верхних процентелях сопоставимых статей международных индексов цитирования), индекс Хирша и др.

**Научные коммуникации**

Итогом работы над статьей станет не только вклад ее результатов в развитие науки, но и поиск единомышленников, обмен данными между ними, а также развитие ваших научных компетенций.

## 2. ОБЩЕПРИНЯТЫЕ ТРЕБОВАНИЯ К СТРУКТУРЕ НАУЧНОЙ СТАТЬИ

**Заголовок (Title)**

10–12 слов

Содержит основные ключевые слова, нельзя использовать аббревиатуру и формулы.

**Сведения об авторах (Information about authors)**

– Содержат ФИО и аффилиации авторов;

– Очередность упоминания авторов зависит от их вклада в выполненную работу;

– В аффилиации указывается организация, город, страна;

– Название организация (русс./англ.) должно совпадать с названием в Уставе;

– При транскрипции ФИО автор должен придерживаться единообразного их написания во всех статьях.

**Аннотация (Abstract)**

– 150–250 слов;

– Включает актуальность темы исследования, постановку проблемы, цели исследования, методы исследования, результаты и ключевые выводы.

**Ключевые слова**

– 8–10 слов и словосочетаний;

– Отражают специфику темы, объект и результаты исследования.

**Основные положения (Highlights)**

– Содержит 3–5 пунктов маркированного списка, кратко отражающие ключевые результаты исследования.

**ТЕКСТ СТАТЬИ**

**Введение (Introduction)**

Включает: актуальность темы исследования, обзор литературы по теме исследования, постановку проблемы исследования, формулирование цели и задач исследования.

**Методы (Materials and Metods)**

– Детально описывают методы и схему экспериментов/наблюдений, позволяющие воспроизвести их результаты, пользуясь только текстом статьи;

– Описывают материалы, приборы, оборудование и другие условия проведения экспериментов/наблюдений.

**Результаты (Results)**

Представляют фактические результаты исследования (текст, таблицы, графики, диаграммы, уравнения, фотографии, рисунки).

**Обсуждение (Discussion)**

Содержит интерпретацию полученных результатов исследования, включая:

– соответствие полученных результатов гипотезе исследования;

– ограничения исследования и обобщения его результатов;

– предложения по практическому применению;

– предложения по направлению будущих исследований.

**Заключение (Conclusion)**

Содержит краткие итоги разделов статьи без повторения формулировок, приведенных в них.

**Благодарности (Acknowledgments)**

Автор выражает:

– признательность коллегам за помощь;

– благодарность за финансовую поддержку исследования.

**Список источников (References)**

Включает только источники, использованные при подготовке статьи, оформленные в соответствии со стандартом, принятом в издательстве.

## 3. ВЫБОР НАУЧНОГО ЖУРНАЛА

| | | |
|---|---|---|
| 1 | Поиск журнала по тематическому направлению | по тематическим запросам, составленным по ключевым словам;<br>по перечням журналов, индексируемых в международных базах данных (Web of Science/ Scopus);<br>с помощью специальных инструментов поиска и анализа журналов (Scimagojr.com, Journal Finder, Journal Metrics, Springer Journal Selector, Edanz Journal Selector и др.);<br>по метаданным статей или по предметным рубрикам платформ крупнейших издательств http://scienecdirectcom. http:/limk.springer.com, http://www.nature.com/search/advanced и т. д.) |
| 2 | Выбор издательства | Elsevier, Springer, Nature, Wiley, Taylor&Francis, Oxford University Press (OUP), Sage, Emerald, Cambridge University Press (CUP) и др. |
| 3 | Оценка политики журнала | многие издательства и журналы размешают информацию о своей политике открытого доступа к публикации на сайте журнала и сайте SHERPA/Romeo http://www.sherpa.ac.uk/romeo/index.php). |
| 4 | Оценка параметров журнала | ***Квартиль*** — это категория научных журналов, отражающая уровень цитируемости, то есть востребованности журнала научным сообществом. Каждый журнал попадает в один из четырех квартилей: от QI (самого высокого) до Q4 (самого низкого). Наиболее авторитетные журналы принадлежат, как правило, к первым двум квартилям – Q1 и Q2. |
| | | ***Impact factor (IF)*** — импакт-фактор характеризует среднее число ссылок, сделанных в отчетном году на статьи журнала, опубликованные в течение двух (пяти) предыдущих лет. Импакт-фактор определяется только для журналов, индексируемых в Web of Science, не рассчитывается для гуманитарных и социальных наук. |
| | | ***CiteScore*** – характеризует среднее число ссылок, сделанных в отчетном году на статьи журнала, опубликованные в течение трех предыдущих лет. Определяется только для журналов, индексируемых в Scopus. |
| | | ***SCIMago Journal Rank*** (индикатор SJR) – это мера научного влияния журнала, основанная на алгоритме PageRank и учитывающая, как количество цитат, полученных журналом, так и авторитетность журнала, в которых используются эти цитаты. Определяется только для журналов, индексируемых в Scopus. |
| 5 | Анализ данных о журнале | – скорость приема рукописи;<br>– срок публикации. |

## ПРИЗНАКИ НЕДОБРОСОВЕСТНЫХ ИЗДАНИЙ

– Журнал просит автора самостоятельно подготовить или получить от коллег рецензии на свой текст.

– Редакция предлагает агентские услуги, например, по подготовке платных рецензий (сюда не относятся легальные услуги, такие как перевод, редактирование или техническая подготовка рукописи).

– Журнал рассылает спам с предложением опубликоваться в кратчайшие сроки (2–3 дня, неделю и т. п.).

– Журнал указывает о себе недостоверную информацию (например, о включении в базы данных Scopus и Web of Science), приводит ложные индексы цитирования, несуществующие или несущественные показатели, не указывает ISSN.

– Журнал предлагает повысить научный уровень статьи силами редакции («публикация под ключ»).

– Журнал скрывает имена и фамилии своих сотрудников, экспертов, членов редколлегии.

– Журнал предлагает услуги по манипуляции с цитированием, увеличение наукометрических показателей, включая избыточное самоцитирование; занимается продажей соавторства.

– Критически высокий объем текстов в номере (от 40 и более статей), критически низкий объем статьи – около 3–4 страниц.

## 4. ТРЕБОВАНИЯ ЖУРНАЛОВ КРУПНЫХ ИЗДАТЕЛЬСТВ

| | Гуманитарные науки | Естественные науки | Социальные науки | Технические науки | Медицинские науки | Сельскохозяйственные науки |
|---|---|---|---|---|---|---|
| Аннотация | 100–250 слов | 150–200 слов | 150 слов | 150–250 слов | 150–250 слов | 150–250 слов |
| Ключевые слова | Не более 10 слов | 6–10 слов | 6–12 слов | 10–12 слов | 6–8 слов | Не более 10 слов |
| Количество рисунков и таблиц | Ограничений по количеству рисунков и таблиц нет, за исключением некоторых издательств, например, Elsevier – не более 8 рисунков и таблиц | | | | | |
| Благодарности | Раздел включен в требования всеми издательствами; Информация размещается либо на титульном листе, либо после статьи. | | | | | |
| Список литературы | Гарвардский стиль, ограничений по количеству ссылок нет | Не более 50–70 ссылок | Гарвардский стиль, ограничений по количеству ссылок нет | Гарвардский или Ванкуверский стиль, не более 50 ссылок | Гарвардский стиль, не более 100 ссылок | Гарвардский стиль, не более 50 ссылок |
| | Список литературы должен включать только те работы, которые упоминаются в тексте и которые были опубликованы или приняты к публикации. Источники указываются в конце статьи в алфавитном порядке либо в порядке упоминания в тексте статьи. | | | | | |
| Типичные требования по типу публикации | Оригинальная научная статья (Full Article) – развернутый формат представления результатов логически завершенного научного исследования; 8–10 стр. (18–20 страниц машинописного текста через 1,5 интервала), 5–8 рисунков, 25–40 ссылок. | | | | | |
| | Краткое сообщение (Short Communications Article) – краткий формат представления отдельных результатов логически завершенного научного исследования; не более 2500 слов, не более 2-х рисунков или таблиц, минимум 8 ссылок. | | | | | |
| | Обзорная статья (Review paper/perspectrves) – критическое обобщение какой-то исследовательской темы; от 10 и более страниц, от 5 и более рисунков, от 80 ссылок. | | | | | |

## 5. ЦИТИРОВАНИЕ И СОСТАВЛЕНИЕ СПИСКА ЛИТЕРАТУРЫ

«Списки литературы – сырье для анализа цитирования» («Reference lists are the raw material for carrying out citation analyses»), – так сказал когда-то Юджин Гарфилд, создатель Института научной информации США и платформы Web of Science.

**Списки литературы позволяют:**

признавать и использовать идеи других авторов, избежав обвинений в плагиате; быстро найти источники материалов, на которые ссылается автор, для ознакомления с ними, и чтобы убедиться в достоверности данных из этих источников;

демонстрировать масштаб и глубину исследования (цитирование своих предыдущих публикаций).

**Основные виды цитирования:**

Прямое цитирование – дословное воспроизведение отрывка из чужого текста, приводится в кавычках.

Парафраз/Пересказ – краткое изложение объемной теоретической концепции или обобщенная информация при ссылке на несколько авторов или источников информации.

Резюмирование – интеграция чужих материалов и источников в научную работу.

Цитирование по вторичным источникам – применяется в случае, если первоисточник утерян или недоступен; написан на сложном для перевода языке; текст цитаты известен по записи слов их автора в воспоминаниях других лиц.

Неформальное цитирование и скрытое цитирование – использование идей без прямой ссылки на ее автора, но с возможностью идентификации первоисточника через цепочку цитирований; чаще всего используется в тех случаях, когда модифицированные идеи лучше, чем оригинальные.

Самоцитирование – цитирование собственных работ.

Взаимное цитирование – ссылка на работы своих коллег.

## 6. МЕЖДУНАРОДНЫЕ СТИЛИ ОФОРМЛЕНИЯ ССЫЛОК

| Область науки | Стиль цитирования |
|---|---|
| Биомедицина | Vancouver Style* |
| Биология, сельское хозяйство | Council of Biology Editors (CBE) Style* |
| Геология | GSA (Geological Society of America) Style |
| Гуманитарные науки, междисциплинарные исследования | MLA (Modem Language Association)* |
| Гуманитарные науки, Искусство | MHRA (Modem Humanities Research Association) |
| Гуманитарные науки<br>Социальные науки | Harvard Citation Style (Harvard Referencing)* |
| Гуманитарные, естественные, социальные, исторические науки | Chicago (Turabian) Style (CMOS)* |
| Математика | AMS (American Mathematical Society) Style |
| Машиностроение | ASME (American Society of Mechanical Engineers) Style |
| Медицина | AMA (American Medical Association) Style |
| Медицина | NLM (National Library of Medicine) Style* |
| Социальные науки, Психология | APA (American Psychological Association) Style* |
| Политические науки | APSA (American Political Science Association) Style |
| Сельскохозяйственные науки, Биоинженерия | ASABE (American Society of Agricultural and Biological Engineers) Style |
| Социологические науки | ASA (American Sociological Association) Style |
| Управление персоналом, финансы и бухгалтерия | AMA (American Management Association) Style |
| Физика | ATP (American Institute of Physics) Style |
| Химия, Физика | ACS (American Chemical Society) Style |
| Электроника и информатика | IEEE (Institute of Electrical and Electronics Engineers, Inc) Style |
| Юриспруденция | ALWD (Association of Legal Writing Directors) Style |

Для оформления библиографического списка в российских изданиях, в основном, используются государственные стандарты на библиографическое описание (ГОСТ 7.1–2003; ГОСТ Р 7.0.5–2008; ГОСТ 7.82–2001). Однако многие российские журналы переходят на международные стандарты, и это не является нарушением, так как ГОСТы носят рекомендательный характер.

## 7. РЕЦЕНЗИРОВАНИЕ НАУЧНОЙ СТАТЬИ

***Тип рецензирования*** говорит об уровне журнала. Наиболее распространенные типы рецензирования в авторитетных журналах:

– двойное слепое (анонимное) рецензирование (double-blind peer-review) – рецензент и авторы не знают фамилии друг друга;

– одностороннее слепое (анонимное) рецензирование, иногда пишут только «слепое» (single-blind peer-review, или blind) – рецензент знает фамилии авторов, авторы не знают фамилию рецензента;

– открытое рецензирование – фамилии рецензента и авторов известны обеим сторонам.

## 8. ПЕРЕДАЧА ПРАВ НА ВОСПРОИЗВЕДЕНИЕ[1], ДОВЕДЕНИЕ ДО ВСЕОБЩЕГО СВЕДЕНИЯ[2] И ПЕРЕРАБОТКУ[3]

Автору статьи принадлежат следующие права: исключительное право на статью; право авторства; право автора на имя; право на неприкосновенность статьи; право на обнародование статьи.

Исключительные права на статью включают: публикацию, воспроизведение, тиражирование статьи, импорт оригинала или экземпляров статьи в целях распространения; перевод или другая переработка статьи; доведение статьи до широкой аудитории. Исключительные права могут быть переданы автором на основании договора.

Договор – это права и обязанности автора и редакции журнала. Без договора читатели не могут получить доступ к статье. Отнеситесь к договору внимательно, он может допускать ограничения прав авторов на использование статьи в будущем.

Исключительные права авторов на статью фиксируются указанием знака Copyright © на титульной странице статьи.

Для того чтобы журнал мог использовать статью, на основании российского законодательства до издания статьи необходимо подписать с редакцией/издательством лицензионный (авторский) договор (соглашение). По лицензионному договору автор предоставляет издательству/редакции право использования статьи в установленных договором пределах. При подписании лицензионного договора автор сохраняет за собой право авторства, а редакция/издательство получает исключительное право на публикацию, воспроизведение, тиражирование бумажных и электронных копий статьи в течение всего срока, определенного лицензионным договором. В случае, если срок не определен, по умолчанию он составляет 5 лет.

Журналы, выходящие на международный уровень, для оповещения о правах авторов, издательства и читателей на распространение и использование публикаций журнала принимают одну из лицензий Creative Commons, указав знак CC, аббревиатур BY (Атрибуция/Attribution) и NC (Non-Commercial), ND (No Derivs), SA (Share Alike) на сайте и на издательской странице журнала, иногда – на титульной странице каждой статьи. Различные сочетания этих аббревиатур означают определенные права некоммерческого и коммерческого использования опубликованных материалов, всего шесть лицензий /https://creativecommons.org/licenses/).

## 9. ПРОДВИЖЕНИЕ НАУЧНОЙ СТАТЬИ

О продвижении своей статьи автор(ы) должны думать еще до ее публикации. Этому, в первую очередь, способствует правильный выбор журнала, а также – использование различных идентификаторов, относящихся как к самой статье, так и к фамилиям авторов.

| | | |
|---|---|---|
| 1 | Персональный веб-сайт, страница и/или блог | доступ к полным текстам статей, дополнение ранее опубликованных материалов новыми комментариями, инициирование дискуссии и привлечение к участию в них. |
| 2 | Присвоение идентификатора DOI | – обеспечивает способ постоянной идентификации объекта;<br>– используется практически всеми ведущими зарубежными издательствами и журналами;<br>– позволяет точно цитировать статью в списках литературы и связывать саму публикацию в международных наукометрических базах данных со ссылками на нее. |
| 3 | Уникальный идентификатор автора ORCID (http://orcid.ore) и идентификатор ResearcherID (http://www.researcherid.com) | – позволяет однозначно идентифицировать автора;<br>– позволяет дополнять профиль автора данными о публикациях и их цитировании;<br>– дает редакции возможность получить необходимую информацию о публикационной активности автора, направляющего свою рукопись в журнал. |
| 4 | Профессиональные социальные сети ResearchGate, Google Scholar, Academia.edu | – позволяет создать авторский профиль с включением в него своих публикаций;<br>– отслеживать цитирование публикаций в сети. |

[1] Если предполагается печатная версия публикации.
[2] Если предполагается электронная версия публикации.
[3] Если предполагается существенная редакционная правка и доработка.

| | | |
|---|---|---|
| 5 | Репозитории | включают:<br>– институциональные репозитории (http://opendoar.oral:<br>– репозиторий иллюстраций (https://fieshare.com/). |
| 6 | Открытые электронные архивы | – включают в себя научные документы, как правило, по определенным тематическим областям (arXiv.org, RePEc http://repec.org, bioRxiv (http:/biorxiv.ore/) и др.). |
| 7 | Системы управления библиографией | – позволяют обмениваться информацией с коллегами, делиться ссылками на статьи и получать оперативные отклики (Mendeley, CiteULike, Zotero, F1000). |
| 8 | Социальные медиа | – возможность быстрого контакта и отслеживание реакции пользователей на статью (Facebook, Twitter, LinkedIn). |
| 9 | Регистрация ученого в качестве рецензента | – регистрация ученых в качестве рецензентов (например, Publons https://publons.com) способствует их выходу на международный уровень. |
| 10 | Использование СМИ | – подготовка пресс-релиза, интервью и других материалов. |